Cilt 1, Sayı 3, Eylül 1993 Volume 1, Number 3, September 1993

PERİNATOLOJİ DERGİSİ

Perinatoloji Derneği yayın organıdır

JOURNAL OF PERINATOLOGY

The Official Journal of Turkish Perinatology Society

LOGOS

Cilt 1, Sayı 3, Eylül 1993 Volume 1, Number 3, September 1993

PERİNATOLOJİ
DERGİSİ

Perinatoloji Derneği yayın organıdır

JOURNAL OF PERINATOLOGY
The Official Journal of Turkish Perinatology Society

LOGOS

PERİNATOLOJİ DERGİSİ

Perinatoloji Derneği Yayın Organı

EDİTÖR
Vildan OCAK

YARDIMCI EDİTÖRLER
Cihat ŞEN
Umur ÇOLGAR

DANIŞMA KURULU

Çiğdem ALTAY
Ahmet ARVAS
Nazif BAĞRIAÇIK
Sinan BEKSAÇ
Gülay CAN
Candan CENGİZ
Yavuz CEYLAN
Nur DANİŞMEND
Uğur DİLMEN
Ali Ceylan ERDEN
Ayten ERGİNEL
Erdoğan ERTÜNGEALP
Eflatun GÖKŞİN
Oya GÖKMEN
Hikmet HASSA
Özdemir HİMMETOĞLU
Lütfü ÖNDEROĞLU
Hadi ÖZER
Fahri KARAGÖZLÜ
Umur KUYUMCUOĞLU
Nilgün KÜLTÜRSAY
Ferit SARAÇOĞLU
Ayhan SONGAR
Yunus SÖYLET
Bekir Sıtkı ŞAYLI
Turgay ŞENER
Necati TOLUN
Orhan ÜNAL
Hikmet YAVUZ
Atıl YÜKSEL

YÜRÜTME KURULU

Rıza MADAZLI Seyfettin ULUDAĞ Can KAVUZLU Ali BENİAN

Yazışma adresi: PK. 34 Cerrahpaşa - İstanbul - 34301
Tel: 0212-589 11 41 Fax: 0212-529 99 37

PERİNATOLOJİ
DERGİSİ

Cilt/Volume 1 Sayı/Number 3
Eylül/September 1993

Editör:
Vildan OCAK

Yardımcı Editör:
Cihat ŞEN
Umur ÇOLGAR

Yayınevi:

LOGOS YAYINCILIK TİC. A.Ş

Yıldız Posta Cad.
Sinan Apt. No: 36 D.66-67
80280 Gayretepe-İSTANBUL
Tel: 0212-288 05 41 - 0212-288 50 22
Fax: 0212-267 61 85

Baskı: Erdoğan Matbaası
Dizgi, Film: LOGOS A.Ş.

1993 yılı 4 sayı abone bedeli 120.000.- TL'dir (KDV dahil). Abone olmak isteyenlerin abone bedelini LOGOS YAYINCILIK TİC. A.Ş 254320 no'lu Posta Çeki hesabına yatırmaları yeterlidir.

Yılda 4 kez,
Üç ayda bir yayınlanır

İÇİNDEKİLER

Erken Fetomaternal Dolaşım ve Transvaginal Renkli Dopler Ultrasonografi
A. KURJAK, D. ZUDENIGO, B.F. KURJAK, M. PREDANIC, C. ŞEN 135-149

Fetal Ağırlığın Ultrasonografik Tahmini: 11 Fetal Ağırlık Tahmin Modelinin Değerlendirilmesi
S. ÖZEN, F. DEMİRKIRAN, R. DİŞÇİ, C. KAVUZLU 150-154

Erken Gebelikte Transvaginal Ultrasonografi
R. MADAZLI, S. ULUDAĞ, C. ŞEN, V. OCAK 155-158

Tek Umbilikal Arter ve Birlikte Görülen Anomalilerin Prenatal Sonografik Tanısı
N. DANIŞMAN, E. EKİCİ, Ş. ÖZMEN, H. YEŞİLYURT, O. GÖKMEN 159-162

İntrakranial Kalsifikasyon, Mikrosefali ve Gelişme Geriliği
G. DİLMEN, S. IŞIK, İ. TAŞ 163-164

Gebelik ve Toksoplazmozis'de Klinik Yönetim
S. ULUDAĞ, R. MADAZLI, C. ŞEN, V. OCAK 165-169

Üçüncü Trimester Gebeliklerde UA Doppler S/D Oranlarındaki Artışın Perinatal Morbidite ve Mortalite ile İlişkisi
K. GÜZİN, N. SÜER, M. CEYLAN, G. GÜRAN, Ö. ORAL, D. CEZAYİRLİ 170-172

Megasistik-Mikrokolon-İntestinal Hipoperistaltizm Sendrom
C. ŞEN, R. MADAZLI, G. ERKILIÇ, Y. SÖYLET, Y. CEYLAN, S. ULUDAĞ, F. AKSOY, V. OCAK 173-177

Psikoaktif İlaçlar - Laktasyon ve Gebelik
A. SONGAR, İ. BALCIOĞLU, N. KOCABAŞOĞLU 178-181

Erken Doğum Tehdidi Olguları ve Tokolizin İrdelenmesi
R. MADAZLI, C. KAVUZLU, F. HENDEN, C. ŞEN, V. OCAK 182-186

Gebelik ve Diabette Klinik Yönetim
A. İPBÜKER 187-192

PerinatolojiDergisi I:135-149,1993

Erken Fetomaternal Dolaşım ve Transvaginal Renkli Dopier Ultrasonografi

Asım KURJAK, Damir ZUDENIGO, Biserka FUNDUK-KURJAK, Miladen PREDANIC, Cihat ŞEN
University ofZagrep, Medical School, Department of Obstetrics and Gynaecology Istanbul University, Cerrahpaşa Medical School, Department of Perinatology, Obstetrics and Gynaecology

ÖZET

Transvaginal renkli dopier ultrasonografi, erken gebelikte feto-maternal dolaşımın ayrıntılı olarak ortaya konulmasını mümkün kılmıştır. Gebelik yaşı ilerledikçe, uteroplasental dolaşımın tüm segmentlerinde periferik dirençte düşme ve dolayısı ile kan akım hızında artış görülür. Aynı bulgu, umbilikal arter, fetal aorta veya intrakranial kan damarlarında gözlenir. Damar direncinde belirgin azalma, serebral damarlarda, fetal aorta ve umbilikal arterden daha önce olur. Bu olgu ise; embryonal beyin dokusuna yeterli oksijen ve glukoz sağlanmasını sağlamaya yönelik serebral otoregülasyon mekanizması ile izah edilebilir. Luteal kan akım RI (Resistance index)'ında, 6.-12. gebelik haftalarında, önemli bir fark yoktur. Normal ve dış gebelik luteal kan akım RI değerleri arasında da herhangi bir fark yoktur. Halbuki; normal gebeliğe kıyasla, düşük tehdidi, tam olmayan düşük ve missed abortion'da luteal kan akım RI'ı belirgin ölçüde yüksektir. Düşük tehdidi olgularında, luteal akımın takibi prognoz hakkında fikir verebilir. Buna karşılık; normal gebelikler ile düşük tehdidi normal sonuçlanan veya düşük olan ve anembryonik gebelik olgularında, uteroplasental damar periferik direnç ve kan akım hızında herhangi bir fark gözlenmez. Gözlenebilir retrokoryonik hematom olan 21 vakanın % 46'sında, hematom tarafındaki spiral arterlerde RI yüksek ve PSV (peak systolic velocity) düşük olarak saptanmıştır. Bu bulgu, spiral arter duvarının hematom tarafından baskısına bağlı olarak geliştiği şeklinde yorumlanabilir. Gebelik prognozuna bakılmaksızın, normal gebelik ve düşük tehdidi olgularında fetal arter RI ve PSV değerlerinde bir fark gözlenmez. Bu bulgu ise; muhtemelen erken gebelikte dolaşımı koruyucu mekanizmanın daha olgunlaşmaması ile açıklanabilir. Missed abortion'da ise; uterin arter ortalama RI değeri normal gebeliğe oranla düşük olmasına karşın, spiral arterler RI değerinde bir fark yoktur. Bazı çalışmacılar ise, missed abortion'da RI değerinin 0.63 ya da üstünde olduğunu bildirmektedirler. Normal gebeliğe oranla, anembryonik gebelikte uterin ve spiral arter RI değerinin daha düşük olduğu, ancak bazı çalışmalarda değişmediği bildirilmektedir. Myom ve gebelik olgularında ise; radial arterde artmış kan akımı mevcuttur ve artmış plasental östriol ile açıklanabilir. Ayrıca transvaginal renkli dopler ultrasonografi, gestasyonel trofoblastik hastalıkların değişik şekillerinin tanımında ve ayırımında yardımcı olabilir. Bu teknik pelvik anjiografinin yerini alan iyi bir seçenek olmuştur.

Anahtar kelimeler: *Erken gebelik, Fetomaternal dolaşım, Transvaginal renkli dopler*

Early Fetomaternal Circulation Studied by Transvaginal Color Doppler

Transvaginal color Doppler has enabled precise investigation of feto-maternal circulation in early pregnancy. Decrease of peripheral impedance, as well as increase of blood flow velocity was found in all segments of the uteroplacental circulation with gestational age. The same finding was observed in umbilical artery, fetal aorta and intracranial blood vessels. A significant decrease of vascular impedance in cerebral blood vessels exists earlier than in fetal aorta or umbilical artery which could be explained by the establishment of cerebral autoregulation mechanisms which ensure adequate oxygen and glucose supply to embryonal brain. There was no significant differences for RI values of luteal blood flow from the 6th to the 12th gestational week. No difference was found between RI values of luteal blood flow in normal and ectopic pregnancy. In threatened, incomplete and missed abortions RI of luteal blood flow was significantly higher in comparison with normal pregnancy. It seems that in group of patients with threatened abortion, follow up of the luteal flow might give some prognostic value. No difference in peripheral impedance and blood flow velocity of the uteroplacental blood vessels was found between women with normal pregnancies and women with threatened abortions and normal pregnancy outcome. There was no significant difference in terms of RI and PSV in uteroplacental blood vessels between women with threatened abortion and normal pregnancy outcome and women with threatened abortion whose pregnancy terminated with complete abortion and blighted ovum. In 46 % of 21 women with visible retrochorionic haematoma RI in spiral arteries was higher and PSV was lower on the side of haematoma. These values could be explained by compression of the wall of the spiral arteries caused by haematoma. There was no significant difference in terms of PI and PSV in fetal arteries between normal pregnancy and threatened abortion regardlenss of pregnancy outcome which is probably a consequence of the immaturity of the circulatory protected mechanisms in early pregnancy. In missed abortion the mean RI value of the uterine artery was lower than the mean value in normal pregnancy, but was not in spiral arteries. Some authors reported RI values in cases of missed abortions around and above th cutoff point value of 0.63. In blighted ovum RI in uterine and spiral arteries was lower in comparison to normal pregnancy, but in the other studies it was not the case. Increased blood flow in radial arteries in patients with pregnancy associated with uterine fibroids could be explained by higher levels of estriol hormone metabolized in placenta. Transvaginal color Doppler could be helpful in diagnosing and differentiating of the different forms of the gestational trophoblastic disease. It seems that this technique is a good substitution for pelvic angiography.

Key words: *Transvaginal color doppler, fetomaternal circulation, early pregnancy*

Gebeliğin ilk trimesterinde, özellikle uteroplasental ve fetoplasental gelişmeye paralel olarak, belirgin hemodinamik değişiklikler olur. Bu konudaki yayınladığımız çalışmadan sonra [1]; transvaginal renkli dopler, normal ve patolojik gebeliklerde fetomaternal dolaşımın değerlendirilmesinde yerini almıştır. Standard ultrason ile küçük damarların civar yumuşak doku ya da sıvı dolu yapılardan ayrılması zordur. Halbuki renkli dopler ile kolaylıkla ortaya konabilir. Bu nedenlerden ötürü, renkli dopler ultrasonografi süratle klinik kullanıma girmiştir. Tarafımızdan, ilk trimester gebeliklerde gerek uteroplasental ve fetal kan akımı [2,12] gerekse de luteal kan akımı [13,14] konusunda pekçok çalışma yayınlanmıştır. Son olarak grubumuz tarafından, erken serebral kan akımı,plexus choroideus [15,16], gestasyonel trofoblastik hastalık [17,19] ve düşük tehdidinde fetomater-nal dolaşım [20] konusunda orijinal yazı yayınlanmış ya da yayınlanmak üzere programa alınmıştır. Bu yazıda gerek kendi çalışmalarımız gerekse diğer çalışmalar ışığında, transvaginal renkli dopler ile erken fetomaternal dolaşım ele alınmıştır.

UTEROPLASENTAL DOLAŞIM

Maternal kışımı, ana uterin arter ve plasentanın desidual kısımına kadar ulaşan dalları oluşturur. Ana uterin arter, internal iliak arterden ayrılır ve myometriumun üçte bir dış tarafına kadar ilerler ve uterusu çepeçevre saran arkuat arterler haline dönüşür. Bu ağsı damarlanmadan ise daha küçük dal olan radial arterler ayrılarak uterin lümene doğru yayılırlar ve myometriumun iç üçte bir bölümünde spiral arterleri oluştururlar. Bu spiral arterlerde myometrium-endometrium sınırını geçerek endometrial spiral arter adını alırlar [21]. İmplantasyonu takiben ise; fibrinoid material ve fibröz doku ile normal muskuloelastik duvara sahip geniş ve kıvrımlı damar haline dönüşürler [22] Spiral arterleri düşük dirence sahip damar yapısına dönüştüren bu gelişim, 18. gebelik haftasında en belirgin halini alır. Bu değişim ile, gebe olmayan uterusa kıyasla termde fetoplasental üniteye olan kan akımı 10 kat artar. Plasentaya yakın ya da tam altındaki belirgin kan akımını tanımlamak için kullanılan "peritrofoblastik akım" terimi uygun bir terim değildir. Bunun yerine "spiral arter" teriminin kullanılması daha doğru olacaktır [23].

Klasik olarak, blastosit implante olur olmaz, trofoblastların fagositik aktivasyonu ile pekçok endometrial damar açılır. Böylece maternal kan, intervillöz aralığa dolar ve gelişen embryo'ya gerekli olan oksijen ve maddeleri sağlar [21]. En son Hustin ve arkadaşlarının transvaginal ultrasonografı, intervillöz histereskopi ve koryon villus örnek muayeneleri ile yaptıkları bir çalışmada; 12. haftadan önce intervillöz sahada gerçek bir sürekli kan akım varlığı ortaya konulamamıştır [24]. Aynı çalışmacılar, gebe uterus histerektomi piyeslerinde, baryum sülfat ile yaptıkları perfüzyon çalışmalarında, ilk 3 aylık dönemde, gelişen embriyonun tam olarak maternal dolaşımdan trofoblastik hücre kitlesi ile ayrılmış olduğunu ortaya koydular [24]. Böylece, erken gebelikte, spiral arterlerin uçları intravasküler trofoblastik tıkaçlarla tıkalıdır ve intervillöz aralık, muhtemelen süzülen plazma ve uterin bez sekresyonu ile oluşan sıvı ile göllenir. Gelişmeye paralel olarak, spiral arterler genişler ve 12. hafta civarında trofoblastik tıkaç kaybolur ve böylece intervillöz sahada serbest kan akımı meydana gelir. Bu bulgular enteresan ve erken gebelik patofızyolojisini anlamamıza yardımcı bulgulardır.

Gebe uterusta, tüm uteroplasental arterler, tipik dopler karakteristikleri ile tanınabilir. Ana uterin arter, internal servikal os hizasında ortaya konabilir ve lateral olarak uterusa ulaşarak uterus korpusu boyunca yukarıya doğru kıvrılır (Resim 1). Arkuat arter, myometriumun üçte bir dış kısmında (Resim 2) ve radial arter, myometrium içinde orta bölümde karakteristik anatomik konumlarında (Resim 3) ve spiral arterler ise, aktif trofoblastlara yakın olarak (Resim

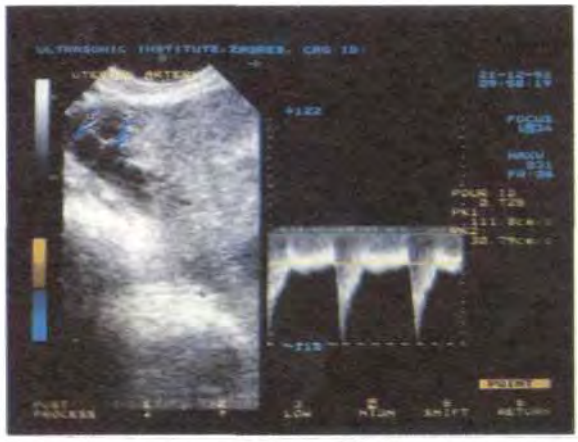

Resim 1. A. uterina kan akımı. Doppler dalga formunda yüksek sistolik ve düşük end-diastolik akım

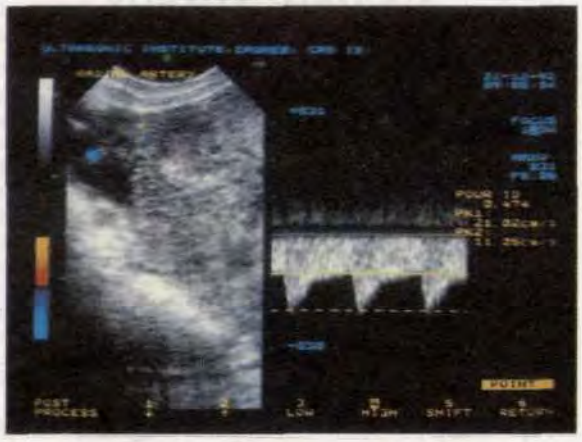

Resim 2. Arkuat arter kan akımı. Orta sistolik ve end-diastolik kan akımı görülmektedir.

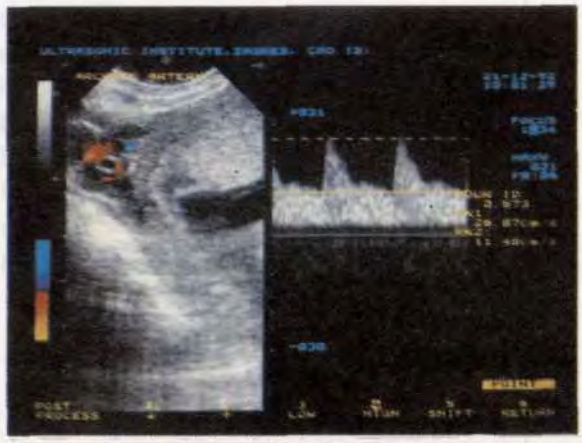

Resim 3. Radial arter kan akımı. Orta sistolik ve end-diastolik kan akımı görülüyor, fakat arkuat artere göre düşük bir akım

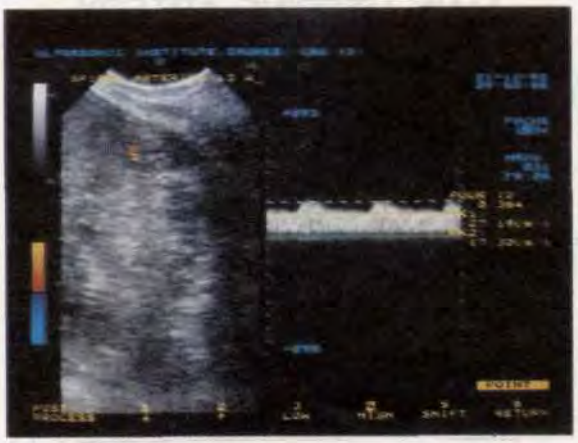

Resim 4. Yedinci gebelik haftasında spiral arterlerdeki kan akımı. Orta sistolik ve yüksek diastolik kan akımı damar direnci sonucudur

Tablo 1. Erken gebelikte transvaginal renkli dopler ile uteroplasental arterlerin görüntüleme oranları

Gestational weeks	Uterine Artery (%)	Arcuate Artery (%)	Radial Artery (%)	Spiral Artery (%)
4	100	95	42	50
5	100	100	85	91
6	100	100	95	95
7-18	100	100	100	100

4) ortaya konulabilir. Uterin arterlerin ortaya konulabilme oranlan ise Tablo l'de görülmektedir.

Uterin arterlerin dopler dalga formları karakteristiktir. Sistolik dalganın inen kolunda karakteristik "notch" ile birlikte, yüksek sistolik çıkış ve oldukça düşük diastol sonu akım, uterin arter için, normal karakteristik yapıdır (Resim 1). Arkuat ve radial arterin dopler dalga formu benzerdir ve orta derecede sistolik çıkış ve diastol sonu akım ile karakterizedir (Resim 2 ve 3). Farklılık, periferik damar direnci değerlerindedir. Damar direnci, arkuat artere oranla radial arterde daha düşüktür. Pulse dopler ile elde edilen spiral arter dalga formu ise, daha da düşük dirence sahiptir (Resim 4). Pulse dopler hedef damar volümü 1 mm'den az olmamalıdır ve ilk trimesterde 10 adet spiral arter kalınlığı ise 0.5-0.7 mm'den fazla değildir [25]. Böylece, elde edilen dopler, birden fazla spiral artere ait kan akımını içerir. Aynı zamanda bu tip bir dalga formu, yüksek türbülansa ve kıvrımlı, düzensiz yapıya sahip spiral arter yapısını ortaya koyar. Uterin arterler arasındaki belirgin periferik direnç farklılığı önemlidir. Gebelik yaşına bağıntılı olarak, ana uterin arterden spiral artere doğru, kan akımına olan direnç azalır (Şekil 1) [4-6,8-10,26-28]. Aynı zamanda peak-systolic-velocity (PSV)'de artış gözlenir (Şekil 2). Gebelik yaşı ile damar direncinde olan düşüş; muhtemelen trofoblastik invazyon, hormonal etkiyle olan vazodilatasyon ve maternal kan akım viskozitesinde azalmaya bağlı olarak gelişir.

Gebelik yaşı 14. haftaya ulaştığında, tüm vakalarda devamlı intervillöz akım formu gözlenebilir ve ana uterin arter kan akım hızında belirgin artış ile birliktedir [29]. Bu da muhtemelen trofoblastik tıkacın tam olarak kalkması neticesi, tüm intervillöz mesafeye olan akımın sağlanması ile olur.

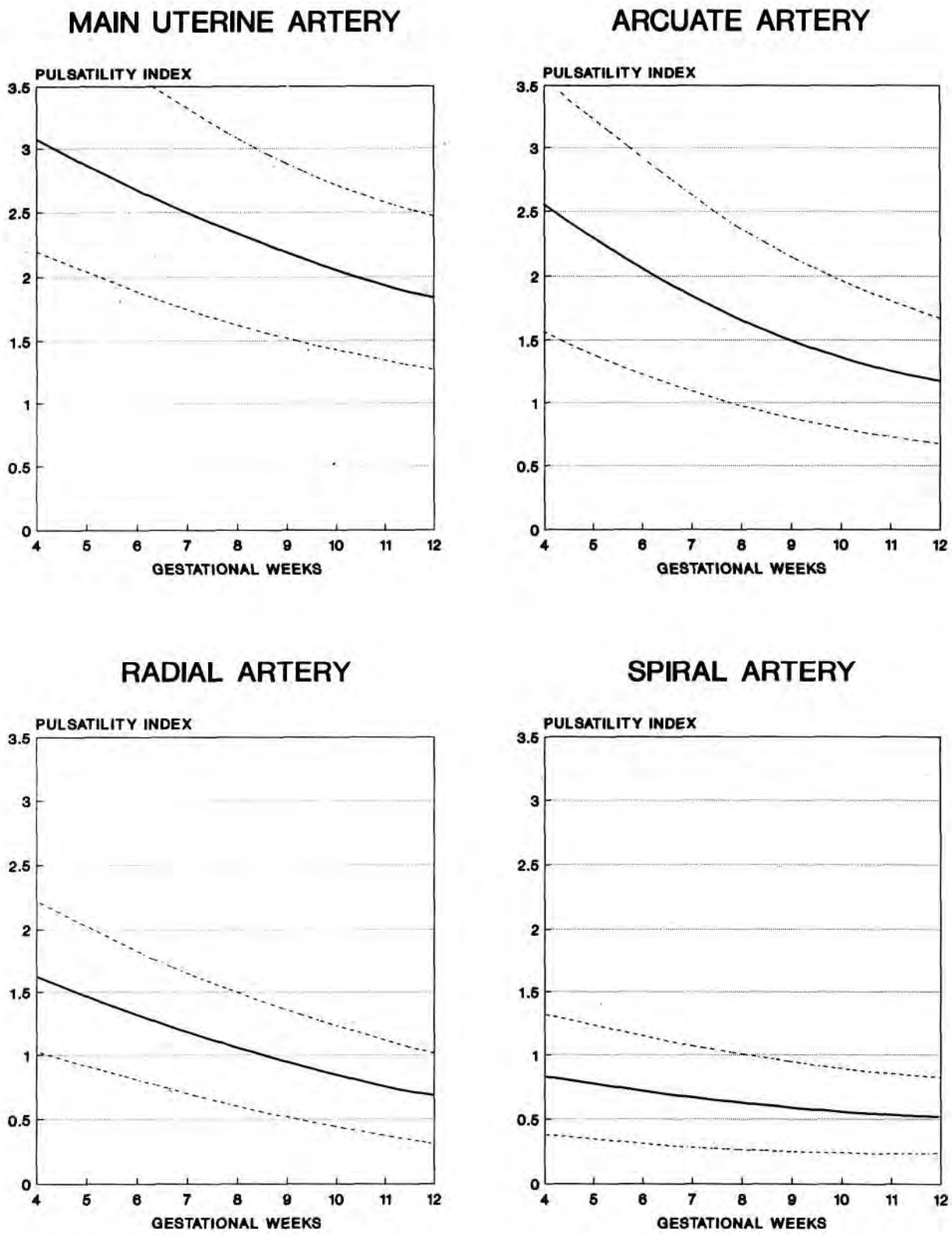

Şekil 1. Normal erken gebelikte; ana uterin, arkuat, radial ve spiral arterdeki ortalama pulsatilite indeks değerleri ±1SD

Tablo 2. Erken gebelikte transvaginal renkli doppler ile fetal arterlerin görüntüleme oranları

Gestational weeks	Umbilical artery (%)	Fetal aorta (%)	Intracranial circulation (%)
5	30	30	0
6	91	95	0
7	100	100	0
8	100	100	50
9	100	100	71
10	100	100	83
11	100	100	100
12	100	100	100

UMBİLİKAL-PLASENTAL DOLAŞIM

Her bir kotiledonu besleyen damarlar ile umbilikal kordon damarları, umbilikal-plasental dolaşımı oluştururlar [30]. Transvaginal renkli dopler sonografi ile umbilikal arter, gebeliğin erken dönemlerinde, 6. haftada, ortaya konabilir (Tablo 2). Gebeliğin 10. haftasına kadar diastol sonu akım yoktur. 10 ile 14. haftalar arasında diastolik akım belirgin olmaya başlar, ancak düzenli değildir [31]. Gebeliğin 14. haftasından sonra artık diastol boyunca ve düzenli bir akım gözlenir. Bu evrede koryonik arterler ile intraplasental arterioller çoğunlukla ortaya konabilir. Hsieh ve ark. renkli dopler sonografi ile intraplasental arterioller (plasentanın üst üçte ikisi) üzerinde çalışmışlardır [32]. Bu çalışmada; umbilikal arterde damar direnci fetal tarafta en yüksek, plasental tarafa gittikçe düşük ve plasenta içindeki fetal arterlerde ise en düşük olduğu gösterilmiştir. Umbilikal arter kan akımında 12. gebelik haftasına kadar önemli bir değişiklik görülmez. Ancak bu haftada damar direncinde azalma kendini gösterir (Şekil 2).

Fetal damarların sayısında ve ilişkili olduğu yüzey genişliğinde, gebelik haftasına paralel olarak, artma sonucu villus yapısında anatomik değişiklik olur ve bu gelişim, umbilikal dolaşım kan akım direncinde tedrici azalmanın ana nedenidir.

FETAL DOLAŞIM

Gebeliğin başında 80-90 olan kalp atım hızı, 10. haftada 150-170'a çıkar. Fetal aortada en erken pulsasyon 6. gebelik haftasında belirlenebilir (Tablo 2). Fetal iyilik halini belirlemede ise; genellikle fetal aorta, carotid ve middle cerebral artery kullanılır [33].

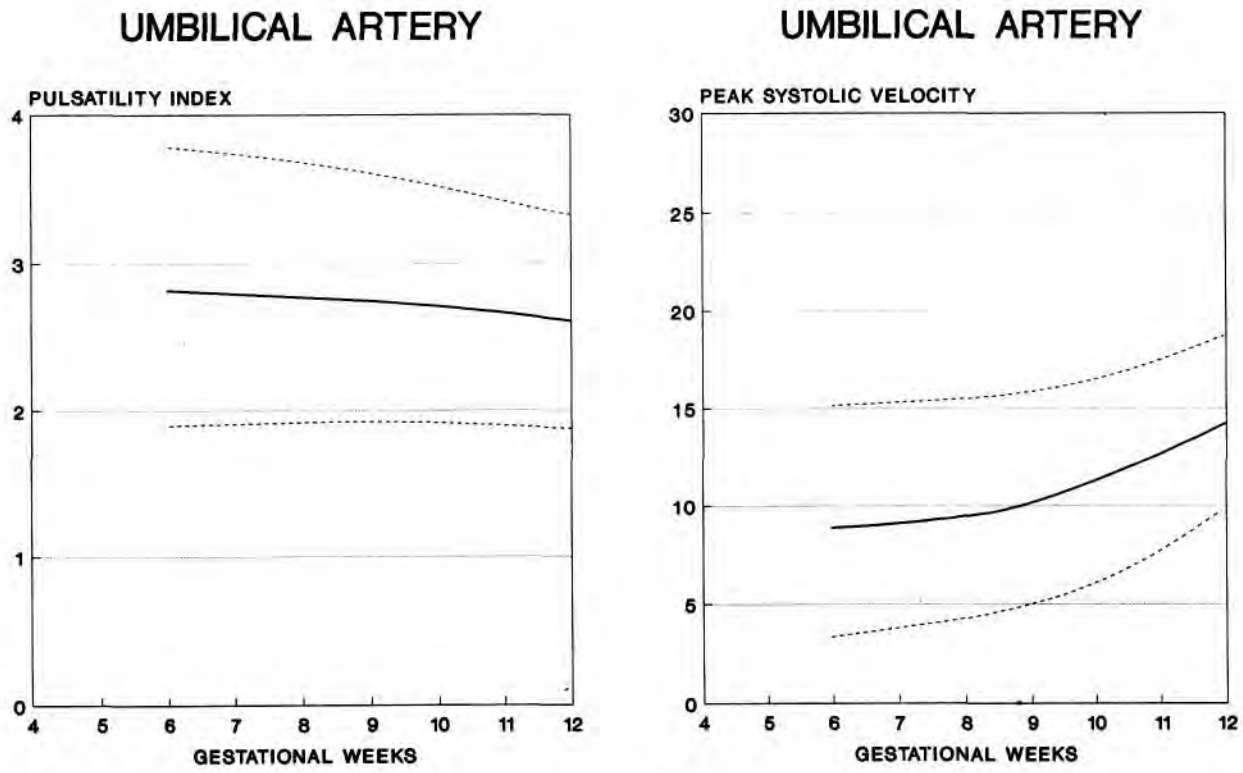

Şekil 2. Normal erken gebelikte umbilikal arter için ortalama RI ve PSV değerleri ±1SD

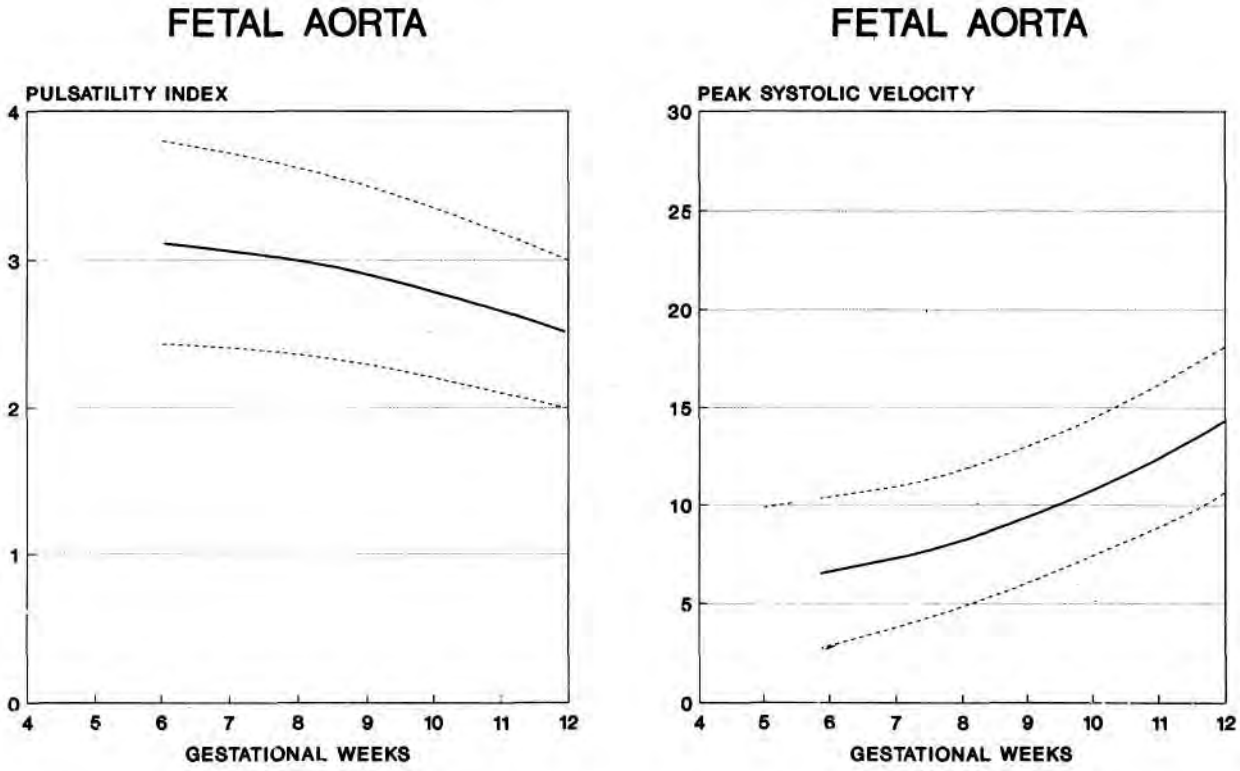

Şekil 3. Normal erken gebelikte fetal aorta için ortalama RI ve PSV değerleri ±1 SD

Fetal aortada, umbilikal arterde olduğu gibi, 12. gebelik haftası sonuna kadar kan akımında herhangi bir değişiklik gözlenmez. Gebeliğin 13. haftasından itibaren periferik dirençte belirgin azalma görülür (Şekil 3). Periferik dirençteki bu azalmaya paralel olarak, çalışılan tüm damarlarda kan akım hızında artış meydana gelir (Şekil 2 ve 3). Common carotid ve internal carotid artery ise 8. gebelik haftasından itibaren ortaya konabilir. Yine 8. haftadan itibaren serebral dolaşım (Internal carotid artery'in intraserebral kısım pulsasyonu) belirlenebilir.

Tecrübelerimiz göstermiştir ki; intrakranial dolaşım ile diğer (umbilikal arter ve fetal aorta) embryonik dolaşım arasında belirgin fark vardır [15]. Fetal aorta ve umbilikal artere nazaran, serebral arterde damar direncinde belirgin azalma daha önce ortaya çıkar (Şekil 4). Bu bulgu ise; embryonal beyine yeterli gıda ve oksijeni sağlayan serebral otoregülasyonun oluşması ile izah edilebilir.

KORPUS LUTEUM KAN AKIMI

Transvaginal renkli dopler ultrasonografi ile over içindeki küçük damarlar doğru, çabuk ve kolaylıkla ortaya konabilir. Özellikle luteal fazda, over içinde renkli akım kolaylıkla elde edilebilir [34,35]. Luteal fazda ovulasyondan hemen sonra resistance index'i (0.43±0.04) iken daha sonra preovulatuar değerlere (0.19±0.02) döner. Gebeliğinin 6.-12. haftasında olan 127 gebede yapılan çalışmada; hiçbirinde korpus luteum RI'i 0.50'den yüksek bulunmamıştır ve gerek resistance index ve gerekse pulsatility index'te istatistiksel olarak anlamlı bir fark saptanmamıştır. Onikinci gebelik haftasından sonra korpus luteumun gerilemesi ile, bu luteal dalga formu kaybolur. Bu intra-ovarian damarlanma ve dolaşım üzerine yapılan çalışmalar; korpus luteum fonksiyonunun idamesinde koryonik gonadotropinden başka faktörlerin etkili olup olmadığı sorusunu akla getirmektedir [36,40]. Kratzer ve ark. ise; gonadotropin seviyesi ile erken gebelikte korpus luteum fonksiyonunun birincil derecede bağlı olduğun ve ayrıca dış gebelik, spontan abortusta normal intrauterin gebeliğe oranla

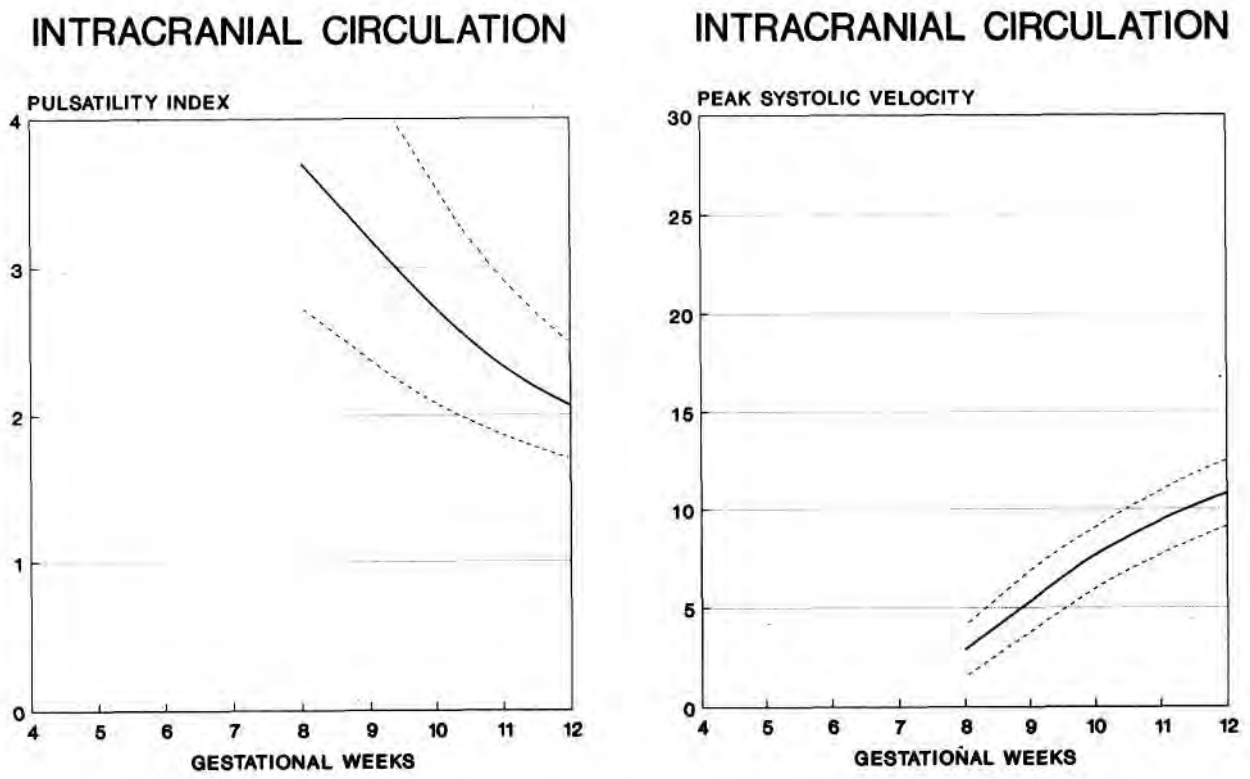

Şekil 4. Normal erken gebelikte intraserebral damarlar için ortalama RI ve PSV değerleri ±1SD

koryonik gonadotropin seviyesinin düşük olduğunu ortaya koydu [41]. Resistance ve pulsatility index gebeliğin olmadığı geç luteal faz olduğu gibi dış gebeliktede benzerdir [35].

Gerek dış gerek normal erken gebelikte korpus luteum akımında herhangibir fark gözlenmez. Gebeliğin ilk trimesterindeki luteal kan akımı, gebeliğin olmadığı erken luteal faz kan akımı ile benzerdir. Halbuki; düşük tehdidi, tam olmayan düşük ya da missed abortion'da resistance ve pulsatility index, normal gebeliklere oranla, belirgin olarak yüksektir [14]. Zalud ve Kurjak'ın normal ve ektopik gebelik ile gebe olmayanlarda luteal kan akımı üzerine yaptıkları bir çalışmada [13]; en düşük resistance index (0.42±0.12) gebe olmayanlarda ve en yüksek resistance index (0.53±0.09) erken intrauterin gebelikte saptanmıştır. Dış gebelikte resistance index ise, (0.48±0.07) olarak saptanmıştır.. İpsilateral luteal kan akımı ise olguların % 86.4'ünde ortaya konulmuştur. Düşük tehdidi olgularında luteal akımın izlenmesi prognoz hakkında fikir verebilir. Özellikle 8. haftadan (doğal seleksiyon için kritik zaman) sonra, indekste ki artış, gebeliğin sürmesi ihtimalinin daha zayıf olduğunu ifade eder [41].

DÜŞÜK TEHDİDİ (VAGİNAL KANAMA)

Stabile ve ark., düşük tehdidinde uteroplasental dolaşımı çalışan ilk grup olmuş ve spontan abortus ile sonuçlanan gebelikler ile normal sonuçlanan gebelikler arasında herhangibir fark saptamamışlardır [42]. Bu çalışma; myometrium içinde subplasental damarlardaki kan akımı üzerine yapılmış bir konvansiyonel dopler çalışma olup; radial ve spiral arter ayırımı yapılmamıştır.

Kurjak-ve ark. yaptıkları çalışmada [20]; 60 düşük tehdidi ve 90 normal intrauterin gebede uteroplasental ve fetal damarlarda kan akımı değerlendirmesinde, transvaginal renkli dopler ultrasonografi kullanmışlardır. Gebelik yaşı ile birlikte, her iki grupta da, resistance index (RI) ve pulsatility index'te (PI) azalma ve aynı zamanda peak systolic velocity (PSV)'te artma bulunmuştur (Şekil 5 ve 8). Düşük tehdidi olan grupta; 8 olgu spontan abortus, 6 olgu missed

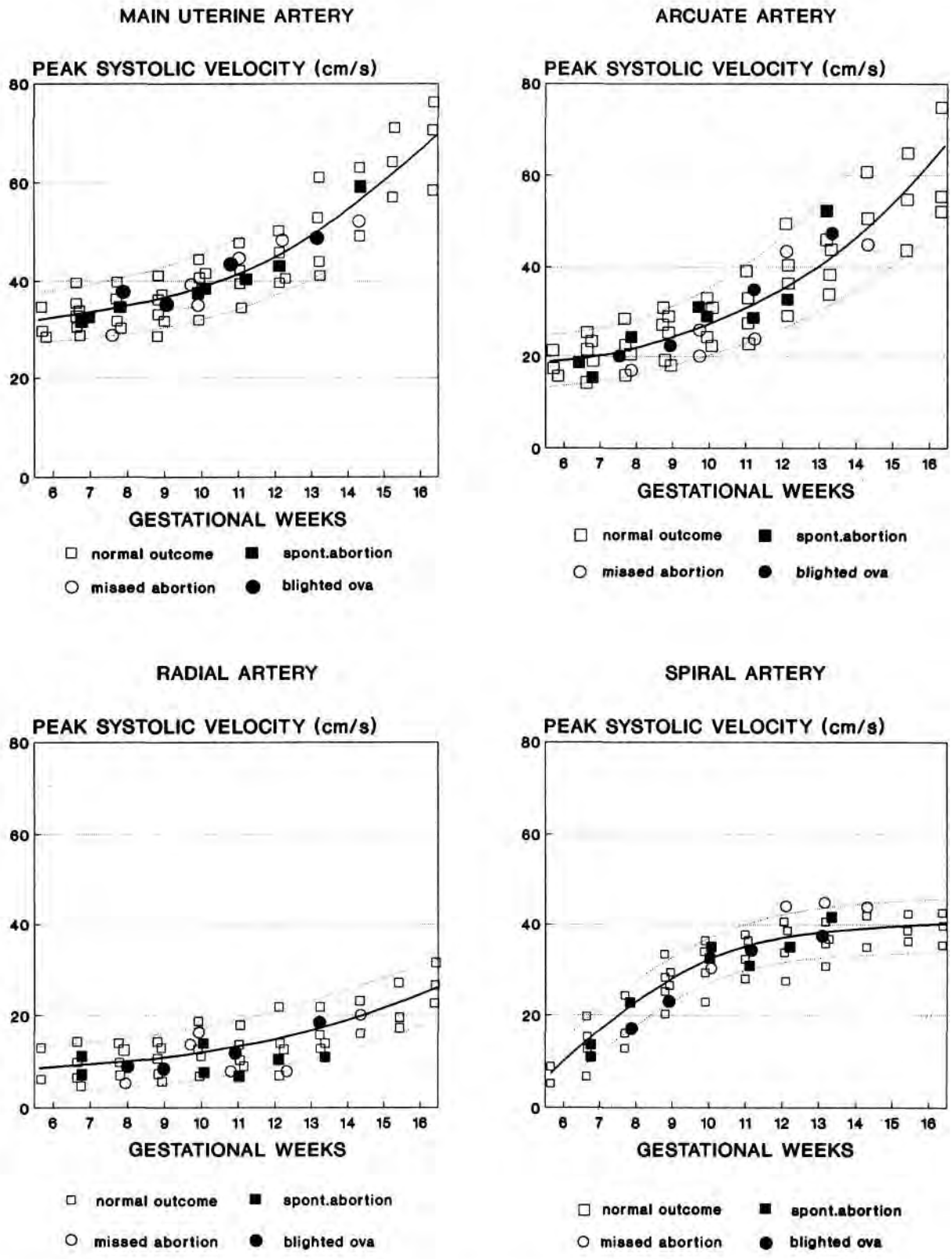

Şekil 5. Normal gebelikte ve düşük tehdidinde ana uterin arter, arkuat, radial ve spiral arterler için PSV değerleri ve ISD güvenirlik sınırları

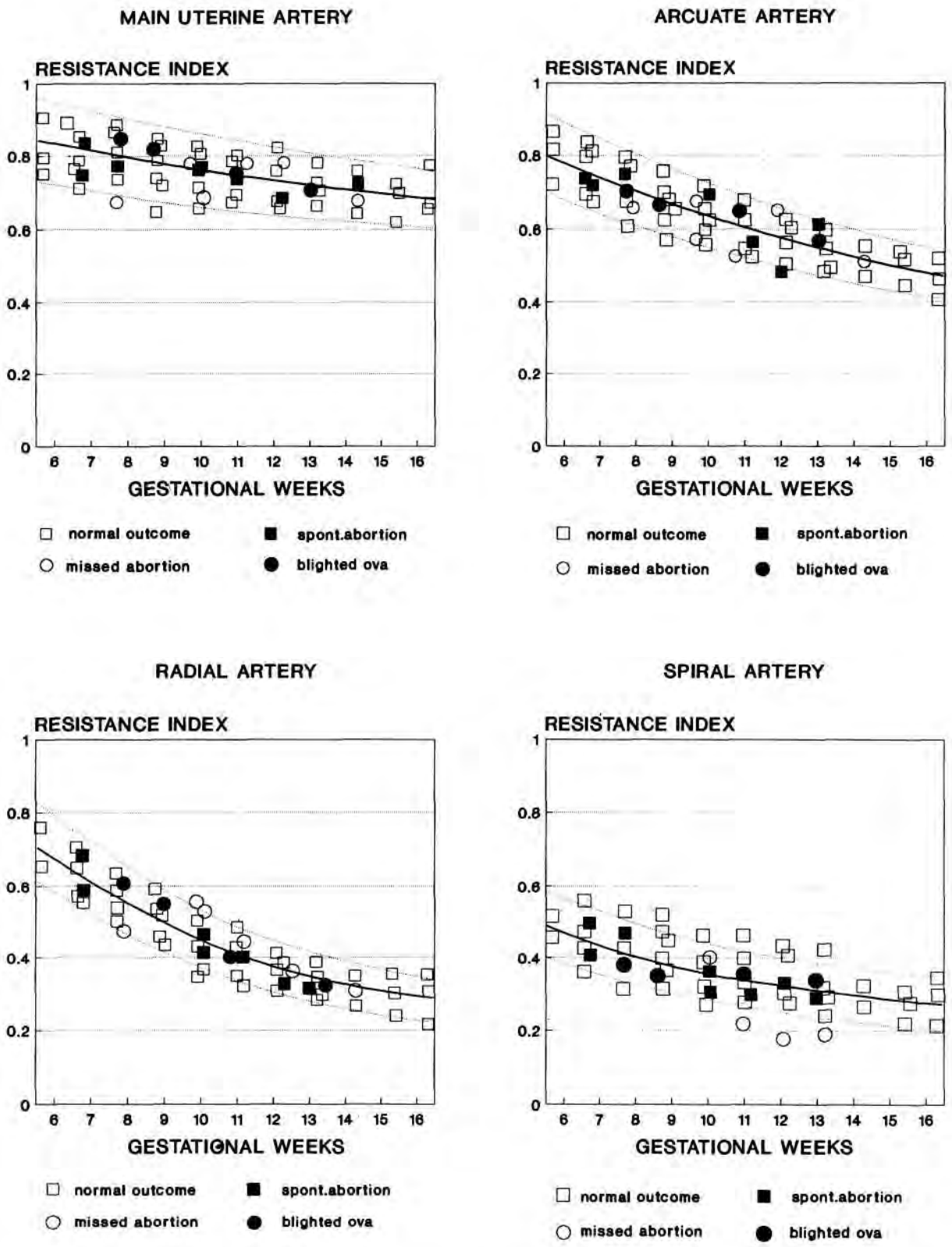

Şekil 6. Normal gebelikte ve düşük tehdidinde ana uterin arter, arkuat, radial ve spiral arterler için resistans indeks ve 1SD güvenirlik sınırları

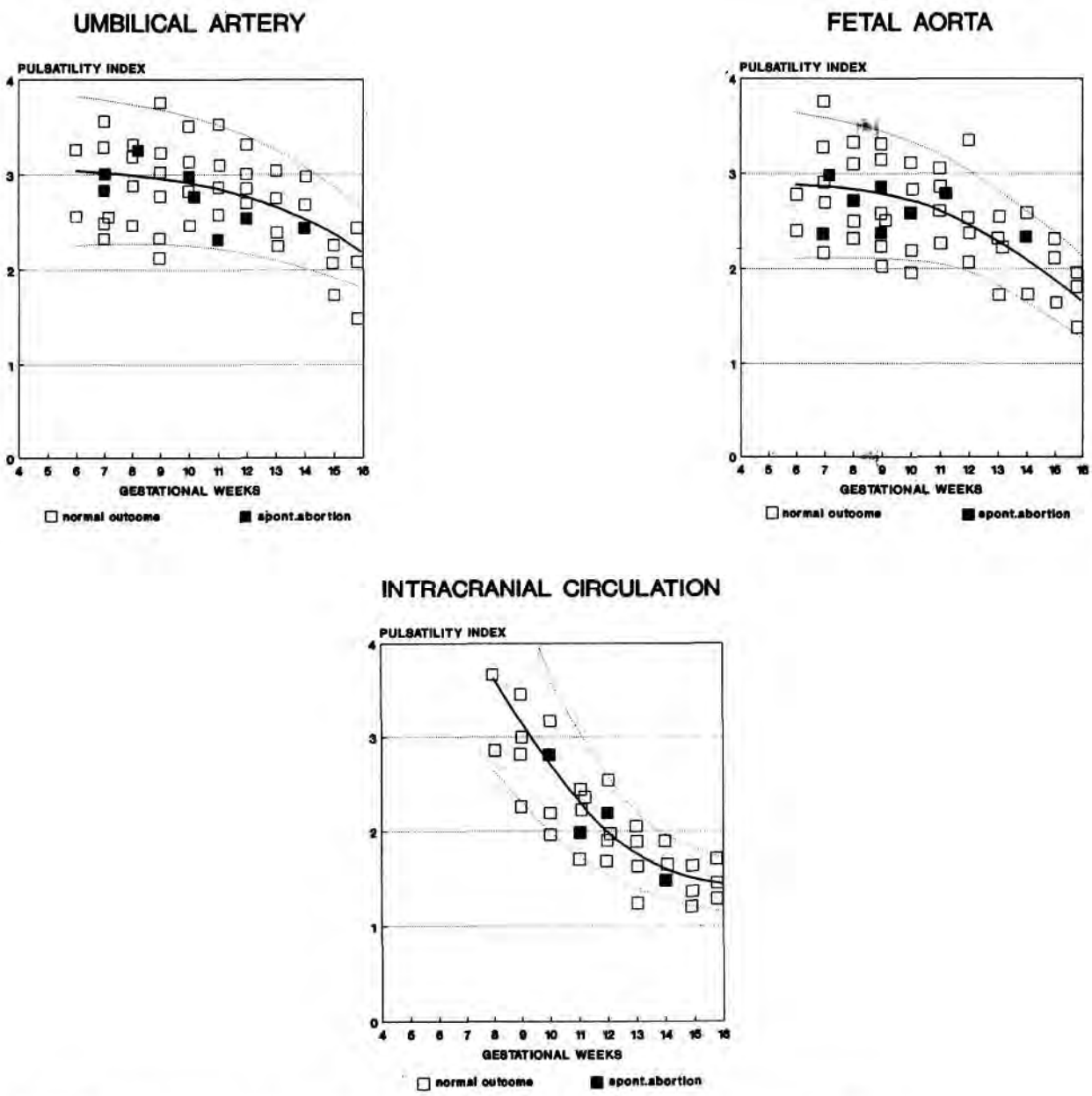

Şekil 7. Normal gebelikte ve düşük tehdidinde fetal arterlerdeki ortalama pulsatilite indeks değerleri ±1SD

abortion ve 4 olgu anembryonik gebelik olarak sonuçlanmıştır. Normal gebelikler ile düşük tehdidi olan ancak normal gebelik ile sonuçlananların uteroplasental (uterine, arcuate ve radial) arter RI ve PSV değerleri arasında anlamlı bir fark gözlenmemiştir (Şekil 5 ve 6). Missed abortion ile sonuçlanan ve spiral arter kan akımı ortaya konulabilen 4 olgunun 3'ünde spiral arter RI düşük ve PSV yüksek olarak saptanmıştır (daha sonraki bölümde ele alınacaktır). Keza retrokoryonik hematom gözlenen 21 olgunun % 46'sında, spiral arter RI yüksek ve PSV düşük idi. Bu değerler hematom tarafındaki spiral arterden elde edilen değerler olup; hematom tarafından spiral arter duvarına olan bası ile izah edilebilir (Şekil 9). Normal gebelik grubu ile düşük tehdidi olan (gebelik sonuçlan dikkate alınmadan) grup arasında, fetal arter PI ve PSV değerleri açısından anlamlı bir fark saptanmamıştır (Şekil 7 ve 8). Bu bulgular ise; erken gebelikte dolaşımı koruyucu mekanizmaların matür olmaması ile izah edilebilir.

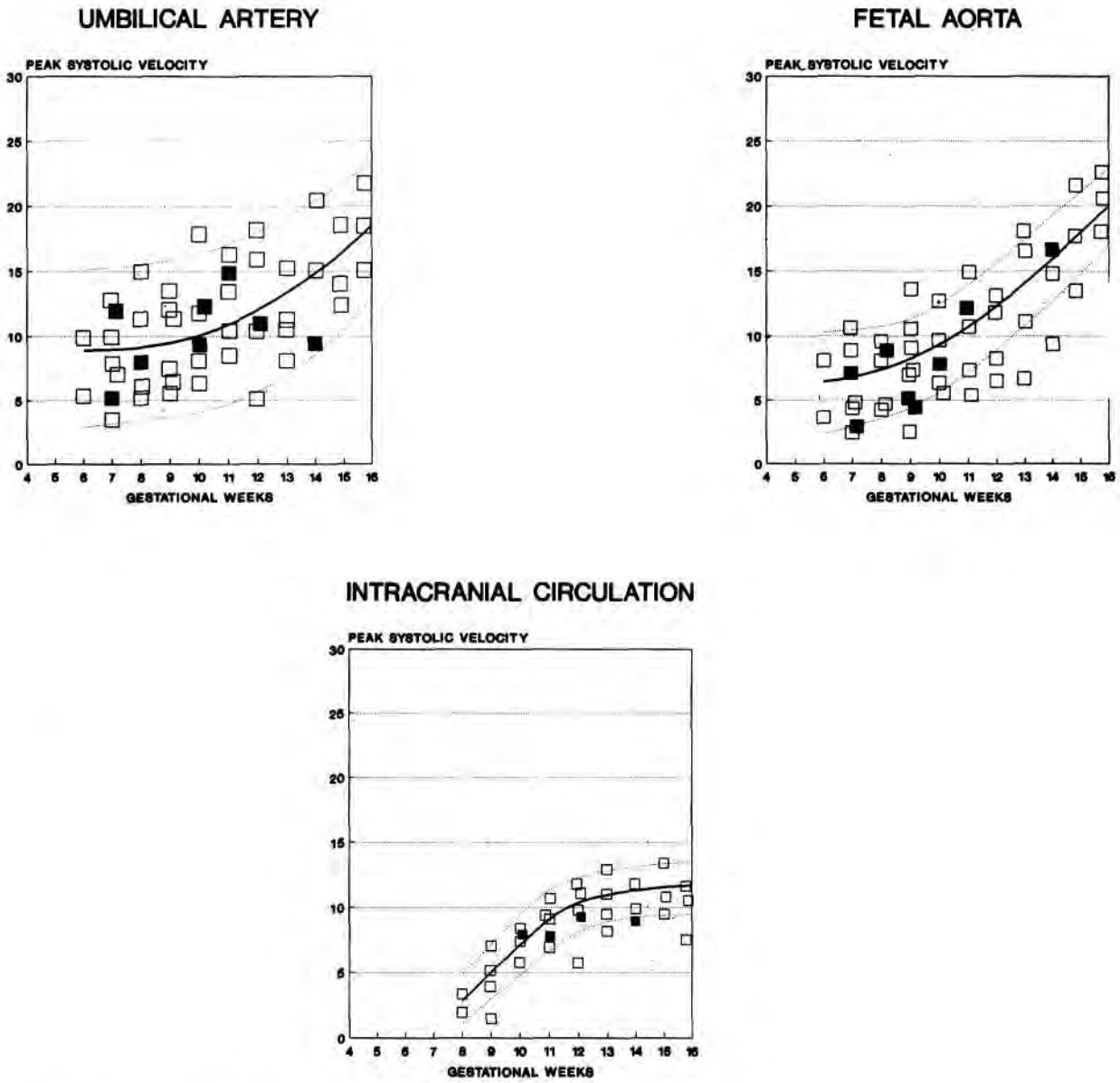

Şekil 8. Normal gebelikte ve düşük tehdinde fetal arterlerdeki ortalama PSV ±1SD

MISSED ABORTION

Missed abortion tanısı transvaginal renkli dopier ile oldukça kolaydır. Tanı 6. gebelik haftasında, kalp atım hareketlerinin ve beklenen pozisyonda renkli akımın gözlenmemesi ile olur.

Literatürde bu konuda transvaginal renkli pulse dopler akım bulguları hususunda birlik yoktur. Missed abortion olgularında, uterin arter ortalama RI değeri, normal intrauterin gebeliklere oranla düşüktür. Ancak spiral arter değerleri arasında herhangi bir anlamlı bir fark gözlenmemiştir [11,12]. Schaaps ve Hustin'in yaptıktan histolojik çalışmada ise, 12. gebelik haftas.ından önce tüm missed abortion olgularında intervillöz akım varlığı gösterilmiştir [43]. Bu bulgu, spontan abortus veya missed abortion için bir ön bulgu olarak kabul edilebilir. Jaffe ve ark. ise missed abortion olgularında Rl'in 0.63 civarında veya üzerinde olduğunu bildirdiler [44]. Ancak, Rl'te bir fark bulamamalarına karşın, missed abortion olgularına kıyasla anembryonîk gebelik olgularında yüksek oranda renkli aRım saptandığını ileri sürdüler [45].

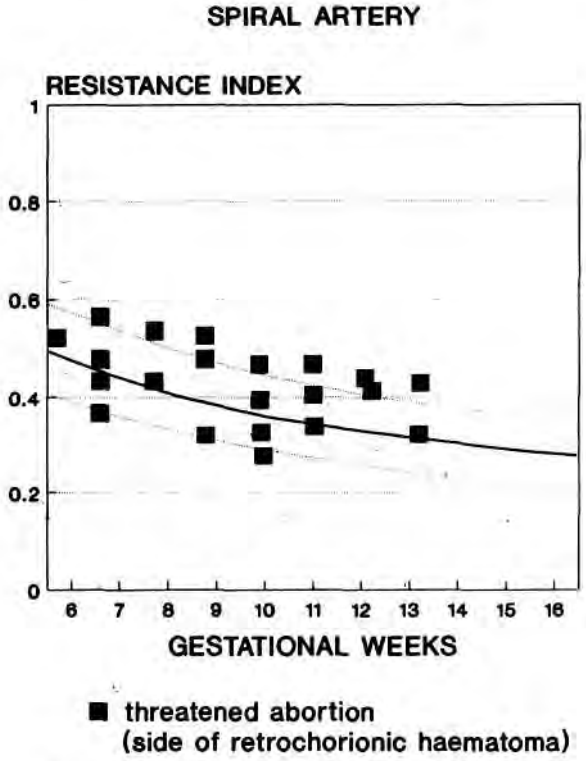

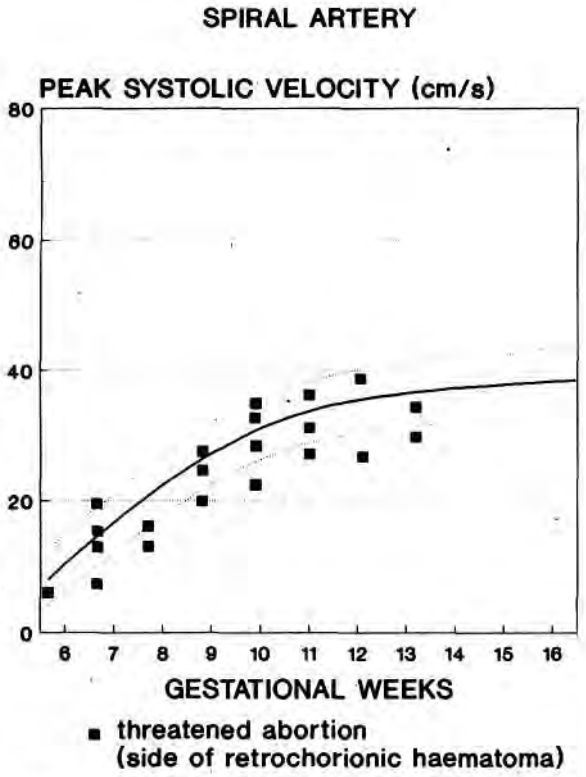

Şekil 9. Normal gebeliklerde ve retrokoryonik hematom yakınındaki spiral arterlerdeki RI ve PSV değerleri ±1SD

Son çalışmamızda [20]; missed abortion olan ve spiral arter kan akımı ortaya konulabilen 4 olgunun 3'ünde, kontrol grubuna kıyasla, RI düşük ve PSV yüksek olarak saptanmıştır (Şekil 5 ve 6). Bu grupta, olguların normal gebelik özelliklerine sahip olduğu dönemde (crown-rump length) CRL ölçümleri gebe lik yaşına uyumlu olmasına rağmen, missed abortion olarak tanı konulduğu esnada CRL ölçümleri, gebelik yaşma göre olması gerekene oranla daha düşük olarak saptandı. Nekroz ve iltihabı reaksiyon sonucu açığa çıkan vazodilatatör maddeler, spiral arter dilatasyonuna sebep olabilir. Keza aşırı venöz akım mevcuttur.

ANEMBRYONİK GEBELİK

Transvaginal renkli dopler ultrasonografi ile, 5. gebelik haftasında anembryonik gebelik tanısının konulabilmesi mümkün olabilmektedir. Anembryonik gebelik olgularında uterin ve spiral arter RI değeri, normal intrauterin gebeliğe oranla düşük olarak bulunmasına karşın [12] diğer bir çalışmada [11] spiral arter RI değerinde herhangibir istatistiksel bir fark gözlenmemiştir. Jaffek ve ark. yaptıkları bir çalışmada ise [44]; anembryonik gebelikte RI değeri 0.63 altında saptanmasına karşın, aynı gebelik yaşına sahip normal gebeliklere oranla anlamlı bir fark bulunamamıştır. Aynı çalışmada; missed abortion olgularına kıyasla anembryonik gebelik olgularında RI değerinin düşük olduğu gözlenmiştir.

ERKEN GEBELİKLER VE MYOM

Uterus myomlarının, kan akım miktarını artırarak, uterin damarlarda hemodinamik değişikliklere yol açtığı bilinmektedir [46]. Aynı zamanda gebelikte myomların, uteroplasental dolaşımı etkilediği düşünülmektedir. Kurjak ve ark. yaptıkları bir çalışmada [5] myom ve gebelik olgularında uterin artar ve dallarının (özellikle myomu besleyen radial arter) kan akım değişiklikleri ele alınmıştır. Normal gebelikler ile myomu olan olguların uterin arterlerinde, kan akım vasküler direncinde herhangi bir anlamlı fark saptanmamıştır. Bu bulgular, myomların gerek uteroplasental ve gerekse fetoplasental dolaşımı etkilemediğini ortaya koymaktadır. Myom metabolizmasının sebep olduğu kan akımı artış miktarı, gerek plasental gerekse korpus luteum.hormonlarının uterin damar ağındaki (özellikle uterin arter) artmış

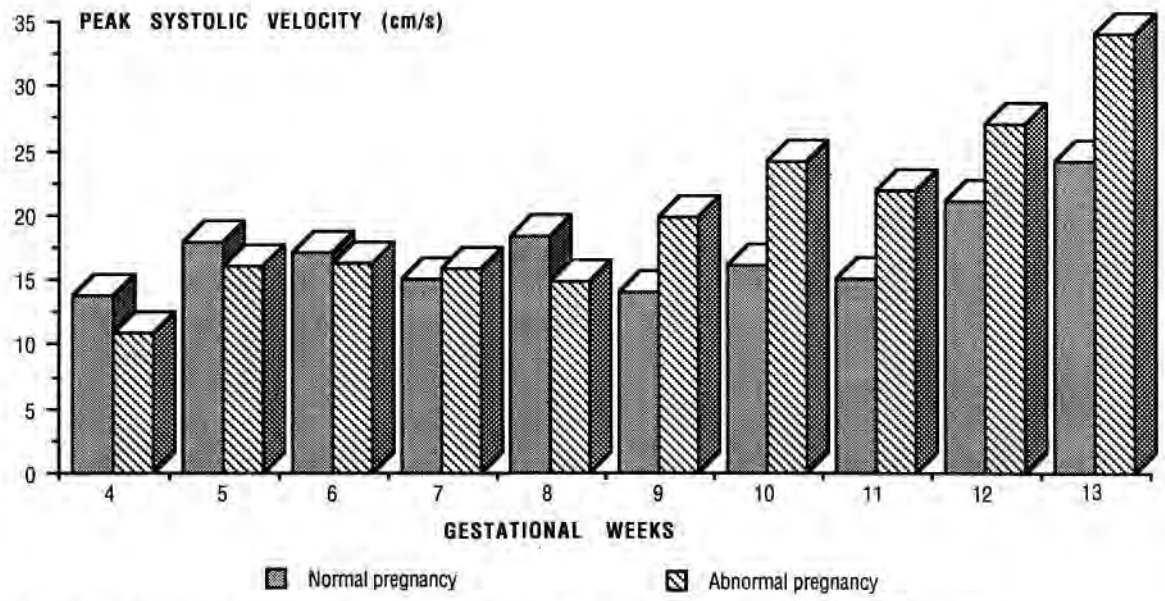

Şekil 10. Erken dönemde, normal gebeliklerde radial arterler ve periferik spiral arterlerdeki PSV değerleri

akım tarafından maskelenmektedir. Bununla beraber; 10 ile 13. gebelik haftalan arasında, radial arterlerdeki artmış kan akımı hızı değişiklikleri gözlenmiştir (Şekil 10). Myomu besleyen radial arterdeki artmış kan akımının, plasentada metabolize edilen yüksek miktardaki östriol hormonu tarafından oluşturulduğu düşünülmelidir. Bu hormon direkt olarak myom hücrelerinin metabolizmasını etkileyerek, myomu besleyen radial arterlerde kan akımı artışına sebep olurlar.

GESTASYONEL TROFOBLASTİK HASTALIK

Hydatidiform mole'de, aşın trofoblastik proliferasyon ve uteroplasental arter duvarlarının invazyonu sonucu, uterin dolaşımda önemli değişiklikler olur. Bunun neticesi olarak; uterus düşük damar direncine sahip bir organ haline dönüşür. Non-invazif ve komplet mol, tipik kar yağdı manzarası halinde, "real time B-mode ultrasonography" ile kolayca tanınabilir. Transvaginal ultrasonografi ise, transabdominal yol ile net olarak fikir edinilemeyen olgularda kullanılmalıdır. Çünkü; ilk trimester hydatidiform mole, anembryonik gebelik, missed abortion, inkomplet abortus ve plasentanın hidropik değişikliklerini taklid edebilir [47]. Transvaginal renkli dopler ile, gerek peritrofoblastik saha ve gerekse de damardan zengin bölgeler uterus içinde belirlenebilir. Parsiyel mol'de ise; embryonal ve ekstraembriyonal yapılar uterus kavitesi içinde ayırd edilebilir, fakat normal gebeliğe kıyasla peritrofoblastik alan daha belirgin renkli damarsal alan olarak ortaya konulabilir [17]. Bu renkli belirgin damarsal yapı, genişlemiş spiral arterlere aittir. Keza transvaginal renkli dopler ultrasonografi, mol gebeliği ile anembryonik gebeliği ayırd etmede yardımcıdır. Renkli pulse dopler, düşük RI ve PI ile karakterize ve gebelik kesesine yakın damarlanması artmış sahayı ortaya koymada yardımcıdır. Aynca transvaginal renkli dopler ultrasonografi, gestasyonel trofoblastik hastalık ile postabortal uterus ve diğer endometrial patolojilerin ayırıcı tanısında oldukça yardımcıdır [18].

Transvaginal renkil dopler ultrasonografi invazit mol ile koryokarsinoma ve bunların kemoterapi takiplerinin yapılmasında kullanılabilen, non-invazif ve tekrarlanabilen bir yöntemdir. Önceden var olan ve ilaveten yeni oluşan damarların ifadesi olan, belirgin renkli akım sahalarının gösterilmesi ile, myometrium içine olan trofoblastik invazyon ortaya konabilir [17]. Tüm bu damarlar, yüksek akım hızı ve düşük damar direncinin dopler bulgularını gösterirler. Shimamoto ve ark., invazif mol'ün renkli dopler ultrasonografi için en iyi endikasyon (yanlış negatifliğinin olmaması nedeni ile) teşkil ettiğini bildirmektedir [48] Diğer çalışmalarda olduğu gibi, kendi sonuçlarımızda; normal gebelik veya non-invazif mol'e

kıyasla, invazif mol'de uteroplasental damarların belirgin olarak düşük direnç indekslerine sahip olduğunu göstermiştir [19,49]. Koryokarsinoma olgularında, tüm diğer gruplara kıyasla, anlamlı düşük direnç indeksleri saptanır. Bu düşük dirençli kan akımı, habaset ya da bu patolojilerin metastatik potansiyeli için patognomonik olarak kabul edilir. Koryokarsinoma olgularının takibinde, renkli ve pulse dopler ultrasonografi, son derece faydalı bir yöntemdir [50] ve pelvik anjiografinin iyi bir alternatifidir.

FETAL İNTRAKRANİAL DOLAŞIM

Transvaginal renkli dopler ultrasonografi ile, transabdominal ultrasonografiye kıyasla, fetal intrakranial dolaşım daha erken evrede ortaya konabilir [15,33].

İntrakranial dolaşım, daha önceki bölümde de belirtildiği üzere, en erken 8. gebelik haftasında görünür olmaktadır. Bu evrede, internal carotid artery'nin intrakranial kısmımın pulsasyonu olarak, kafa tabanında gözlenebilir. Aynı renkli dopler akım, 9.-10. gebelik haftasında kafa tabanının antero-lateral bölümünde belirlenebilir. întrakranial yapılar, 10. gebelik haftasından itibaren daha belirgin olurlar. Arteryel pulsasyon, transvers kesitte ve mezensefalonun yan tarafında olarak gözlenir, internal carotid artery ile middle cerebral artery arasındaki mesafe sadece birkaç milimetre veya daha azdır. Bu nedenle bu iki arteri birbirinden ayırt etmek bazen zordur. Bu pozisyon ilişkisinden dolayı, bu arteryel akım middle ce-rebral artery olarak kabul edilir.

Kurjak ve ark. yaptıkları çalışmada [15]; normal gebelikler ile vaginal kanaması olan gebeliklerin middle cerebral artery kan akım değerleri arasında bir fark bulunamamıştır. Bu çalışma göstermiştir ki; erken gebelikte fetal serebral hemodinamik bozuklukları göstermede, middle cerebral artery dopler çalışmaları yetersiz kalmaktadır. Fetal beyin, hipoksiden en çok korunan organdır. Muhtemelen, hipoksik durumlarda beyine olan yeterli kan akımını sağlayan hemodinamik mekanizmalar gebeliğin geç dönemlerinde aktif hale gelmektedir.

FETAL CHOROID PLEXUS DAMARLANMASI

Choroid plexus damarlanması karakteristiktir. Tek tabaka epitelyal hücre ile çevrili kapiller ve daha küçük kan damarları içerir [51]. Choroid plexus, kan-beyin şeddini oluşturur, kandan direkt olarak interstisyel sıvıya gerekli madde transferini sağlar ve serebral kapillerlerden oldukça farklı bir yapıya sahiptir. Choroid plexus'a gelen damarlar, posterior cerebral artery ile internal carotid artery arka yüzden çıkan anterior choroidal artery'den kaynaklanır.

Choroid plexus, yan ventrikülde, 10. gebelik haftasından itibaren kolayca görülebilir. Pulse dopler ile kan akımı, choroid plexus'un iç kenarından ve 10 hafta 3 günlük iken elde edilebilir [52]. Dopler dalga şekli karakteristiktir. Sistolik bölüm belirgin değildir ve sistolik tepeden sonra iniş eğitimi hafifçe olur. Diastol sonu akım, 12. gebelik haftasından sonra gözlenir. Middle cerebral artery ile choroid plexus periferik damar direnci arasında anlamlı fark vardır. Veriler göstermektedir ki; choroid plexus damar yapısı ile beyine giden kapiller yapısı arasında histolojik farklılık vardır. Tek tabaka epitelyal hücre ile çevrili küçük kan damarları, kan akımına karşı düşük direnç oluştururlar ve bu da orta derecede sistolik, göreceli olarak yüksek diastol sonu akım ile karakterizedir. Spesifik ve ayrı hemodinamik karakteristiğe sahip, beyin gelişiminde ayrı bir öneme haiz bir organdır.

YORUM

Transvaginal renkli dopler ultrasonografi, erken gebelikte kan akımı analizinde ve ortaya koyulmasında yeni bir penceredir. Sadece anatomi bilgi vermez, aynı zamanda uteroplasental ve fetoplasental dolaşım hakkında fizyolojik bilgiler sağlamaya olanak sağlar. En küçük damarın lokalizasyonunu sağlamada ve doğru, güvenilir bilgi elde etmede gerekli olan zamanı minimuma indirir. Transvaginal renkli dopler ultrasonografi, klinik kullanımda giderek daha geniş yer bulacaktır.

KAYNAKLAR

1. Kurjak A, MiUan M, Jurkovic D, Alfirevic Z, Zalud I: Color doppler in the assessment of fetomaternal circulation. Rech Gynecol, 1:269, 1989.
2. Kurjak A, Crvenkovic G, Salihagic A, Zalud I, Miljan M: The assessment of normal earl pregnancy by transvaginal color Doppler ultrasonography, ***i*** Clin ultrasound, 21:3, 1993.
3. Jurkovic D, Jauniaux E, Kurjak A, Hustin J, Campbell S, Nicolaides KH: Transvaginal color Doppler assessment of the uteroplacental circulation in early pregnancy. Obstet Gynecol, 77:365, 1990.
4. Kurjak A, Zudenigo D, Funduk-Kurjak B, Shalan H, Pre-

danic M, Sosic A: Transvaginal color d»ppler in the assessment of the uteroplacental irculation in normal early pregnancy. J Perinat Med, 21:25-34,1993.
5. Kurjak A, Predanic M, Supesic S, Zudenigo D, Matijevic R, Salihagic A: Transvaginal color doppler in the study of early nor mal pregnancies and pregnancies associated with uterine fibroids. J Mat Fet Invest, 2:81,1992.
6. Salihagic A, Kurjak A, Predanic M, Zudenigo D, Matijevic R, Kupesic-Urek S, Klobucar A: Angiogenesis in the first tri mester of normal and abnormal pregnancy assessed by transvagi nal color Doppler. Gynaecol Perinatol, 1:15,1992.
7. Kurjak A, Kupesic-Urek S, Predanic M, Salihagic A: Trans vaginal color Doppler assessment of the uteroplacental circulation in normal and abnormal early pregnancy. Early Hum Develop, 29:385, 1992.
8. Kurjak A, Zalud I, Predanic M, Kupesic S: Transvaginal color and pulsed doppler study of uterine blood flow in the first and early second trimester of pregnancy: normal vs. abnormal. J Ultrasound Med M (submitted for publication), 1993.
9. Predanic M, Zudenigo D, Kurjak A: Assessment of early pergnancy. In: Kurjak A: Transvaginal color Doppler, 2nd editi on. New Jersey, Parthenon Publishing (in press), 1993.
10. Kurjak A, Predanic M, Kupesic S, Zudenigo D: Early preg nancy failure. In: Kurjak A: Transvaginal color Doppler, 2nd edi tion. New Jersey, Parthenon Publishing (in press), 1993.
11. Kurjak A, Zalud I, Salihagic A, Crvenkovic G, Matijevic R: Transvaginal color Doppler in the assessment of abnormal early pregnancy. J Perinat Med, 19:155, 1991.
12. Alfirevic Z, Kurjak A: Transvaginal color doppler ultraso und in normal and abnormal early pregnancy. J Perinat Med 18:173,1990.
13. Zalud I, Kurjak A: The assessment of luteal blood flow in pregnant and non-pregnant women by transvaginal color Doppler. J Perinat Med 18:215, 1990.
14. Salim A, Kurjak A, Zalud I: Ovarian luteal flow in normal and abnormal early pregnancies. J Maternal Fet Invest, 2:119, 1992.
15. Kurjak A, Predarçiç, M, Kupesic-Urek S, Salihgaic A, Demarin V: Transvaginal color doppler study of middle cerebral ar tery blood flow in early normal and abnormal pregnancy. Ultraso und Obstet Gynecol, 2:424>t992.
16. Kurjak A, Crvenkovic G, Salihagic A, Predanic A: The as sessment of fetal cerebral circulation by color Doppler. Gynaecol Perinatol 1:12, 1992.
17. Kurjak A, Matijevic R, Kanchanawat S, Kupesic S, Shalan H: Gestational trophoblastic disease: a diagnostic approach by transvaginal color Doppler. ultrasound Obstet Gynecol (sub mitted for publication), 1993.
18. Matijevic R, Kurjak A, Shalan H: New approach to diagno se gestational trophoblastic disease by transvaginal color Doppler sonography. Ultrasound Obstet Gynecol 2:133, 1992.
19. Matijevic R, Kurjak A, Shalan H: Predicting malignancy in gestational trophoblastic disease by transvaginal color and pulsed Doppler sonography, ultrasound Obstet Gynecol, 1:133, 1991.
20. Kurjak A, Zudenigo D, Predanic M, Kupesic S: The as sessment of the fetal and maternal circulation in threatened aborti on by transvaginal color Doppler. Obstet Gynecol (submitted for publication), 1993.
21. Ramsey EM, Dodder NW: Placental vasculature and circula tion. Gerog Thieme - Stuttgart, 1980.
22. Brosens I, Robertson WB, Dixon HG: The physiological response to the vessels of the placental bed to normal pregnancy. J Pathol Bacterid, 93:569,1967.
23. Jauniaux E, Jurkovic D, Campbell S: In vivo investigations of the eanatomy and the physiology of early human placental cir culations. Ultrasound Obstet Gynecol 1:435, 1991.
24. Hustin J, Schaaps JP: Echocardiographic and anatomic stu dies of the maternotrophoblastic border during the first trimester of pregnancy. Am J Obstet Gynecol, 157:162, 1987.
25. Jauniaux E, Jurkovic D, Kurjak A, Hustin J: Assessment of placental development and function. In: Kurjak A: Transvagi nal color Doppler. Parthenon Publishing Group, New Jersey, 1991.
26. Merce LT, Barco MJ, De la Fuente F: Doppler velocimetry measured in retrochorionic space and uterine arteries during early human pregnancy. Act Obst Gynecol Scand, 68:603, 1989.
27. Deutinger J, Rudelsdorfer R, Bernaschek G: Vaginosonographic velocimetry of both main uterine arteries by visual vessel recognition and pulsed Doppler method during pregnancy. Am J Obstet Gynecol 159:1072, 1988.
28. Arduini D, Rizzo G, Romanini C: Doppler ultrasonography in early pregnancy does not predict adverse pregnancy outcome. Ultrasound Obstet Gynecol 1:180, 1991.
29. Jauniaux E, Jurkovic D, Campbell S, Hustin J: Doppler ultrasound features of the developing placental circulations: cor relation with anatomic findings. Am J Obstet Gynecol, 164, 1992.
30. Langman J: Fetal membranes and placenta. In: Langman, J: Medical embryology. Williams & Wilkins, Baltimore/London, 1981.
31. Arduini D, Rizzo G: Umbilical artery velocity waveforms in early pregnancy: a transvaginal color Doppler study. J Clin Ultra sound 19:335,1991.
32. Hsieh FJ, Kuo PL, Ko TM, Chang FM, Chen HY: Doppler velocimetry of intraplacental fetal arteries. Obstet Gynecol 77:478, 1991.
33. Wladimiroff JW, Huisman TWA, Stewart PA: Intracereb ral, aortic and umbilical artery flow velocity waveforms in the late-first trimester fetus. Am J Obstet Gynecol 166:46, 1992.
34. Kurjak A, Zalud I, Jurkovic D, Alfirevic Z, Miljan M: Transvaginal color Doppler in the assessment of pelvic circulati on. Acta Obstet Gynecol Scand 68:131, 1989.
35. Soules MR, Mremner WJ, Dahl KD, Rivier JE, Vale W, Clifton DK: The induction of premature luteolysis in normal women - follicular phase luteinizing hormone secretion and corpusk luteum function in the subsequent cycle. Am J Obstet Gyne col 164:989,1991.
36. Tulsky AS, AK Koff: Some observations on the role of cor pus luteum in early human pregnancy. Fertil Steril, 8:118,1957.
37. Adams EC, Hertig AT: Studies on the human corpus luteum I and II. Observations on the ultrastructure of luteal cells during pregnancy. J Cell Biol 41:496a, 1969.
38. Flint APF, Scheldric EL: Ovarian peptides and luteolysis. In: Edwlards RG, Purdy JM, Streptoe PS: Implantation of human embryo. Academic, London, 1985.
39. Csapo AI, Pulkkinen M: Indispensability of the human cor pus luteum in the maintenence of early pregnancy. Obstet Gyne col Survey 33:69, 1978.
40. Nett TM, Niswander GD: Luteal blood flow and receptors for LH during PGF2-alpha induced luteolysis: production of PGE2 and PGF2-alpha during early pregnancy. Acta Vet Scand, 77:117,1981.
41. Krat/er PG, Taylor RN: Corpus luteum function in early pregnancies is primarily determined,, by the rate of change of human chorionic gonadotropin levels. Am J Obstet Gyencol, 163:1497,1990.
42. Stabile, Grudzinskas J, Campbel S: Doppler ultrasonog raphy evaluation of abnormal pregnancies in the first trimester. J Clin Ultrasound.l8:497, 1990.
43. Schaaps JP, Hustin J: In vivo aspect of the maternal trop hoblastic border during the first trimester of gestation. Throphoblastres, 3:39, 1988.
44. Jaffe R: Uteroplacental blood flow assessment in early preg nancy failure. In Jaffe R, Warsof SL: Color Doppler imaging in obstetrics and gynecology. McGraw-Hill INC., 1992.
45. Jaffe R, Warsof SL: Color Doppler imaging in the assess ment of uteroplacental blood flow in abnormal first trimester int rauterine pregnancy: An attempt to define etiologic mechanisms. J Ultrasound Med, **1**1:41, 1992.
46. Brosens I, Robertorm WB, Drekons HG: The physiological respons of the vessels at the placental bed to normal pregnancy. J Pathol Bact, 93:569,1976.
47. Nyberg DA, Laing FC: Threatened abortion and abnormal first-trimester intrauterine pregnancy. In: Nyberg DA, Hill LM, Bohm-Velez M, Mendelson EB: Transvaginal Ultrasound. Mosby-Year, Book, Boston, London, 1992.
48. Shimamoto K, Sakuma S, Ishigaki T, Makino N: Intratunoral blood flow: evaluating with color Doppler echography. Radio logy 165:683, 1987.
49. Long MG, Boultbee JE, Begent RH, et al: Preliminary Doppler studies on the uterine artery and myometrium in trophob lastic tumors reuiring chemotherapy. Br J Obstet Gynaecol, 97:686, 1990.
50. Aoki S, Hata H, Hata K, Senoh D, Miyako J, Takamiya O, Iwanari O, Kitao M: Doppler color flow mapping on an invasi ve mole. Gynecol Obstet Invest, 27:52, 1989.
51. Spector R, Johanson CE: The mammalian choroid plexus. Scient Am November, 48, 1989.
52. Kurjak A, PRedanic A, Salihagic *A:* Preliminary study - fetal choroid plexus vascularization assessed by transvaginal color Doppler. J Maternal Fetal Invest 2:130, 1992.

Pehnatoloji Dergisi 1:155-158,1993

DERLEME

Erken Gebelikte Transvaginal Ultrasonografi

Rıza MADAZLI, Seyfettin ULUDAĞ, Cihat ŞEN, Vildan OCAK
İ.Ü. Cerrahpaşa Tıp Fakültesi Kadın Hastalıkları ve Doğum ABD Perinatoloji Bilim Dalı

ÖZET

Erken gebelikte transvaginal ultrasonografi ile yakın mesafedeki gebelik ürünü detaylı olarak incelenebilmektedir. Görüntüleme yöntemlerindeki gelişmelere paralel olarak, gebeliğin erken evrelerinde gerek embryo gerekse diğer yapıları ortaya koyabilmek mümkün olabilmektedir. Gebelik yaşını belirlemede, dış gebelik, intrauterin ölü gebelik ve fetal anomalilerin erken tanısında son derece yararlı bir yöntemdir. Erken gebelikte transvaginal ultrasonografi ile gestasyonel kese, kalb, ekstremiteler, yüz, parmaklar ve tüm sistemlerin sonografik görüntüleri ve görülme haftaları irdelendi. Dış gebelik, intrauterin ölü gebelik ve fetal anomalilerin tanısında transvaginal ultrasonorgaf inin yeri, literatür verileri doğrultusunda değerlendirilerek sunuldu.

Anahtar kelimeler: *Erken gebelik. Fetal anomali, Transvaginal ultrasonografi*

Transvaginal Ultrasonography in Early Gestation

High-frequency transvaginal sonography permits the imaging of organs shortly after their development. Increased image resolution enabled the detection of embryonic and extraembryonic structures in early gestation. This new technique has great potential for clinical interperation in such cases as accurate gestational dating, diagnosing intrauterin fetal death and ectopic pregnancy and also malformation workup. An organ oriented approach to the sonographic images of the gestational sac, hearth, limbs, face, fingers and organs have been evaluated. The value of transvaginal ultrasonography in the diagnosis of ectopic pregnancy, intrauterin fetal death and fetal malformations have been rewieved in the light of literature.

Key words: *Early gestation. Fetal anomalies, Transvaginal ultrasonography*

Gebeliğin 1. trimestrinde gebelikle ilgili sorulara en iyi cevap ancak ultrasonografi ile verilebilir. Canlı bir gebeliğin mevcudiyeti, gestasyonel yaş ve konjenital anomali varlığı ile ilgili sorulara hiçbir klinik ve biyokimyasal metod, ultrasonografik tetkikten daha iyi yanıt veremez. Transvaginal ultrasonografinin gelişimi ile yüksek frekanslı vaginal problar sayesinde yakın mesafedeki gebelik ürünü erken ve detaylı olarak incelenebilir. Bu yöntemin diğer bir avantajı erken gebelik haftasında transabdominal ultrasonografide dolu mesane gerekmesine karşılık, transvaginal incelemede dolu mesaneye ihtiyaç olmamasıdır.

Yüksek frekanslı transduser içeren vaginal problar sayesinde, yakın mesafede (3-5 cm) net görüntü elde edilebilmektedir. Erken gebelik haftasında pelvis içindeki gebelik ürününü vaginal yol ile yakın mesafeden incelemek, embryonik ve ekstraembryonik yapıların gelişimlerinin sonografik olarak ortaya konulmasına olanak sağlamıştır. Bu gelişim 'sonoembryoloji' kavramının ortaya çıkmasına neden olmuştur. Transvaginal ultrasonografi ile yaklaşık 2 mm çapındaki intrauterin gestasyonel kese, en erken 4. gebelik haftasında (son adet tarihine göre) görülür. Gestasyonel kese, etrafı kalın ekojenik düzgün kenarlı, içi sonolusent bir kese olarak görülür. Sonolusent boşluk, içi sıvı dolu koryonik kesedir. Amnion, bilaminar embriyonik disk ve yolk kesesini içerir. Fakat bu yapılar çok küçük olduklarından henüz seçilemezler. Bu boşluk etrafındaki ekojenik halka trofoblastlar ile desiduanın reaksiyonun sonucudur. Beşinci gebelik haftasında 5-7 mm çapında olan gestasyonel kese içinde ilk olarak, yuvarlak ve etrafı ekojenik, içi sonolucent yolk kesesi görünür, embriyo ve kalb atımları henüz tesbit edilemez. Embriyo kaynaklı olan yolk kesesinin tesbiti intrauterin gebeliğin kesin bulgusudur ve varlığı halinde blighted ovum dışlanır. Yolk kesesinin çapı 10. gebelik haftasının sonuna kadar gittikçe artarak 5.5-6 mm'ye kadar yükselir ve 13. gebelik haftasından sonra artık

Yazışma adresi:
Doç. Dr. Cihat Şen, PK:33, Cerrahpaşa, İstanbul-34301

seçilemez. Yolk kesesi çapının 7 mm üzerinde veya gebelik haftası ortalamasından anlamlı olarak düşük olduğu olgularda kromozom bozukluğu ve spontan abortus riskinin yüksekliği literatürde bildirilmiştir [(1)]. Embryo ve fetal kalb atım hareketleri 6. gebelik haftasından sonra saptanır. Günümüzde kullanılan modern ultrasonografi aletleri ile makat-tepe mesafesi 3-5 mm olan embryoda kalb atım hareketlerini tesbit etmek mümkündür [(2)]. İn-vitro fertilizasyondan sonra transvaginal ultrasonografi ile takip edilen gebeliklerde folikül aspirasyonundan ortalama 25 gün sonra fetal kalb atım hareketlerinin görüldüğü bildirilmiştir [(3)]. Yedinci gebelik haftasında üst ve alt ekstremite taslakları, omurga ve kafa belirgin olarak seçilir. Bu haftadan 8. gebelik haftası sonuna kadar kafa içinde rhombencephalondan oluşan tek ventrikül boşluğu görülür. Dokuzuncu gebelik haftasında orta hatta falks serebri belirir ve hemen hemen bütün intrakranial boşluğu dolduran ve içinde choroid plexsusun belirgin olarak görüldüğü iki lateral ventrikül seçilir. Kalvarimun kalsifikasyonu ve serebellumun görülmesi ise 10. gebelik haftasından sonra olur. Embriyoda vücut hareketleri 9. gebelik haftasında gözlenmeye başlar. Aynı haftada omurga, boyundan şakrama kadar incelenebilir. Onuncu gebelik haftasında ekstremitelerde, uzun kemiklerde

Tablo I. Embriyonik yapıların gebelik haftalarına göre ultrasonografik tesbiti

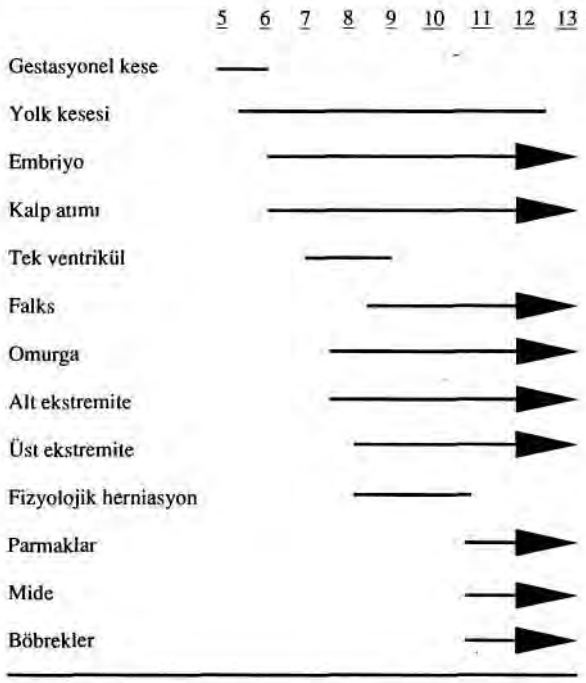

doğru ölçümler yapılabilecek ekojenite oluşur. Onbirinci gebelik haftasında parmaklar sayılabilir ve phalangeal ve metakarpal kemikler görülür. Mesane, böbrekler ve mide 11. gebelik haftasından sonra görülür. Bu dönemde umblikal kordonun fetusa girdiği bölüm, fizyolojik herniasyona bağlı olarak geniş görülebilir ve bu fizyolojik görüntü 12. gebelik haftasından sonra tesbit edilmez. Fizyolojik herniasyonun nedeni bu gebelik haftasında primitif barsağın abdominal kaviteden daha hızla büyüyerek abdominal kavite dışına çıkmasıdır. Barsak 12. gebelik haftasında tekrar intraabdominal posizyonuna döner. Onikinci ve onüçüncü gebelik haftalarında bütün anotomik yapılar tüm detayı ile incelenebilir. Embriyonik yapıların gebelik haftalarına göre ultrasonografik tesbiti Tablo-1'de özetlenmiştir.

Gebelik yaşının doğru olarak bilinmesi özellikle yüksek riskli gebeliklerin yönetiminde son derece önemlidir. Çoğu gebe tarafından son adet tarihinin doğru olarak hatırlanmaması ve adet düzeninin düzgün olmaması nedeniyle, gebelik yaşı tayininde kullanılan son adet tarihi yeterince güvenilir değildir. Simfiz-fundus mesafesi ve çocuk hareketlerinin ilk hissedildiği haftaya dayanılarak yapılan gebelik yaşı tahminleri de sübjektif olup, güvenilir değildir. Gebelik yaşı tayininde transvaginal ultrasonografi ile ilk trimesterde tesbit edilen makat-tepe mesafesi +/- 4 günlük yanılma oranı ile en güvenilir ölçümdür [(4)]. Embryonun doğal kıvrımından dolayı, 12. gebelik haftasından sonra ise makat-tepe mesafesi ölçümü yerine bipariatel mesafe ölçümü gebelik yaşı tayininde daha güvenilirdir. Yüksek riskli gebeliklerde gebelik yaşının bilinmesi son derece önemli olduğundan 1. trimesterde transvaginal ultrasonografi ile 12. gebelik haftasından önce makat-tepe mesafesi, 12. gebelik haftasından sonra ise bipariatel mesafe ölçülerek gebelik yaşı kesin olarak belirlenmelidir.

Transvaginal ultrasonografi patolojik gebeliklerin erken tanısına olanak sağlar. Patolojik gebelikleri; dış gebelik, intrauterin ölü gebelik ve fetal anomaliler olarak üç grupta inceleyebiliriz.

Dış gebeliğin kesin tanısı uterus kavitesi dışında düzgün kenarlı gestasyonel kese ve içinde embryo ve kalb hareketlerinin görülmesi ile konur (% 5- 10 olgu) [(5)], Transvaginal probe ile serum beta- HCG

düzeyi 600 mIU/cc ile 1025 mIU/cc (The Second International Standart) arasında değişen seviyelerde intrauterin gebelik kesesi görülür [6]. Merkezlere göre değişebilen bu seviyenin üzerinde serum beta-HCG tesbitine karşın intrauterin gebelik kesesinin görülmemesi, adneksiyal kitle tesbiti ve cul-de-sac'da serbest sıvı görülmesi dış gebelik tanısına götüren bulgulardır. Dış gebelikte bazen uterus kavitesi içinde biriken kana bağlı olarak, erken gebelik kesesini taklit eden görüntü tesbit edilir. Psödogçstasyonel kese adı verilen bu görüntünün gerçek gebelik kesesinden ayırımı önemlidir. Psödogestasyonel kese, kavite içinde merkezi yerleşimlidir ve tek bir sonolucent boşluk olarak görülür. Gerçek gestasyonel kese ise kavitenin tam ortasında değil, daha periferdedir ve desidua kapsüllaris ile parietalis arasında hipoekojen bir halka vardır.

Transvaginal ultrasonografı ile 10 mm'lik embriyoda kalb atım hareketlerinin tesbit edilmemesi ile "missed abortion" tanısı konur . Ayrıca 20 mm' nin üzerinde gestasyonel kese içinde yolk kesesinin veya 25 mm üzerinde gestasyonel kese içinde embryonun görülmemesi ile de blighted ovum tanısı konur [7].

Transvaginal ultrasonografi, pek çok fetal anomalinin 16. gebelik haftasından önce tanınabilmesine olanak sağlamıştır. Fetal anomalilerin bu dönemde tesbiti gebeliklerin daha kolay sonlandmlabilmesine imkan sağlayacaktır.

Santral Sinir Sistemi: Nöral plağın kapanması 6. haftada ve laminaların kalsifikasyonu 10. haftada tamamlanır ve dolayısı ile 10. gebelik haftasından sonra spina bifida tanısı konabilir. Spina bifida transvaginal ultrasonografi ile teşhis edildiği bildirilen ilk anomalidir [8]. Kalvariumun kalsifikasyonu 10. gebelik haftasından önce tamamlanmadığından anansefali, exensefali, ensefalosel ve acrania tanısı bu haftadan önce konulamaz. Eksensefali ve anansefali tanısı kalvariumun görülmeyip, disorganize nöral ve vasküler dokudan oluşan düzensiz bir kitlenin görülmesi ile konur. Acrania, normal serebral korteksin görülüp, kemik kalvariumun görülmemesi ile tanınır. Ensefalosel tanısı kemik kraniumdaki defektden dışarı çıkan nöral dokunun tesbiti ile konur. Choroid pleksus kisti, choroid pleksus içinde sonolusent kist olarak görülür ve çoğunlukla 20. gebelik haftasına kadar kendiliğinden kaybolup önemli bir sorun oluşturmamakla birlikte trisomi 18 olgularında da tesbit edilebilmektedir [9].

Yüz ve boyun: On birinci haftadan sonra yüz profili net olarak görülebilir ve interoküler mesafe ölçülür. Kistik higroma, nukkal bölgede ve boyunun yanında lenfatik displaziden kaynaklanan içi sıvı dolu sakkülasyonlardır. Birinci trimesterde en sık tanısı konulan anomalidir ve bu olgularda aneuploidi sıklığı yüksektir [10]. Ayrıca son yıllarda nukkal kalınlık ile kromozom anomalileri arasında çok yakın ilişkinin olduğu ileri sürülmektedir. 11.gebelik haftasında 3 mm [11,12], 14-20. gebelik haftasında 5 mm üzerinde nukkal kalınlaşma tespitinde karyotip yapılması gerektiğini önerenler vardır [13].

Gastrointestinal sistem ve batın duvarı: Mide, diyaframın altında solda hipoekojenik yapı olarak 11. haftadan sonra gözlenir. 13. gebelik haftasında 'double-bubble sign' tesbiti ile konulan duodenal atrezi tanısı vardır [14]. Duodenal atrezide dilate mide ve proksismal duodenum, karakteristik görüntünün nedenidir. Erken ultrasonografı ile görülebilen ve orijini bilinmeyen abdominal kistlerin büyük bir kısmının gebeliğin ilerleyen haftalarında gerilediği bildirilmiştir [15]. Fizyolojik herniasyondan dolayı 12. gebelik haftasından önce omfalosel ve gastroşizis tanısını koymak yanıltıcıdır.

Urogenital Sistem: Fetal böbrekler erişkindeki şekline ve pozisyonuna 10-12. gebelik haftasında ulaşırlar. Transvaginal ultrasonografi ile böbrekler ve mesane 11. gebelik haftasından sonra görülebilir, 12. gebelik haftasından sonra bu daha kolay olur. Onikinci gebelik haftasından sonra böbrekler mutlaka araştırılmalıdır. Parankimi hiperekojen büyük böbreklerin gözlenmesi ile infantil polikistik böbrek tanısı, parankimde küçük ve değişik boyutlarda kistlerin tesbiti ile multikistik böbrek tanısı konabilir. Alt üriner sistem obstriksiyonu sonucu megamesane tesbiti 11-12. gebelik haftasında bildirilmiştir [8].

Kalp: Onbirinci gebelik haftasında 3 odacıklı görülür. Normal 4 odacıklı görüntüsü 12-13. gebelik haftasından sonra olur. Odacık büyüklüklerindeki değişiklikler gebeliğin ilerleyen haftalarında ortaya çıktığından kalp anomalilerinin tanısı çoğunlukla daha ileri gebelik haftalarında mümkündür.

İskelet Sistemi: Onbirinci gebelik haftasından sonra detaylı olarak incelenebilir. Fokomeli, polidaktili, talipes, rocker-bottom foot saptanabilir. Özellikle el ve ayak şeklinde ve parmak sayısındaki anomaliler kromozom anomalisi açısından değerlendirilmelidir. Osteokondrodisplazilerin kesin tanısı ancak daha ileri gebelik haftalarında mümkün olmaktadır.

Sonuç olarak; 16. gebelik haftasından önce transvaginal ultrasonografi ile pek çok anomalinin erken tanısı mümkündür. Ancak bazı konjenital anomalilerin erken gebelikte ortaya çıkmamaları ve beyin omurilik sıvısı, idrar, obstrüksiyonlanna bağlı bulguların gebeliğin geç döneminde ultrasonografık olarak belirti vermelerinden dolayı tüm konjenital anomalilerin erken dönemde tanısı mümkün olamamaktadır. Kardiak anomaliler, ventrikülomegali, gastrointestinal ve üriner sistem obstrüksiyonlan ve iskelet displasilerinde erken dönemde şüphelenilmekle birlikte kesin tanıya varılması bu dönemde güçtür. Anansefali, akrania, ensefalosel, eksensefali, spina bifida, holoprosensefali, choroid pleksus kisti, infantil polikistik böbrek, multikistik böbrek, omfalosel, gastroşizis, diyafragma hernisi, kistik higroma, amelia, fokomelia gibi anomalilerin tanıları ise kesin olarak konulabilir.

Transvaginal ultrasonografi ile; gebelik yaşının doğru tayini, dış gebelik ayırıcı tanısı, embryonal ya da fetal patolojilerin erken tanısı mümkün olabilmektedir. Bu nedenlerden ötürü gebe muayenesi mutlaka erken transvaginal ultrasonografisi ile başlamalı ve 12.-16.-20. gebelik haftaları ultrasonografisi ile devam etmelidir.

KAYNAKLAR

1. **Holzgreve W, Westendorp J, Tercanlı S:** First trimester ult rasound. In Evans MI (ed): Reproductive Risks and Prenatal Di agnosis. Norwalk, Appleton and Lange, 121-151, 1992.
2. **Timor IE,Peisner DB, Raju S:** Sonoembryology: An organ oriented approach using a high frequency vaginal probe. J Clin Ultrasound, 18:286-298, 1990.
3. **Schats R, Jansen CAM:** Development of normal cardiac acti vity. Abstract at the International Symposium on Transvaginal Ultrasonography, Rotterdam, Netherlands, Nov. 2-4, 1989.
4. **Robinson HP, Fleming JEE:** A critical evaluation of sonar ' crown- rump lenght' measurements. Br J Obstet Gynecol, 82: 702-706,1975.
5. **Rottem S, Thaler I, Levron J, Peretz BA, Itskovitz J, Brandes JM:** Criteria for transvaginal sonographic diagnosis of ecto pic pregnancy. J Clin Ultrasound, 18:274-279, 1990.
6. **Bernaschek G, Rudelstorfer R, Csaicsich P:** Vaginal sonog raphy versus serum human chorionic gonadotropin in early detec tion of pregnancy. Am J Obstet Gynecol, 158:608- 612, 1988.
7. **Goldstein SR:** Early Detection of pathologic pregnancy by transvaginal sonography. J Clin Ultrasound, 18:262-273, 1990.
8. **Timor IE, Rottem S, Farine D:** Transvaginal sonographic description of embriyonic and early fetal development. In Chervenak FA, Isaacson GC, Campbell S (eds): Ultrasound in Obstetrics and Gynecology. Boston,Little-Brown, 805-823, 1993.
9. **Nicolaides KH, Rodeck CH, Gosden CM:** Rapid karyotyping in non-lethal fetal malformations. Lancet, 1:283-286, 1986.
10. **Edwards MJ, Graham MJ:** Posterior nuchal cystic hygro ma. Clinics in Perinatology, Vol 17, 3: 611-636, 1990.
11. **Nicolaides KH, Azar G, Byrne D, Mansur C, Marks K:** Fetal nuchal translucency: ultrasound screening for chromosomal defects in first trimester of pregnancy. Br Med J, 304:867-869, 1992.
12. **Savoldelli G, Binkert F, Achermann J, Schmid W:** Ultraso und screening for chromosomal anomalies in the first trimester of pregnancy. Prenat Diagnos 13:513-518,1993.
13. **Lynch L, Berkowitz GS, Chitkara U, Wikins IA, Mehalek KE, Berkowitz LH:** Ultrasound detection of Down syndrome: is it really possible? Obstet Gynecol, 73: 267-270, 1989.
14. **Cullen MT, Green J, Whetham J, Salafia C, Gabrielli S, Hobbins JC:** Transvaginal ultrasonographic detection of conge nital anomalies in the first trimester. Am J Obstet Gynecol, 163:466-476, 1990.
15. **Romero R, Alessandro G, Gabrielli S, Jeanty P:** Gastroin testinal tract and abdominal wall defects. In Brock DJH, Rodeck CH, Ferguson MA (eds): Prenatal Diagnosis and screening. Edin burgh, Churchill Livingstone, 227-257, 1992.

Perinatoloji Dergisi 1:165-169,1993

Gebelik ve Toksoplazmozis'de Klinik Yönetim

Seyfettin ULUDAĞ, Rıza MADAZLI, Cihat ŞEN, Vildan OCAK
İ.Ü. Cerrahpaşa Tıp Fakültesi Kadın Hastalıkları ve Doğum ABD Perinatoloji Bilim Dalı

ÖZET

Gebelikte görülen akut toksoplasmozis % 10-15 oranında konjenital toksoplazmozise neden olur. Akut toksoplazma tanısı maternal serumda toksoplazma immünglobilin M ve A'nın tesbitiyle konulur. Maternal enfeksiyon durumunda mutlaka fetal enfeksiyon araştırılmalıdır. Fetal enfeksiyon riskinin 1. trimestirde az olmasına karşılık, konjenital toksoplazmozis sekelleri bakımından daha ağırdır. Gebelik yaşı ilerledikçe fetal enfeksiyon riskinin artmasına karşın enfeksiyonun ağırlığı azalır. Fetal enfeksiyon teşhisi 11-20. gebelik haftalarında 'polymerase chain reaction' (PCR) tekniği ile parasit DNA parçacıklarının amnios sıvısında tesbiti ile konur. Yirminci gebelik haftasından sonra kordosentez ile alınan fetal kan örneğinde fetal toxo IgM araştırılır. Birinci trimestirde fetal enfeksiyonun tesbiti halinde gebeliğin sonlandırılması hastaya önerilmelidir. Devam eden gebeliklerde spiramisin tedavisine başlanmalıdır. Fetal enfeksiyon halinde primetamin+sulfadiazin+folik asit ve spiramisin üçer haftalık dönemler halinde verilmelidir. Toksoplazmozis için prenatal tanı uygulanan olgularımız ve klinik yönetim şekli literatür verileri ışığında irdelenmiştir.

Anahtar kelimeler: *Konjenital tokzoplasmozis, Prenatal tanı ve tedavi*

Antenatal Management of Toxoplasmosis

Acute toxoplasmosis during pregnancy can cause fetal infection with the incidence of 10-15 %. The diagnosis of acute toxoplasma infection in a pregnant depends on the presence of toxoplasma immunglobulin M and A antibodies. Whenever acute toxoplasma infection is detected, fetal infection should be ruled out. Fetal infection risk is increased but the severity of fetal infection is decreased by gestational age. The polymerase chain reaction (PCR) technique to detect parasite DNA in amniotic fluid at the 11-20 weeks of gestation is used to diagnose fetal infection. After 20 weeks of gestation fetal imyiunglobulin M is looked by cordocentesis. Pregnancy termination is recomended if fetal infection is diagnosed in the first trimester. Continued pregnancies should be triated by spiramycine if there is no fetal infection througf) out the pregnancy. In the presence of fetal infection prihiethami-ne+sulfadiazine+folic acid and spiramycine therapy should be used alternatively in terms of three weeks time. The prenatal diagnosis, management and therapy of toxoplasma cases followed in our depertment are rewieved.

*Key **words:** Congenital toxoplasmosis, Prenatal diagnosis and therapy*

Toxoplasma enfeksiyonu, protozoon olan "Toxoplasma Gondi" tarafında oluşturulan bir parazitik enfeksiyondur. Toxoplasma Gondi zorunlu hücre içi paraziti olup tüm memeli hayvanlar ve bazı kuş türlerinde enfeksiyon oluşturur. Hastalığın sıklığı ülkeden ülkeye ve hatta aynı ülkede bölgeden bölgeye farklılıklar göstermektedir. Özgün Toxoplasma antikorlarına dayalı olarak yapılan çalışmalarda seropozitiflik oranının, Amerika Birleşik Devletlerin'de % 20-70, Fransa'da % 84, Norveç'de % 12, Finlandiya'da % 22-32 arasında olduğu bildirilmektedir [1,2]. Ülkemizde bu konuda 100 gebe üzerinde yapılan bir çalışmada seropozitiflik oranı % 48,bir diğerinde % 65 ve serokonversiyon oranı ise % 1 olarak bildirilmiştir [3,4].

Yazışma adresi:
Doç. Dr. Cihat Şen, PK:33, Cerrahpaşa, İstanbul-34301

İnsanda hastalık genelikle klinik belirti vermeden seyreder. Ateş, yorgunluk, boğaz yanması, özellikle boyun bölgesinde lenfadenopati, bazen makulopapüler döküntüler, seyrek olarak hepatomegali ve sanlık tesbit edilebilir. İmmün sistemin baskılandığı hastalık ya da ilaç kullanımı durumunda; hastalık ağır seyreder ve pnomoni, myokardit, nekrotizan ensefalit, korioretinit gelişebilir. Esas tehlike akut enfeksiyonun gebelik esnasında oluşmasıdır. Gebelikte geçirilen akut enfeksiyon, konjenital toksoplazmozisin nedenidir. Konjenital toksoplazmozis sıklığı 1000 doğumda 1 ile 12 arasında bildirilmektedir (5,6) Annedeki akut enfeksiyon sırasında fetusun transplasenter olarak enfekte olması sonucu abortus, ölü doğum, erken doğum ve ağır konjenital enfeksiyon oluşmaktadır. Erken gebelikte oluşan enfeksiyon neticesi % 10-15 oranında ağır fetal enfeksiyon gelişmektedir [7,8]. Gebelik öncesi geçirilen enfeksiyon fetal enfeksiyon riskini ileri derecede azaltır.

Gebelikte oluşan akut enfeksiyonda fetal tehlikeler yanında annede tromboflebit ve astım riski artar [1]. Konjenital toksplazmozisin önlenmesi bakımından gebelik esnasında oluşan akut enfeksiyonun belirlenmesi ve zamanında uygun tedavinin yapılması büyük önem taşımaktadır. Toksoplazmozis ve gebelikte klinik yönetim bu esas üzerine oturtulmalıdır.

Parazitin doğal evrimi ve bulaşma yolları

Parazit doğada trofozoid, doku kisti ve ookist (sporokist) halinde bulunmaktadır. Trofozoidler, akut enfeksiyon sırasında ortaya çıkan parazitin invazif şeklidir. Başlangıçta hücre içinde çoğalırlar ve hücrenin erimesi sonucu vücut sıvılarına geçerler. Parazitemi birkaç saat sürer ve kan, periton sıvısı, süt, salya, vaginal sekresyonda parazit bulunur. Fetal bulaşma, parazitemi sırasında, trofozoitlerin plasentadan geçmesiyle gerçekleşir. Doku kistleri, parazitemiden sonra insan ve hayvan dokularında oluşan, içinde canlı parazitleri barındıran kistlerdir. Her organda olabilmekle beraber daha çok beyin, myokard ve çizgili kaslarda görülürler. Bu kistler parazitin latent formu olup bulaşmada kistleri içeren etlerin çiğ ya da az pişmiş olarak yenmesi önemli rol oynamaktadır. Kediler ve kedigiller ailesine ait hayvanlar parazitin evrimi için gerekli tek konak hayvandır. Kedilerin doku kisti içeren etleri yemesi ya da doğada bulanan ookistleri alması sonucu barsaklarında açığa çıkan trofozoidler bölünerek ve eşeysel üreme ile çoğalarak ookistleri oluştururlar. Kedi feçesi ile dışarı atılan ookistler uygun ortamda (nemli ve ılık) doğa koşullarına dayanıklı sporokistler haline dönüşürler. Sporokistler ile bulaşık sebze ve meyvaların yıkanmadan yenilmesi yolu ile hastalık bulaşabilmektedir [9].

Sporokist veya doku kistleri ile bulaşık besinlerin sindirimi esnasında açığa çıkan trofozoidler barsak lenf dokusuna girerler. Bu yolla kan dolaşımına geçerek başlangıçta endotelial hücrelerde hastalık oluşturur ve parazitemi neticesi tüm vücuda yayılırlar. Her organda yerleşebilmekle birlikte "sıklıkla beyin, kas, retina ve myokard dokusunda doku kistleri oluşturarak latent hale geçer. Akut dönemde ateş, yorgunluk, boğaz ağrısı gibi hastalık için özgün olmayan belirtiler yanında boyunda, ense ve çene altı lenf bezlerinde ağrısız büyüme sık görülen bulgulardır. Hastalık belirtileri genellikle çok silik olarak seyreder, çoğu kez hasta ve hekim tabloyu farketmeyebilirler. Hiç bir zaman, gebe kadındaki hastalık belirtilerinin ağırlığı ile fetal enfeksiyonun ağırlığı arasında bir ilişki bulunmamaktadır [10]. Bu husus gözönüne alınarak gebelikte oluşabilecek hastalık belirtileri dikkatle değerlendirilmeli ve akut toksoplazma enfeksiyonu araştırılmalıdır.

Konjenital Toksoplasmozis

Konjenital toksoplazmozis, gebelikte geçirilen akut enfeksiyonun plasenta yolu ile fetusa geçmesi ile oluşur [11]. Yenidoğanda klinik bulgu vermeyip serolojik olarak tespit edilen hafif formdan, korioretinit, hidrosefalus ve intrakranial kalsifikasyonlar gösteren ağır forma kadar geniş bir spektrum içinde belirti verir. Fetal enfeksiyonun ağırlığı parazitemi esnasındaki gebelik yaşına bağlıdır. Erken gebelikte, plasenta, parasitin geçişi için iyi bir engel olmasına karşılık; gebelik yaşı ilerledikçe bu işlev giderek azalır.Konjenital enfeksiyonun oluşma riski ilk trimesterde % 15-17, 2. trimestirde % 25, 3. trimesterde % 65 olarak bildirilmektedir [12',13]. Fetal enfeksiyon riskinin erken gebelikte az olmasına rağmen, enfeksiyonun ağırlığı ve sekelleri daha ciddi olarak ortaya çıkar. Konjenital toksoplazmozise ait organ anomalileri enfekte fetusların %10 ile 20'sinde saptanabilir. Gebeliğin 1. trimesterinde oluşan fetal enfeksiyon abortus, ölü doğum, toksoplazmozise özgü organ anomalileri gösteren konjenital enfeksiyon, erken doğum ve intrauterin gelişme geriliği şeklinde kendini gösterir.

Organ anomalilerinin görülme oranı birinci trimesterdeki fetal enfeksiyonda % 75 iken 3. trimestirde % 5 düzeyine düşer [13]. Gebeliğin üçüncü trimesterinde oluşan fetal enfeksiyon, fetusun immun sitemindeki olgunlaşmaya bağlı olarak hafif geçer, genelikle serolojik olarak tesbit edilebilir. Klinik belirtiler doğumu takiben aylar ve hatta yıllar sonra ortaya çıkabilir. Yapılan bir prospektif çalışmada klinik belirti vermeyen ve serolojik olarak saptanan yenidoğanlann 20 yaşına kadar yapılan takiplerinde görme bozukluklarının geliştiği bildirilmiştir [14]. Konjenital toksoplazmozisde antenatal olarak ultrasonografi ile hidrosefali, hidransefali, korpus kallosum agenezisi, serebral kalsifikasyon, mikrosefali, intrauterin gelişme geriliği ve nonimmun hidrops fetalis görülebilir [15].

Annede oluşan enfeksiyona bağlı olarak önce plasenta hastalanır. Enfekte plasenta soluk, çamur kıvamında ve ödemlidir. Koryon villuslarında polimorfo-nükleer ve lenfosit infiltrasyonu ile karakterize granülomatöz iltihabi belirtiler hastalık için özgündür ve plasental damarlar enfeksiyona katılırlar [16]. Fetal bulaşmayı takiben önce fetus damarında vaskülitis gelişir. Bu şekilde yayılan trofozoitler en çok beyin ve gözde yerleşme eğilimi göstermektedir. Özellikle beyin ve beyin zarlarında granülomatöz tipde bir enfeksiyon oluşturlar. Parazitin etrafında doku nekrozları ve takiben fibrosis gelişir. Bu patalojik değişimler konjenital toksoplazmozise özgü mikrosefali,serebral kalsifıkasyonlar, hidrosefali ve korioretinitis gibi belirtilerin ortaya çıkmasına neden olmaktadır. On sekizinci gebelik haftasından önceki fetal enfeksiyonda beyindeki harabiyetin daha belirgin olduğu bildirilmektedir [17] Gözler konjenital toksoplasmozisde en sık tutulan organlardır. Uveada melanin pigment dağılımı bozukluğu, retinada sarı-beyaz renkte ödemli retinitis bulguları saptanabilir. Erken gebelikteki enfeksiyona bağlı olarak mikroftalmi ve optik sinir atrofisi gelişebilmektedir. İç kulak tutulmasına bağlı olarak, yaşayan çocuklarda sağırlık gelişebilmektedir. İskelet kasları ve myokard enfeksiyona sıklıkla katılırlar. Akciğerlerde viral pnömoniye benzer orta derecede pnömonitis bulguları saptanabilir. Karaciğer genellikle büyür, enfeksiyona katılarak safra stazı, ekstramedüller kan yapım odakları, seyrek olarak distrofik kalsifikasyon ve portal fibrozis gibi patalojik değişimler gösterebilmektedir. Pankreas, genital organlar, üriner sistem ve gastrointestinal organlar genellikle enfeksiyondan etkilenmemektedir. Lenfoid doku erişkinde olduğu gibi tutulur, splenomegali ve adenopati saptanabilir.

Neonatal olarak ve yaşamın daha ileri dönemlerinde intrauterin patalojiye ek olarak ateş, sarılık, akciğer tutulmasına bağlı solunum bozuklukları, myokarditise bağlı olarak dolaşım bozuklukları, hidrosefali, konvülsiyonlar görülebilir [18] Çocukluk döneminde zihinsel ve bedensel gelişimde gerilik belirgindir. İleri yaşlarda görme ve işitme bozuklukları ortaya çıkabilir [16].

Toksoplazmozisin Tanısı

Gebelikte akut toksoplazmozisin teşhis edilmesinin temel nedeni konjenital toksoplazmozis ve sekellerinden korunmaktır. Enfeksiyonun tanısı parazitin kendisinin, DNA parçalarının veya parazitin yüzey antijenlerine karşı oluşmuş antikorların tesbiti ile mümkündür. Enfeksiyon, antenatal ilk muayenede ya da mümkünse gebelik öncesi araştırılmalıdır. Toksoplazma enfeksiyonu tanısı, enfekte kan ve doku örneklerinin farelere inokülasyonu ile hastalığın oluşturulması veya parazitin mikroskopik olarak enfekte dokularda tesbiti ile mümkündür. Toxoplasma Gondi yüzey antijenlerine karşı oluşan özgün antikorların, Enzyme Linked Immunoabsorbent Assay (ELISA), Indirect Florosein Antibody Test (IFAT), Complement Fixation Test (CF) gibi yöntemler ile tesbitine dayanan serolojik testler günümüzde en yaygın kullanılan yöntemlerdir. Son yıllarda, 'Polymerase, Chain Reaction (PCR) yöntemi ile parazitin DNA parçacıklarının enfekte dokularda tespitine dayanan tanı yöntemi de geliştirilmiştir .Bu yöntemle teşhisin çabuk ve çok duyarlı olarak, elde edilebilen her türlü doku örneğinde yapıldığı bildirilmektedir [19,20]. PCR yöntemi ve farelere inokülasyon ile teşhis her zaman mümkün olamamaktadır. Bu yüzden teşhisin serolojik yöntemlerle yapılması ön plana çıkmıştır.

Bulaşmadan kısa bir süre sonra (10 ile 30 gün içinde) serumda IgM ve IgA ortaya çıkar, 1 ile 2 ay içinde seviyeleri düşerek, önce IgA, 3 ile 6 ay içinde kaybolur. Ig M ise 10. aya kadar serumda tesbit edilebilir. IgG serumda enfeksiyondan 3 ile 6 hafta sonra yükselmeye başlar, 3 ile 6 ay içinde en yüksek düzeyine ulaşır ve uzun yıllar saptanır. IgG antikorları bağışıklığın göstergesi olup büyük bir kısmı komplemanı bağlayan antikorlardır. Toxo IgM ve IgA'nın pozitif oluşu akut enfeksiyonu gösterir [21]. Antenatal muayenede Toxo IgM veya IgA pozitif bulunursa fetal enfeksiyon araştırılmalıdır. Antinuklear antikor veya romatoid faktör yanlış IgM pozitifliğine neden olabilir. Toxo Ig G pozitif ve Ig M negatif olan olgularda annenin immün sistemini baskılayan koşullarda (AİDS, immünosüpresif ilaç kullanımı) IgG fitresinin yükselişi reenfeksiyonun ve reaktivasyonun göstergesidir. Ayrıca negatif serolojik testlerin pozitifleşmesi (serokonversiyon) önemli bir- bulgudur ve akut enfeksiyonu gösterir. Bu durumlarda fetal enfeksiyon araştırılmalıdır.

Fetal enfeksiyonun tanımı için erken gebelikte am-

nios sıvısında PCR yöntemi ile parazit saptanabilir. PCR ile parazitin tesbiti fetal enfeksiyonun en güvenilir bulgusudur [22]. Yirmiikinci gebelik haftasından sonra kordosentez yapılarak alınan kan örneğinde fetal Toxo IgM bakılır, fetal kan yaymasında eozinofili, trombositopeni ve lenfositoz görülebilir. Ayrıca fetal enfeksiyon halinde laktik dehidrogenaz ve gama glutamil transpeptidaz fetal kanda yüksek bulunur [23]. Fetal kan örneğinde PCR ile parazit tesbit edilebildiği gibi, kanın farelere inökülasyonu ile toksoplazma teşhisi konabilir. Fetal enfeksiyon durumunda ultrasonografide hidrosefali, hidransefali, mikrosefali, intraserebral kalsifikasyon, intrauterin gelişme geriliği, corpus callosum. agenezisi ve hidrops fetalis görülebilir[I5^.

Klinik Yönetim

Gebejik ve toksoplazmözisde klinik yönetimde antenatal ilk muayene veya gebelik öncesi yapılan serolojik test bulguları yönlendiricidir:

1-Serolojik olarak Toxo IgM ve G negatif olan (seronegatif), enfeksiyonu geçirmemiş gebelerin antenatal takibinde bu enfeksiyonun bulaşmasını önleyici tedbirler gebe kadına anlatılmalıdır. Gebeler sebze ve meyvalan iyi yıkamadan, etleri iyi pişirmeden yemekten kaçınmalıdır. Doğrudan kedi feçesi ve kedi feçesinin bulaşabileceği nesnelerden uzak durmalıdır. Basit temel birkaç sağlık kuralının önerilmesi ve buna uyumun sağlanması esastır. Ayrıca enfeksiyon şüphesinde ve her üç trimesterde serokonversiyon araştırılmalıdır.

2-Serolojik olarak Toxo IgG pozitif ve IgM negatif olan, enfeksiyonu daha önce geçiren gebeler (seropozitif). Anne immün sistemini baskı altına alacak hastalık veya ilaç kullanımı olmadığı takdirde reenfeksiyon şansı yok denecek kadar azdır. Bu gebeleri konjenital toksoplazmozis açısından değerlendirmeye tabi tutmanın pratik anlamı yoktur. AİDS, Hodgkın gibi immun sistemin baskılandığı hastalık yada ilaç kullanımı halinde enfeksiyonun reaktive olabileceği belirtilmektedir [24]. Ayrıca yapılan çalışmalar geçirilmiş toksoplazma enfeksiyonunun düşük ve ölü doğum sebebi olmadığını göstermiştir [24].

3-Serolojik olarak Toxo IgM veya Ig A pozitif olan ve akut enfeksiyon geçiren gebeler de bu durum birkez daha serolojik olarak doğrulanmalıdr. Akut maternal enfeksiyon durumunda fetal enfeksiyon varlığı ortaya konmalıdır. Fetal enfeksiyon varlığı ortaya koyuluncaya kadar, yan etkisi ^olmadığından spiramisin tedavisine günde 3 gram başlanmalıdır. Fetal enfeksiyon varlığı, erken gebelikte amniosta PCR ile yada 21-22. gebelik haftalarında fetal kanda Toxo IgM ile ortaya konulabilir.

Fetal enfeksiyon tanısı için 20. gebelik haftasına kadar amnios sıvısında PCR yöntemi ile Toxoplazma Gondi parazitinin DNA parçacıklarının araştırılması önerilmektedir. Ayrıca ultrasonografi ile de konjenital toksoplazmozis bulguları araştırılmalıdır. Erken gebelikte (11-16 gebelik haftası) PCR yöntemi ile fetal enfeksiyon tesbit edilirse; aile ile konuşularak gebeliğin sonlandınlması yoluna gidilebilir.

Fetal enfeksiyon ortaya konmadıkça ya da ultrasonografik olarak konjenital toksoplazmozis bulguları olmadığı takdirde, maternal serolojik bulguların pozitifliği (Toxo IgM + ve IgA + olması) tek başına gebeliğin sonlandırılması için sebep değildir. Toxo IgG pozitifliğinin bu yönde bir anlamı bulunmamaktadır.

PCR bulgusu pozitif ve ultrasonografik bulguları normal olan, gebeliği devam eden olgularda, üç haftalık periodlar halinde, primetamin (1 mg/kg/gün)+ sulfadiazin (50-100mg /kg /gün) + folik asit (haftada 5 mg iki kez) üçlü tedavisini takiben spiramisin (3 gr/ gün) tedavisi uygulamaktadır. Tedavi gebelik sonuna kadar devam ettirilmelidir. PCR negatif ve ultrason bulguları normal olan gebelerde üçlü tedaviye başlayıp 22. gebelik haftasında kordosentez yapılarak fetal Ig M bakılmalıdır. Eğer fetal enfeksiyon varsa üçlü tedaviye doğuma kadar devam edilmelidir. Fetal enfeksiyon olmadığı durumlarda profilaktik olarak spiramisin tedavisine doğuma kadar devam etmenin uygun olacağı belirtilmektedir [25]

Literatürde de üçlü tedavinin ağır konjenital toksoplazmozis bulgularının ve subklinik enfeksiyon oranının azalmasında spiramisinden daha etkin olduğu ileri sürülmekte ve aynca primetamin tedavisinin fetus üzerinde olumsuz etkisinin görülmediği bildirilmektedir [26]. Dolayısı ile fetal enfeksiyon varlığında üçlü tedavinin tercih edilmesinin gereği vurgulanmaktadır .

Maternal Toxo IgM pozitif olarak Bilim Dalımız Polikliniğine gönderilmiş yada takiplerimiz sırasında enfeksiyon tesbit ettiğimiz 6 vaka izlenmiştir; Polikliniğimize refere edilen iki olguda tekrarlanan test sonuçlan ile enfeksiyon dışlanmıştır. Maternal enfeksiyon serolojik olarak, bir vakada da lenf biopsisi ile doğrulandı. Bu olgularda enfeksiyon belirtileri çok silikti, ancak iyi bir anamnez alındığında boğaz ağrısı, halsizlik gibi subklinik belirtilerin oluştuğu anlaşılmıştır. Dört olguda, hastalık, 11 ile 17 gebelik haftaları arasında saptandı. İki hastada 11. ve 13. gebelik haftalarında PCR yöntemi ile fetal enfeksiyon araştırıldı ve negatif sonuç bulundu. Olgularımızın yapılan ultrasonografik muayenelerinde patalojik bir bulgu saptanmadı. Dört gebeye de hastalığın teşhisini takiben üçlü tedavi (Prmetamin + sulfadiazin + folik asit ve spramisin) başlandı. Gebeliğin 22-26 gebelik haftaları arasında olgularımıza kordosentez yapılmıştır. Yapılan fetal kan örneklemesinde fetal Toxo IgM negatif olarak bulunmuştur. Bu işlemi takiben tek başına spiramisin ile tedaviye doğuma kadar devam edildi. Gebelerin biri 33. gebelik haftasında diğer ikisi miadında doğurdu. Yenidoğan döneminde yapılan tetkiklerde fetal enfeksiyon bulguları saptanmadı. Bir olguda gebelik halen normal olarak devam etmektedir. Parazitin bulaşması ve sağlıklı insanlarda hastalık oluşmasının kolay olmadığı bilinmektedir. Ancak akut enfeksiyonun gebelik esnasında oluşması fetus için büyük risk taşıdığı da ayrı bir gerçektir. Diğer taraftan geçirilmiş enfeksiyon sağlıklı gebelerde bir risk unsuru değildir. Bu hususlar gözönüne alındığında toksoplazmozis konusunda aşırı bir telaşa kapılmaya gerek yoktur.

Gebelikten önce ya da ilk muayenede serolojik olarak toksoplazma testleri yapılmalıdır. Seronegatif gebelerde koruyucu tedbirler alınmalı ve mümkünse her trimesterde testler tekrarlanmalıdır. Sero konversiyon halinde fetal enfeksiyon, bulunduğu gebelik evresine göre PCR yada fetal kanda Toxo IgM ile belirlenmelidir. Maternal enfeksiyonun tesbiti halinde spiramisin tedavisine hemen başlanmalıdır. Fetal Toxo IgM'nin negatif olduğu belirleninceye kadar (20-22 gebelik haftası) spramisin ile birlikte primetamin+folik asit+sülfadinazin tedavisi dönüşümlü olarak uygulanmalıdır. Fetal IgM negatif olan olgularda spramisin tedavisi gebelik boyunca sürdürülmelidir. Maternal Toxo IgM'nin pozitif oluşu, fetal enfeksiyon varlığı belirleninceye kadar gebeliğin sonlandırılması için bir sebep değildir.

KAYNAKLAR

1. **Lee RV:** Protozoon infection In Gleisher N (Ed) Principles and practice of medical therapy. New-York, Appleton-Angle 692-695,1992.
2. **Gibbs RS, Sweet RL:** Maternal and fetal infections. In Creasy RK, Resmid R (Eds) Maternal Fetal Medicine principles and practice, second edition, London, WB Saunders Company, 717-718, 1989.
3. **Batıoğlu S, Bozkır H, Beritan M, Camcı A:** Toxoplazma gö rülme sıklığı, T Klin Jinekol Obst, 2:104-106, 1992.
4. **Dilmen XI, Kaya IS, Çiftçi U, Gökşin E:** Gebelik ölü doğum ve düşüklerde toksoplazmozıs ve rubella. Doğa Türk Sağlık Bi limleri Dergisi, 14:294-300, 1990.
5. **Wenstrom KD:** Toxoplasmosis. In Gleicher N (Ed) Princip les and practice of medical therapy in pregnancy. New-York , Appleton Angle, 627-630,1989.
6. **Carter AO, Frank JW:** Congenital toxoplasmosis: Epidemio logic features and control. CMAJ, 135: 618- 632 ,1988.
7. **Desmont SG, Couvreur J:** Congenital toxoplasmosis ; A prospective study of 378 pregnancies. N Eng J Med, 290:1110-1 lid, 1974.
8. **Desmont G, Couvreur J:** Congenital toxoplasmosis: A pros pective study of the offspring of 542 women who acquired to xoplasmosis during pregnancy pathophysiology of congenital di sease. In Thallhamner O, Baumgardden K, Pollak A (Eds) Perinatal Medecine , Stutgart, George -Thieme, 51-57, 1979.
9. **Budak S:** Toksoplazmozis'in epidemiyolojisi. In Yasarol Ş (Ed) Toksoplazmozis, Izmir, Türk parazitoloii Derneği Yayını, 3:23-30, 1983.
10. **Ausman IF:** Toxoplasmosis and pregnancy . Can Niirs, 89: 31-32,1993.
11. **Desmonts G, Couvreur J:** Toxoplasmosis in pregnancy and its transmision to the fetus. Bull N Y Acad Med, 50: 146-150 , 1976.
12. **Plotkin-Stane SE:** Congenital toxoplasmosis. Clin Perinatol, 3:426-428 1981.
13. **Holliman RE:** Toxoplasma Gondii. In Grenough A, Osborn J.Sutherlands S (Eds) Congenital, perinatal and neonatal infecti ons, Edinburj'Churchil-Livingstone, 209-221, 1991.
14. **Koppe JG, Loewer- Sieger DH, de Rover B:** Results of 20 year follow-up of congenitaftoxoplasmosis. Lancet, 1:254-255, 1986.
15. **Romero R, Pilu G, Jeanty P; Chidini A, Hobbins J:** Prena tal diagnosis of conjenital anomalies. California, Appleton-Lange, 21-98, 1988.
16. **Eliott WG:** Placental toxoplasmosis . Am J Clin Pathol, 53: 413-417, 1970.
17. **Singer DB:** Infections of fetuses and neonates. In Wingskesworth SJ, Singer DB (Eds): Textbook of fetal and perinatal pathalogy, Volum 1, Boston , Blackwell, 574-576,1991.
18. **Daffos F, Forestier F, Capella Powlosky M:** Prenatal mana gement of 746 pregnancies at risk for conjenital toxsoplasmosis. N Engl J Med, 318:271-275,1988.
19. **(Trover CM, Thulliez P, Remington JS, Boothroid JC:** Rapid prenatal diagnosis of congenital toxoplasma infection by using polymerase chain reaction in amniotic fluid. J Clin Microbi ol, 28: 2297-2301, 1990.
20. **Hoyen DO, Joss AW, Balfour AH.Srnith ET, Baird D, Chatterton JM:** Use of the polymerase chain reaction to detect toxoplasma gondii in human blood samples. J Clin Pathol, 45: 910-913,1992.
21. **Unat EK:** Toksoplazmoz In Atasü T, Unat EK, (Eds) Toksoplazmoz ve gebelik. Istanbul, Başkent Ofset, 39-71, 1985.
22. **Cazenaye J, Forestier F,Bessieres MH, Broussin B, Begueret J:** Contribution of a new PCR assay to the prenatal diagnosis of congenital toxoplasmosis. PrenatDiagn, 12: 119- 127, 1992.
23. **Foulon W, Naessens A, Mahler T, de Wade M, de Catte L, de Menter F:** Prenatal diagnosis of congenital toxoplasmosis. Obstet Gynecol, 76: 769- 772, 1990.
24. **Desmont G, Couvreur j, Thullies P:** Congenital toxoplas mosis 5 cases of mother to child transmission of the prepregnancy infection. Press Med, 19: 1445-1449, 1990.
25. **Hohfeld P, Daffos F, Thulliesz P, Aufrant C, Couvreur J, Me Alease J, Descombey D, Forestier F:** Fetal toxoplasmosis: outcome of pregnancy and infant follow-up after in utero treat ment. J Pediatr, 115:765-769, 1989.
26. **Couvreur J, Thulliez P, Daffos F, Aufrant C, Bombardi Y, Gesquier A, Desmond** G: In utero treatment of toxoplasmic feto pathy with the combination primethamine-sulfadiazine. Fetal Diag Ther, 8:45-50, 1993.

Perinatoloji Dergisi 1: 178-181,1993

DERLEME

Psikoaktif İlaçlar - Laktasyon ve Gebelik

Ayhan SONGAR, İbrahim BALCIOĞLU, Neşe KOCABAŞOĞLU
İ.Ü. Cerrahpaşa Tıp Fakültesi Psikiyatri Anabilim Dalı

ÖZET

Gebe kadının psikiyatrik ilaçlarla tedavisinde hekimler arasında görüş birliği olmadığından bu makalede gebelik, laktasyon ve psikoaktif drogların etkileri gözden geçirilmiştir.

Anahtar kelimeler: *Gebelik, Laktasyon , Psikoaktif ilaçlar,*

Psycoactive Drugs During Pregnancy and Lactation

In *this article, we have rewieved the relationships between lactation, pregnancy and psychoactive drugs effects. The rational of this study is mostly based on the current controversy among the physicians concerning as to whether on pregnant woman should or should not be treated with a psychoactive drug.*

Key words: *Pregnancy, Lactation, Psychoactive drugs*

Gebe kadının tedavisinde hekimler arasında görüş birliği yoktur. Eldeki klinik tecrübeler gelişen fetusdaki muhtemel sakıncalar nedeni ile hekimleri gebe ve emziren kadınlarda ilaç kullanmamaya zorlamıştır. Gebelik ve doğum sonrası döneminin kendine özgü niteliklerine de dikkat edilmelidir. Annelerde gebelikte önemli fizyolojik değişiklikler olmaktadır. Bu değişiklikler hamilenin veya annenin ilaçlara ve değişik dış etkenlere karşı duyarlılığını değiştirirler. Gelişmekte olan fetusta da bir duyarlılık artışı söz konusudur. Yeni doğanda, doğumun ardından, birtakım fizyolojik değişiklikler olabilir. Birçok madde sütle salgılanarak anneden çocuğa geçer. Ayrıca birçok ilacın ve kimyasal maddelerin gelişmekte olan sinir sistemi üzerinde nöroendokrin veya davranış ile ilgili etkileri vardır. Hastanın klinik durumuna uygun düşüyorsa, öncelikle biyolojik olmayan tedavi yollan denenmelidir. Gerçekte hafif ve orta derecedeki depresyonlar, anksiyete, uyku bozuklukları gibi birçok psikiyatrik hastalık psikoterapötik yaklaşımlara olumlu cevap verebilir. Destekleyici tedavi, güven verici ilişki, çevresel değişikliklerin önemi büyüktür. Ağır depresyon, mani ve psikotik durumlarda hekim daha yoğun bir ilgi ve bakım sağlamalıdır. Anneyi, fetusu veya yeni doğanı korumak ve bakımının sürekliliğini sağlamak için hastaneye yatırmak gerekebilir [(1)].

Yazışma adresi: Doç. Dr. İbrahim Balcıoğlu, Cerrahpaşa Tıp Fakültesi, Psikiyatri Anabilim Dalı, Cerrahpaşa, İstanbul-34301

Gebelik sırasında psikiyatrik hastalıklar dramatik bir biçimde yüksek olmamakla birlikte, bazı kadınlar ilk psikotik veya depresif ataklarını gebelik sırasında veya doğum sonrası dönemde geçirirler. Psikozların tekrarlama ihtimali de gebelik ve postpartum döneminde yüksektir. İlaca karar verildiğinde risk yarar tartışması yapılmalıdır [(2)].

İlaçların fetus üzerinde, gros ve davranışa ait teratojenik etkileri olabilir. Bunun dışında direkt etkileri ve yoksunluk reaksiyonları da olabilir. Gros teratojenite ile major konjenital anomali oluşumu kastedilmektedir. Gebeliğin ilk üç ayında organogenez sebebi ile, dış kaynaklı maddeler yüksek oranda, organ gelişim bozukluğuna yol açmaktadır [(3)].

Psikotrop ilaçlar açık veya kuşkulu gros teratojenik etkileri yanında, kromozomal kırılmalara ve embriyoda haploid hücrelere de neden olabilirler. Fertilite üzerinde özgün bir etkileri yoktur. Ağır kromozomal defektlerin varlığı dışında, psikotrop ilaçlar spontan düşüklerde artmaya neden olmaz [(4)]. Yeni doğandaki ve fetustaki henüz, tam gelişmemiş enzim sistemleri ilaç etkilerini arttırabilir, metabolik yıkımı ve atılımı bozabilir [(5)].

Gebelik, ilacın dağılım hacmini değiştirme, hepatik detoksifikasyon fonksiyonlarını yavaşlatma, enzimatik aktivitede değişiklik yapma gibi etkilerinden do-

layı nöroleptiklerin farmakodinamik özelliklerini değiştirebilir [6].

Nöroleptiğin plasentaya geçişi de çeşitli faktörlerce etkilenir. Bu geçiş pasif diffüzyona, ilacın serum düzeyine, ilacın moleküler büyüklüğüne ve ilacın liposolubilitesine bağlıdır. Plasentar geçiş sonunda, nöroleptikler fetusun organizmasında birikirler. Fenotiazin birikmesi özellikle beyin ve karaciğerde olur. Klorpromazin de gözlerde birikir [7].

İlaçların metabolizması için gerekli enzimler fetusta tam gelişmemiştir. Bu enzimlerin gelişmesi, yeni doğmuş çocukta bile tam değildir. Bu nedenle ilaçlar fetusta olumsuz etkiler yapabilir.

Günümüzde birçok yazar, ilacın teratojen etkisi üzerinde dururken, bazı etkenlerden de sözetmektedirler. Bu faktörler; ilacın dozu, kullanma süresi, farmakolojik özelliği, plasental geçiş ve annenin fizyopatolojik halidir [8].

Teratojenide rol oynayan diğer bir neden, fetusun gelişim periyotlarıdır. Özellikle fetusta 13-58. günler arasındaki süre her organ için malformasyon yönünden tehlikeli olabilecek bir süredir. Fakat 3. aydan sonra da dış genital organların ve santral sinir sisteminin gelişmesinde bozukluklar olabilir [9]. Deneysel sonuçların karşılaştırılması, retrospektif ve prospektif çalışmalar gebelik sırasında nöroleptiklerin teratojenik riski olduğunu düşündürür [10]. Gebelik sırasında, nöroleptiklerin farmakodinamikleri henüz iyi bilinmemektedir. Bununla beraber fetusta renal aktivitenin az ve yeni doğmuşta lizozomal ve hepatik enzimatik aktivitenin düşük olduğu bilinir [11].

Hayvan çalışmaları, annelerin psikotrop ilaç kullanmalarının gros yapısal bozukluk olmasa bile, nörokimyasal ve davranışa ait değişikliklere neden olduğunu düşündürmektedir. Buna, davranışa ait teratojenite denmektedir. İnsanda bu tür etkiler açık olmamakla birlikte, bu gözlemler, ilk trimester dışında da ilaç kullanımı üzerine dikkatleri çekmiştir [12].

Gebeliğin son döneminde, psikotrop ilaç alan annelerin çocuklarında farmakolojik etkiler kendini gösterir. Örneğin; anneleri benzodiazepin alanlarda müsküler hipotoni, fenotiyazin grubu ilaç alanda ekstrapiramidal belirtiler görülebilir. Antipsikotikler, heterosiklik antidepresanlar, benzodiazepinler yağ-' da çözünmeleri ve yüksek oranda proteine bağlanmaları nedeni ile fetus ve yeni doğandan yavaş atılırlar. Yeni doğanda karaciğer enzimleri tam gelişmediği için metabolizma hızı düşüktür. Bu da kan düzeyinin yüksek kalmasına sebep olur. Yeni doğanda plazma proteinlerinin düşüklüğü serbest ilaç bölümünü arttırır [13].

Kan beyin engelini geçen ilaçlar plasentadan da geçerler. Bu ilaçlar anne sütüne de geçer. Meme emen çocuklar annelerinin aldığı ilaçların bir bölümünü de alırlar. Lityum vb. istisnalar dışında, yenidoğana geçen ilaç miktarı direkt farmakolojik etkilere sebep olmaz. Ancak düşük dozlarda alım halinde bile uzun süreli davranış değişiklikleri olabilir [14].

ANTİPSİKOTİKLER: Klorpromazin, bir propilaminofenotiyazindir. Plasentadan geçer. Uzun süreli kullanımda muhtemel oküler toksisiteye dikkat çekilmektedir. Bulantı ve kusmayı gidermek ve ağrıyı ortadan kaldırmak için kullanılır. Anneleri klorpromazin alan çocuklarda ekstrapiramidal belirtiler görülür. Bu belirtiler aylarca devam edebilir. Çocuklar tremor, kas tonusunda artma, spastisite, derin tendon reflekslerinde artma, bradikinezi, rijidite, akatizi, dilde sarkma, emme ve yutma bozuklukları gösterirler. Annede ekstrapiramidal belirtiler olmadan çocukta oluşması muhtemeldir. Bebeklerdeki ekstrapiramidal belirtiler, 5 mg/kg/gün dozunda difenhidramin ile tedavi edilebilir [15]. İlaç kullanan çocuklarda ortaya sindaktili, mikrosefali, çomak parmak ve ayak, müsküler abdominal aplazia, endokardial fibroelastozis gibi malformasyonlar çıkar [16].

Özet olarak; defektlere, malformasyonlara rağmen ara sıra düşük dozda klorpromazin kullanıldığı zaman hem anne hem de fetus için çok iyi bir ilaçtır. Bu konuda yapılan çok sayıda çalışma vardır. Bununla beraber yeni doğandaki yan etkileri maternal bir potansiyel tehlikesi nedeni ile devamlı kullanmaktan kaçınılmalıdır [17].

Trifloperazin, bir piperazin fenotiyazindir. Plasentayı kolay geçer. Bu ilaç gebelikteki bulantı ve kusma için kullanılmıştır. Fokomeli, büyük damarların transpozisyonu gibi konjenital malformasyonlar tesbit edilmiştir. Çok merkezli geniş bir çalışmada in-

celenen 42 anne-çocuk çiftinde malformasyon, perinatal mortalite hızı, doğum kilosu, 4 yıllık inceleme sonucu ölçülen zeka katsayısı yönünden ilaç alanlar ve almayanlar arasında fark bulunmamıştır [18].

HALOPERİDOL: Az sayıda eksremite redüksiyon deformitesi bildirilmiştir. İzlenen defektler ektrofokomeli, multipl ekstremite defektleri, aort valvül defekti ve ölümdür. Hiperemezis için haloperidol kullanılan olgularda doğum kilosu, gebelik süresi, cinsiyet, organ defekti, fetal ve neonatal mortalite, düşüğe neden olan malformasyon, ölü doğum yönünden önemli bir fark bulunmamıştır. Doğumda kullanılması güvenilirdir. Süte geçer, süt plazma oranı 0.6-0.7 kadardır [19].

FLUFENAZİN ile multipl anomali bildirilmiştir. Bu anomaliler, oküler hipertelorizm, yank dudak, yarık damak, imperfore anüs, penoskrotal tip hipospadias, nistagmus, rektouretral fistül ve frontal kemikleşme bozukluğudur. Ancak bu gözlemler kesin değildir.

Fenotiyazinler, küçük sol kolon sendromu olarak bilinen neonatal obstrüksiyona neden olur. Barsak motilitesinde azalma, kusma, abdominal gerginlik ve mekonyum geçişinin bozulması ile belirlidir. Bu sendrom genellikle benigndir [20]. Anneleri 500 mg/gün veya daha yüksek klorpromazin eşdeğeri dozda fenotiyazin alan çocuklarda solunum depresyonu olabilir. Doğum sırasında da ilaç alınmışsa çocukta solunum yönünden dikkatli olunmalıdır [21], Thioridazin bir piperidü fenotiyazin türevidir. Fenotiyazinler plasentayı geçerler. Bu ilacı kullananlarda en çok konjenital kalb defekti görülür. Eldeki bulgulara göre bu ilaç en güvenilir ilaçtır [6].

DROPERİDOL: Bu ilaç, haloperidol ile ilişkili yapısal olarak bir butirofenon derivesidir. İlaç, yenidoğan solunumunu etkilemeksizin sezaryen yapılan hastaların ağrısını önlemek için kullanılır. Plasentadan geçişi yavaştır. İkinci ve sonuncu üç ayda kusma için kullanılır.

SONUÇ

Mümkünse hamilelikte ilaç tedavisinden kaçınılmalıdır. Hekim öncelikle lityumdan kaçınmalıdır. Bu ilaçlarla ilk trimesterde organ disgenezisi ihtimali

Gebelik ve Laktasyon Döneminde Psikotrop İlaçlar

	Teratojenite	Yenidoğana etki	Laktasyon
Klorpromazin	(İlk trimester) 6-10. haftalarda kullanıldığında bazı anomaliler artar.	(Son trimester) Ekstrapiramidal belirtiler Aşırı ağlama	Süte geçer Emzirme önerilmez. Çocukta ekstrapiramidal sendrom
Flufenazin Haloperidol Perfenazin Trifluperazin	Risk çok az veya risksiz, oldukça güvenilir ilaçlar		

yüksektir. Kanıtlar yeterli olmamakla birlikte, antipsikotikler ilk trimesterde kullanıldıklarında fetal anomalilere neden olur. Bu nedenle, hekim gebeliğin ilk dönemlerinde kullanımı doz ve süre yönünden sınırlamalıdır [22].

Herhangi bir psikotrop ilaç gebelikte kullanılırken, gelişmekte olan sinir sistemi üzerinde uzun süreli etkileri hesaba katılmalıdır. İlaç gerektiğinde hekim, hem anneyi hem de çocuğu düşünmelidir.

Nöroleptik ilaçların teratojenik etkileri tartışılmalıdır. Malformasyonlu çocuklar meselesinde annenin diabetli oluşu, annenin yaşının ileri oluşu, annenin daha önce ölü doğum ve düşük yapmış olması gibi etkenlerde gözönüne alınmalıdır. Gebeliğin ilk üç aylık süresinde nöroleptik ilaçlar, özellikle alifatik yan zincirli fenotiyazinler kullanılmamalıdır.

KAYNAKLAR

1. **Gelenberg AJ:** Antiety. in Bassuk EL, Schoonover SC, Gelenberg AJ (eds) The Practitioner's guide to psychoactive drugs Ple num Medical Book Company, Newyork and London, 167-201, 1987.
2. **Koplan CR:** The use of psychotropic durgs during pregnancy and nursing. In The practitioner's guide to psychoactive drugs (Bassok EL, Schoonover SC, gelenberg Ajeds) Plenum Medical Book Company, New York and London, 353-369, 1987.
3. **Miller FE, Boshes RA:** Side effects of Psychotropic Drugs Psychiatry. In Flaherty JA, Channon RA, Davis J M (eds.) Diag nosis-Therapy Appleton-longe, Norwalk, Connectticut/San Mateo, California, 331-347, 1988.
4. **Özkan Tuncer:** Nöroleptikler ve gebelik. Psikiyatride Biyolo jik Tedavi Nobel Tip Kitabevi-İstanbul 1989.
5. **Öztürk O:** Ruhsal bozukluklarda tedavi (Genel İlkeler). Ruh Sağlığı ve Bozukluklarından. Nurol Matbaası 1988.
6. **Pope HG, Hudson JI:** Eating disorders. In Tupin JP, Shader RI. Harnett D (eds) Handbook of clinical psycho-pharmacology Second edition Jason Aronson Inc. Nothvale, New Jersey, Lon don, 245-269,1989.
7. **Schaffer CB, Donlon PT, Schaffer LC:** Drug combinations and interactions. In Handbook of clinical psychopharmacology (Tupin JP, Shader RF, Harnett DS eds) Second edition. Jason Aronson Inc. Northvale, New Jersey, London, 375-401, 1989.
8. **Spellecy WN:** Antepartum complications in twin pregnancies, Clinics in Perinatology. Edited by Gall SA. Philadelphia, WB So unders, 1988.
9. **Tuğlular Işık:** Nöroleptikler psikiyatride ilaç kullanımı. Ege Üniversitesi Basımevi, İzmir, 1991.

10. Lohr JB, Bracha HS: A monozygotic mirror-image twin pair with discordant psychiatric illnessesin neuropsychiatric and neurodevelopmental evaluation. Am J Psychiatry, 149:1091-1095, 1992.
11. H. Stefan Bracha, E Fulter Torrey, Iwing I, Gottesman Llewellyn B: Bigllow, and Christopher Cunniff. Second-Trimester markes of fetal size in schizophrenia: a study of mo nozygotic twins. Am J Psychiatry, 149:1355-1361, 1992.
12. Yüksel Nevzat, Köroğlu Ertuğrul: Gebelik ve laktasyon dö neminde psikotrop ilaç kullanımı. Klinik uygulamalı psikofarmakoloji. Hekimler Yayın Birliği, Ankara, 1991.
13. Ananth J: Congenital malformations with psychopharmacologic agents. Comp Psychiatry, 16:5-437, 1975.
14. Brow NA, Goulding EH, Fabr S: Ethanol embryotoxicity: Direct effect's on mammalian embryos developing in vitro. Scien ce, 206:573,1979.
15. Commitee on Drugs American Academy of Pediatrics. Transfer of drugs and other chemicals into human milk. Pediatrics, 84:924-936, 1989.
16. Hanson JW, Jones KL, and Smith DW: Fetai alcohol syndrome. JAMA, 235:1458, 1976.
17. Harrison WM, Endicott J, Nee J: Treatment of premenstruel dysphoria with alprazolam. A Controlled Study, Br J Psychictry47(3):270-5, 1990.
18. Sehire I: Trifluoperasine and fetal abnormalities. Lancet, 1:1974,1963.
19. Istwan EJ: Drug associated congenital abnormalities. Con Med Assnj, 103:1394,1970.
20. Jones KL, Smith DW, Ullelard On and et al: Pattern of malformation in offspring of chronic alcoholic mothers. Lancet, 1:267, 1973.
21. Pearlman BS, Bsych FF: The pregnant schizophrenia pati ent. Med Prac, 11:387, 1971.
22. Öztürk O, Üstün B: Ruhsal bozukluklarda ilaç tedavisi. Ruh Sağlığı ve Bozuklukları, Nurol Matbaası, 1988.

4. ULUSAL PERİNATOLOJİ KONGRESİ

26-30 NİSAN 1994

Harbiye Kültür Sitesi - İstanbul

Düzenleyen kuruluşlar

Perinatoloji Derneği, İ.Ü. Cerrahpaşa Tıp Fakültesi
Perinatoloji Bilim Dab,
Perinatoloji-Endokrinoloji Derneği,
Tıbbi Ultrasonografi Derneği

Kongre Başkanı: Prof. Dr. Vildan Ocak Kongre Genel Sekreteri: Doç. Dr. Cihat Şen

Konular

Prenatal Tanı # Intrauterin gelişme Geriliği # Gebelik ve Hipertansiyon O Gebelik ve Diabet

Genel bilgiler

Daha önce Eskişehir-Anadolu Üniversitesinde yapılması planlanan, ancak Tıp Fakültesinin yeni kurulan Osman gazi Üniversitesi'ne bağlanması neticesinde ortaya çıkan yeni yapılanma nedeni ile ve yapdan başvuru sonucu 4. Ulusal Perinatoloji Kongresi, İstanbul-Harbiye Kültür Sitesi'ne alınmıştır.

Perinatoloji ilgili sunular, POSTER SUNU (70x100 cm) şeklinde kabul edilecektir. Geçen kongrede olduğu gibi seçilen (Kongreden önce sunu sahiplerine bildirilecektir) POSTERLER, ilgili oturumlarda ayrıca tartışmaya açılacaktır. Gerek poster sunuluşu gerekse bilimsel içerik açısından uygun görülen posterlere Perinatoloji Derneği tarafından ödül verilecektir. Özellikle genç meslektaşlarımızın poster sunusu konusunda çalışmalarına ağırlık vermelerini diliyor ve her zaman olduğu gibi destekliyoruz.

Poster sunu özetleri; çalışmanın özelliğini ortaya koyan giriş, yöntem, bulgular ve sonuç bölümlerini içerecek şekilde, daktilo ya da elektronik yazıcı (en fazla 150 kelime) ile yazılmış olarak en geç 1 Şubat 1994 tarihine kadar elimize ulaşmalıdır.

Kongre kayıt

Banka havalesi ya da kredi kardı ile ödeme Vakıflar Bankası Taksim Şubesi Hesap No:4013281 (dolar olarak) yapılabilir.

	Önce	1 Şubat 1994	Sonra
Uzmanlar	80 $		95 $
Asistanlar	60 $		80 $

Başvuru adresi: Doç. Dr. Cihat Şen, PK: 33 Cerrahpaşa, İstanbul-34301 Tel: 0212-5891141 Fax: 0212-5299937

Perinatoloji Dergisi 1: 187-192.1993

DERLEME

Gebelik ve Diabette Klinik Yönetim

Ali İPBÜKER
Türk Diabet Cemiyeti Diabet Hastanesi Başhekimi

ÖZET

Günümüzde diabetin erken tanı ve tedavisi ile maternal ve fetal morbidite ve mortalitede belirgin düşme sağlanmıştır. Gebe diabetlinin tanımı, takibi ve tedavisi literatür ışığı altında irdelendi.

Anahtar kelimeler: *Diabet, Gebelik, Klinik yönetim*

Clinical Management in Diabetic Pregnancy

Significant reduction in maternal and fetal morbidity and mortality rates in diabetes has been gained. The definition of diabetic pregnant, management and follow up has been reveiwed.

Key words: *Diabetes, Pregnancy, Clinical management*

Diabetik anne metabolizmasının günümüz koşullarında daha iyi kontrolü ve normale yakın bir glikoregulasyon temini, fetal yaşamın geliştirilmiş olması diabetik gebelerdeki perinatal mortalite oranını dramatik bir şekilde düşürmüştür. Bu husus Dublindeki DRUY'nin 1984 tarihli istatistik bulguları ile rakamsal olarakta aydınlatılmıştır (Tablo I) [1,2].

Bu yüz güldürücü sonucun alınmasındaki en etkin faktör; doğurganlık çağındaki diabetik kadının sorunları konusunda sürekli eğitilmesi, konsepsiyonun optimum glisemi düzeylerinde olması, optimal glisemik kontrol oluşana kadar mümkünse konsepsiyonun geciktirilmesi, aynca temin edilen bu optimal glisemik kontrolün gebelik boyunca sürdürülmesidir.

Tablo I. Dublin'deki diabetik gebelerde perinatal mortalite oranı

Yıl	PNMR %
1940	40
1980	< 4.1

Tablo II. Gebelik sonucuna diabet kontrolunun etkisi (Perinatal Mortalite Oranı 1961-70 n:180)

Annenin Ort. Kan Şekeri (mg %)	Perinatal Mortalite Oranı (PNMR %)
150 mg %	23.6
100 - 150 mg %	15.6
100 mg %	3.8

(Karlsson-Kjellmer)

Bu sonuca ulaşmak için olguların çok iyi organize bir merkezde toplanması, planlanan tedavinin etkin bir tarzda uygulanması, iyi bir metabolik kontrol gebelikte görülen geç intrauterin ölüm sayısını azaltır ve terme sağlıklı olarak ulaşıldığından premature doğum oranının da azaltır. Karlsson ve Kjellmer bu hususu rakamsal olarak aydınlatmıştır (Tablo II).

Tip 1 (IDDM) diabetli gebelerin perinatal mortalite oranı, bütün bu çabalara rağmen günümüzün en gelişmiş merkezlerinde normal annelerden iki misli fazla görülmektedir. Diğer taraftan diabetik annelerden doğan çocukların mortalite riskinin fazlalığı nedeniyle doğumdan sonra en az on gün neonatal yoğun bakım ünitesinde kalmaları ön görülmektedir. Bu konudaki tartışmalar hala devam ederken bu gün çözüm bekleyen Tip 1 (IDDM) gebelerde fetal morbidite ve mortalitenin fazlalığı konusudur. Bu fazlalığa sebep olarak: Maturitenin gecikmesi, prematüre doğum, konjenital malformasyonlar ve doğum ağırlığının az olması v.b. söylenebilir. Bütün bunlar mikroangiopatisi olan Tip 1 (IDDM)'l annelerin bebeklerinde görülürler [3].

Klinik laboratuvar araştırmaları, konsepsiyon ve organogenezis esnasındaki kötü metabolik kontrolün önemli bir teratojen faktör olduğunu göstermektedir.

Tablo III. Konjenital malformasyon oranı ve konsepsiyon öncesi diabet kontrolu konusunda

Optimal metabolik kontrol	K.M.O %	(n)
Sadece gebelikte	7.5	(420)
Konsepsiyondan önce	0.8	(292)
Normal gebelerde	1.4	(128)

Gebeliğin erken fazında yüksek HbAıc ile konjenital malformasyon oluşması arasında güçlü bir beraberlik saptanmıştır. İsveç'te 1982-86 yılları arasında yapılan bir araştırmada HbAıc değeri % ll'nin üzerinde olanlarda fetal malformasyon % 26 olarak saptanmıştır. Halbuki HbAıc değeri % 9'nin altında olanlarda fetal malformasyon normallerdeki kadar bulunmuştur. Buradan şu sonuca varılmıştır: Prekonsepsiyonel periodda optimal glisemik kontrol temin edilirse, fetal malformasyon oranı anlamlı derecede düşer. Anomaliler esas olarak nondiabetik anne çocuklarında görülenlerin bir benzeridir. Bunlardan sadece Caudal Regression Sendromu bir istisnadır. Bu sendromda femurun agenesisi veya hipoplasiası ile birlikte alt vertebralann agenesisi vardır ve çok sıklıklada diabetle beraberdir. Bu sendrom gebeliğin 9. haftasındaki organogenesisin teratojenik faktörlerle karşılaşması ile oluşur.

Klinik gözlemler ve hayvan denemeleri hipergliseminin malformasyon ve komplikasyonların nedeni olacağı şüphesini uyandırmaktadır. Yüksek konsantrasyonlu glikozlu ortamda sıçan embryonlan büyütüldüğünde malformasyonlar gelişmiştir. Kemiricilerde yapılan aynı şekildeki denemelerde hipergliseminin malformasyon nedeni olduğu saptanmıştır. İnsanlar üzerindeki retrospektif çalışmalar HbAıc düzeyi ile verifiye edilen hiperglisemili diabetik gebelerde gestasyonun 12. haftasında malformasyonların hiperglisemi ile pozitif korelasyonu gösterilmiştir. Malformasyondan korunmanın tek çaresi konsepsiyon optimum glisemi düzeylerinde olması optimal glisemik kontrol tüm gebelik boyunca devam etmelidir.

Normal populasyondaki malformasyon oranı % 5-8 oranında iken dabetik anne çocuklarında % 27 oranında bir sıklığa rastlanmıştır. Pima yerlileri üzerindeki bir çalışmada normallerde % 2.5 diabetik anne çocuklarında % 11 oranında malformasyon saptanmıştır.

Bu hususu Fhurman ve arkadaşları 1983'teki Karlsburg serisinde göstermişlerdir (Tablo III).

Fertilizasyonun 9. haftası sonunda diabetik annenin çocuğuna olan zıt davranışına diabette fetopati olarak tarif edilir. Klinik ve deneysel araştırmalar annenin hiperglisemisinin fetal hiperglisemiyi desteklediğini göstermiştir. Fetal hiperglisemi fetal beta hücrelerinin stimülasyonu sonucu fetal Insulin imali artar. Sonuç olarak anabolizma artar. Anne hiperglisemisi fetal hiperinsulinizm teorisi serbest aminoasitlerin tenbih edici etkisine kadar gider. Klasik diabetik fetopati makrosomik infant ile kendini gösterir. Bu makrosomik bebeklerde total vücut proteini glikojen ve yağda artmıştır. İç organların çoğu karaciğer, kalp, dalak, yağ dokusu, adrenaller Langerhans adacıkları büyümüşlerdir. Zira bu organlarda selüler hipertrofi ve hiperplazi vardır W. Ekstramedüller hematopoeziste gözlenir. Bu organ ve ölçüleri büyük olan bebek pletorik ve Cushingoid görülür. Bu variasyonlar gestasyonel yaşa gebelikteki diabet kontroluna bağlı olmakla beraber kısmen de mevcut olan mikro-angiopati ile de ilgilidir. Bunun tersine fetal büyümede retardasyon annenin ağır diabetik angiopatisi ilede izah edilir (White'in Clas F ve R'i). Ayrıca fetustaki hiperinsulinemi hipopotassemi de yaparak fetal kardiak aritmilere de neden olur.

Annede gebeliğe bağlı hipertansiyon, hidramnios ve uriner sistem infeksiyonları optimal glisemik kontrol ile önlenebilecek ve sıklığı azalacaktır. Yalnız nefro ve retinopati gebelikte metabolik durum ne olursa olsun progresyonuna devam edecektir.

Buraya kadar zikrettiklerimize ilave olarak gebeliğin erken fazındaki kötü metabolik kontrol diabetiklerdeki spontan erken abortuslannda nedeni olduğu yapılan son araştırmalarda da gösterilmiştir.

GEBE BİR DİABETLİNİN TANISI VE TAKİBİ:

Gebeliğin tanısı ne kadar erken ortaya konursa önlemler açısından o kadar yararlıdır. Fertilite yaşı daha çok Tip 1 (IDDM) diabetlinin tanı yaşına uymaktadır. Tanı idrar testleri ve bir jinekolog tarafından verifiye edilmelidir. Bazen düzensiz diabetiklerde siklus gecikmelerinden gebeliğin erken tanısı mümkün olmamaktadır. Burada önce Tip 1 (IDDM) dia-

betli gebenin takibi sonra Tip 2 (NIDDM) diabetli gebe ve nihayet gestasyonel diabetin tanı ve takibini açıklamaya çalışacağız.

TİP 1 (IDDM)'Lİ KADINDA GEBELİĞİN TAKİBİ:

Doğurganlık çağında yerleşmiş diabeti olan kadınların gebeliklerini başarıyla sürdürmeleri için iyi koordine bir medikal ekip ve gebe diabetik arasında uygulanacak bir yürütme planına ihtiyaç vardır. Bu plana göre gebelik ve diabetin yoğun olarak izlenmesi gerekir. Planlama konsepsiyondan önce başlamalı neonatal döneme kadar sürekli devam etmelidir. Bu suretle diabetik gebenin en uygun bir şekilde bakım ve takibi diabet ve obstetrik antenatal klinikte beraberce yapılır. Son kırk yıldan bu yana yayınlanan bildiriler bu spesiyalize ünitlerle perinatal mortalitenin normallerden de azaldığını teyid etti. Bu kombine klinik ekip diabetolog, diabet konusunda eğitilmiş hemşire, doğum uzmanı, dietisyen, çocuk hastalıkları uzmanı ya da neonatologdan oluşur. Bu şekilde oluşan gebelik danışmanlığı diabetlide gebelik vukuunda doğru ve çabuk haber alıp yardımcı tavsiyeleri ile gebeliği güçlendirir. Bu güne dek sadece % 2-4 gebenin diabetik olduğu saptandı. Diabet kliniklerinde fertil yaştaki kadınlara hitap eden gebelik öncesi bir danışmanlık kliniği oluşturulmalıdır. Diabetik kadınlar burada eğitilmeli konsepsiyonun optimal glisemik kontrol düzeyinde oluşması temin edilmelidir. Bu düzen organogeneziste embriyoyu koruyacaktır. Gebelik teyit edildiğinde kombine kliniğe transfer edilerek doğuma kadar buradan takip edilecektir.

Tablo IV. Gebelik öncesi danışmanlığında yol gösterici faktörler

1-Prospektif ailelerin bilmesi gereken risk faktörleri:
- **a-Anne Yönünden:**
  - * Diabet hafifçe ölüm riskini arttırır.
  - * Gebelik aktif retinopati nefropati ve kalb hastalıklarını ağırlaştırır.
- **b-Bebek Yönünden:**
  - * Diabet üç konuda ölüm riskini arttırır.
  - * Malformasyonlar üç kez daha sık ve mültipl malformasyon şeklindedir.
  - * Ciddi neonatal komplikasyonlar daha sıktır.
  - * Uzun vadede diabet oluşma riski biraz artmıştır.

2-Diabetik bir gebe neleri bilmelidir?
- * Antenatal vizitlerin sıklığına eksiksiz uyma
- * Kan şekerini müteaddit defalar tayin ederek kendi kendini izleyebilme
- * Günde iki ve daha çok dozda Insulin yaparak ayarlanmak

2 Diet'e itina ile uymak
- * Sigara ve içki içmemek

3-Baba, anne ve bebeğin çok dikkat ve itinaya ihtiyacı olacağını çok iyi anlayacaktır.
- **a-Prospektif ebeveynlerin ihtiyacı:**
  - * Doğum kontrolu konusunda tavsiyeler
  - * Genetik danışmanlık

GEBELİK DANIŞMANLIĞI:

Gestasyonun başında diabetin fetusa olan olumsuz etkilerinden korunmak için gebelik başlamadan ya da şüpheli iken gebeliğin düzenli seyri için ileriye yönelik bir plan hazırlanacaktır. Diabet Bakım Timi ve hastalar bu planı uygulama provalarını daha önceden yapıp öğreneceklerdir. Burada hedeflenen şey iyi glisemik kontrol mutlaka konsepsiyondan önce elde edilmiş olmalıdır. İkinci olarak gebelikte agrave olan sağlık sorunları proliferatif retinotapi gibi idantifiye edilip tedavi edilmelidir [5,6,7].

Sağlıklı ve yararlı doğum kontrolünün temini gebelik danışmanlığının en önemli görevidir. Konsepsiyon zamanıda bu danışmanlıkça önerilmelidir, günümüzün modern yöntemleri ile diabetik gebelerdeki risk faktörleri giderek düşürülmektedir. Gebelik herkes için şimdi yeni bir görüş olmaktadır; Bu görüşler Tablo IV'te açıklanmıştır.

Diabetik anne ya da adayları diet ve Insulin tedavisine itina ederek kendi kendini daha yakından izleyerek normal glisemik düzene ulaşabilirler. HbAıc tayinleri yaparak bunu onaylayabilirler. İdeal glisemik kontrol temin edilerek kendisi ve fetusa ait risk faktörlerini azaltabilirler. Canlı ve sağlam bir çocuğa sahip olmak isteyen diabetik kadın bu yöndeki tavsiyeleri dinleyerek motive olur. Doğurmak isteyen diabetik kadın için hiçbir absolut kontrendikasyon yoktur. Zira dializ tedavisindeki kadın ve keza renal transplantı olan kadın da doğum yapabilir. Bu kondisyonlar son derece seyrektir.

Rutin Antenatal Değerlendirmeler:

Gebelik tanısı kesinleştikten sonra diabetik bir kadına haftalık ve aylık aralarla kombine kliniğe başvurması tavsiye edilir. Buradan muntazam takip ve kontrol edilerek doğuma kadar hastane ihtiyacı duyulmaz. İlk vizitte Diabet ve Obstetrik yönden tam bir değerlendirme yapılır. Bunlar Tablo V'te açıklanmıştır.

Tablo V. Gebe diabetik kadının inisiyal kontrolları

1. Optimize glisemik kontrol:
* Kendi kendini izleme ve bunun eğitimi
* Gerekiyorsa insulin rejiminin ayarlanması
* Uygun bir diet düzenlenmesi
* Muntazam aralarla HbAıc kontrolu

2. Optimize glisemik kontrol'un hedefleri:
* Glisemi: -preprandial: - 55 - 90 mg % (3-5 mmol/l)
  -postprandial: < 180 mg % (< 10 mmol/l)
* HbAıc: Nondiabetik kadınlar oranında olmalıdır (4-8 %)

3. Diabet komplikasyonlarının saptanması:
* Retinopati (Görme keskinliği - Fundoskopi'de)
* Nefropati (Proteinuri, ure ve creatinin tayini)
* Vaskuler bozukluklar (Hipertansion, iskemik kalb hastalığı ve periferik vaskuler bozukluklar)
* Sigara ve alkolden uzaklaşma
* Obstetrik değerlendirmeler (Tablo 6)

Tablo VI. Kombine diabetik obstetrik klinikte gebe diabetiğin takibi

1. Optimal glisemik kontrol (Tablo 6)
2. Diabetin komplikasyonların tayin ve takibi (Tablo 6)
3. Obstetrik komplikasyonlar için kontrol;
   * Preeklampsi
   * Hidramnios
   * Üriner sistem infeksiyonlarının kontrolu
4. Fetal büyümenin jinekolojik U.S ile tayin ve takibi
   * Baş-koksiks ölçümü: 1. Trimestr'de (gebelik yaşını konfirme ediyor mu?)
   * 17. Hafta: Fetal kalb konusunda ayrıntılar
   * 19-20 Hafta: Fetal kalb konusunda ayrıntılar
   * Muntazam olarak baş ve karın çevresinin ölçülmesi ile büyümenin takibi; Makrosomia'nın değerlendirilmesi.

Buradan anlaşılacağı gibi kan şekeri kontrolü dikkatle izlemeli tedavi konusunda yeniden düzenlenmeler gerekiyorsa gecikmeden yapmalıdır. Diabetik gebe tedavi düzenini çok iyi anlamalı evde kan şekerleride bakabilerek tedaviye yardımcı olmalıdır. Self monitoring sonuçlarını kaydederek kombine kliniğe götürmelidir. Diet ve insulin doz ve sıklığı tartışılmalı olumlu tavsiyeler almalıdır.

Diabet komplikasyonlan belgelere dayanılarak saptanmalıdır. Retinopati için görme keskinliği (vision) saptanmalı dilate pupilladan fundus dikkatle muayene edilmelidir. Eğer preproliferatif ya da proliferatif retinopati şüphesi varsa oftalmolojistin tavsiyelerini almalıdır. Komple idrar analizi ile proteinuri ve ürine/ sistem infeksiyonu aranmalı üre, kreatinin ve kan elektrolitleri saptanmalıdır. Eğer otonom nöropati semptomları özellikle bulantı kusma varsa saptanıp çözümü aranmalıdır. Kalb yetmezliği ya da damar hastalıkları varsa araştırılıp takip edilmelidir. Kan basıncı sürekli kontrol edilmelidir. Devamlı kontrolların şeması Tablo VU'de açıklanmıştır.

Tablo VII. GDM'de kan şekeri taraması

Metod	Gebeliğin zamanı	GTT'deki Tanı Kriterleri
50 g Oral GTT	24-28 haftalar	Venöz plazma glucose'u 1.h≥7.8 mmol/l=(≥140 mg%)
Rastgele glucose	Her Trimestre 2-3 kez	Kapiler kan Glucose'u ≥6.5 mmol/L (≥120 mg%)
Rastgele glucose	28-32 haftalar	Venöz kan glucose'u öğünden 2 saat sonra ≥ 6.1 mmol/L (≥ 110 mg%) öğünden 2. saatı aşan zaman sonra ≥ 5.6 mmol/)L (100 mg%)

Glisemik kontrol yeniden gözden geçirilmeli diet ve Insulin doz cetvelleri yeniden ayarlanmalıdır. Mikro ve makrovasküler komplikasyonların gelişmesinin takibi yapılmalıdır, retinopatik hastalar muntazam fundoskopik tetkiklerle takib edilmelidir. Gebeliğe rağmen görme keskinliği sık sık ölçülmelidir. Olası obstetrik komplikasyonlar özellikle preeklampsi, hidramnios ve uriner sistem infeksiyonu dikkatle izlenecektir [8,9,10]. Fetus'un gelişmesi seri ultrasonog-rafı kontrolları ile parietal çap ya da baş çevresi, karın çevresi ve femur boyu ölçülerek takib edilmeli, baş ve karın çevresi pilot bölge olacak bunlar muntazam aralıklarla ölçülerek mukayese edilecektir. Bu iki değerin prospektif olarak fena gelişmesi karın çevresinin düzensiz olarak büyümesi makrosominin geliştiğini gösterir (Tablo 6).

17. Haftada major malformasyonları olasılığı ayrıntılı bir scan ile yapılabilir. 19. haftada fetusun kalbi incelenebilir ama kardiak lezyonlan ve ciddi genel defektlerin miktarını ultrasonografi ile aramak oldukça güçtür.

Hastaneye kabul sadece obstetrik komplikasyonlar (preeklampsi) ya da seyrek olarak oluşan çok kötü metabolik kontrol görüldüğünde endikedir. Dikkatsiz kararsız diet yapmayan, olumsuz ev ve aile şart-. lan içinde bulunanlar istemesede kliniğe alınır [11].

Miada gelmeden gebeliğin sonlandırılması da çok önemlidir. Ağır bir fetal malformasyonun tesbiti, ağır kontrol edilemeyen metabolik bozukluklar ve diabetin diğer ağır komplikasyonları saptandığında gebeliğin devamına izin verilmez. Kanımızca gebeliğin sonlandırılması kararına ebevynler de iştirak et-

melidir. Eğer yararlı bir yaşamla bağdaşmayan ağır bir major malformasyon fetusta varsa medikal team'in karan ile gebelik sonlandırır [12].

TİP 2 (NIDDM) DİABETLİ KADINDA GEBELİĞİN TAKİBİ

Genel olarak Tip 1 (IDDM) diabetiklerde anne, fetus ve yeni doğan için yapılması önerilen kurallar Tip 2 (NIDDM) diabetiklerde de uygulanır. Yalnız Tip 2 (NIDDM) diabetiklerin bazı özellikleri vardır. NIDDM klinik olarak daha hafif seyreder. Normoglisemiye ulaşmak Tip 1 (IDDM) diabetine göre daha az yoğun bir düzen ile mümkündür. Tip 2 (NIDDM) diabetli kadın gebeliğin mevcudiyetini erkenden bilip kombine kliniğe müracaat edecektir. Tip 2 (NIDDM) diabetiklerin bir kısmı sadece dietle bazıları diet + Insulin'le az bir kısmı da diğerlerinin önemli bir kısmı ilk üç ayda insulin tedavisi altında olacaklardır. Genellikle normoglisemiye ulaşmada miks tip human insulinlerin günde iki doz halinde uygulanması yetecektir. Kan şekeri kontrolları Tip 1 (IDDM) diabetiklerdeki gibi aynı prensipler dahilinde yapılacaktır. Tip 2 (NIDDM) diabetiklerde anne ve fetusta obesitede görünür. Bu görünüm anne ve fetus içinde bir risk faktörüdür. Obesite, preeklampsi ve hipertansiyonun birlikte görülmesi önemli bir problemdir. Zira obezitede iri bir bebeğin doğumu da ekstra bir risk faktörüdür. Makrosomi doğuma karar verme şeklinden önce ultrasonografi ile idantifiye edilmelidir. Neonatal dönemde diabetik annenin bebeklerinde omuz/baş, göğüs/baş farkları ve ağırlıkları normallerden anlamlı derecede büyüktür.

Neonatal morbiditeyi düşürecek orandaki en büyük risk Tip 2 (NIDDM) diabetikte hipertansiyonlu kötü obstetrik hikayedir. Tip 1 (IDDM)'li diabetik gebelerdeki gibi doğum gestasyonun 38-39. haftasında sezaryen şeklinde planlanır.

GESTASYONEL DİABETES MELLİTUS (GDM)

Son zamanlardaki literatür taranmasında gebelikteki glikoz toleransındaki anormalliğin sıklığında dikkati çekecek bir farkın mevcudiyeti gösterildi [3]. Bu sıklık % 15 - % 12.3 arasında değişmektedir. Bu çok geniş sıklık farkı etnik farklılaşmalardan kaynaklanmaktadır. Bu geniş sıklık aralığında metodolojik farklılaşmaların da rolü vardır. Bunlar bazı klinik serilerin sonuçlarına ve yüksek risk gruplarında yapılan tarama sonuçlarına temel olmuştur Sıklığın yükselmesine önceden GDM olan kadınların yeniden taranması sebep olmuştur.

2. Uluslararası GDM konferansında bazı anlaşmalara varılmıştır. GDM değişen ağırlıkta karbonhidrat intolerans olarak tarif edilmiştir. Ya da ilk defa gebelikte karbonhidrat toleransın bozulması olarak tarif edilmiştir. Bu hallerde Insulin tedavisi gereksizdir. Glukoza tolerans gebelikten önce de bozulabilir. GDM için uniform bir tanı kriteri mevcut değildir. Bütün gebe kadınlar bazı kliniklere atfedilen tarama yöntemleri ile ya da geçmişteki yetersiz doğum hikayelerine dayanarak taranırlar. Gebelikte glukoza toleransın bozulması I.V. ya da OGTT ile saptandığında IGT ile beraber annede FFA, keton cisimleri, tirgliserid ve aminoasitlerin beraberce yükseldikleri görülür. Gebeliğin erken periodundaki bir GDM sonradan insulin ihtiyacı olan bir diabete dönüşebilirler [4].

Eğer OGTT 27-31. hafta arası normalse bunun pratik bir değeri yoktur. Sonradan GDM için yeniden taramaya dahil edilebilir. GDM heterogen bir bozukluk olup tedavi ve takip bırakılırsa perinatal morbidite ve mortalite oranını yükseltir. GDM olan annelerin % 20-50'sinde hayatın bir döneminde açık diabet gelişebilir.

GESTASYONEL DİABETİN TARANMASI

Bir diagnostik OGTT için gebe kadını seçmedeki bazı kriterler Tablo VU'de gösterilmiştir. Son yemenin zamanına ya da günün zamanına bakmaksızın gebe kadına 50 gr oral glukoz verilerek yapılan tarama testinin hassasiyeti normal SOGTT ile saptanan GDM'lere göre daha azdır. Rastgele zamanlarda tekrarlanan kan şekeri tayinleri bu tip taramaların sensitivitesini arttırır. Kanımızca halihazırdaki tarama kriterleri: diabetin ailedeki hikayesi, önceden iri çocuk doğurma, önceki gebeliklerde GDM saptanması ve açlıkta glikozüriler bir okazyondan daha iyi olup bunlar sadece glukoz taraması yerine geçmez HbAıc tayinide GDM aranmasında yeterli derecede hassas görünmüyor. Bir tarama kriteri olarak fruktosamine'nin kullanılması yardımcı olacaktır. Fakat bu metodun daha çok gelişmeye ihtiyacı vardır.

TEDAVİ

GDM'li bütün kadınlara diet tavsiye edilir 2000 kcal'lik bir diet uygulanır. Ayarlanmada kan şekeri sık sık ölçülerek takip edilir. Ayar bozulduğunda Insulin tedavisi dahi başlanabilir. Eğer açlık kan şekeri 5.8 mmol/L (105 mg %)'ın üzerinde ya da 2 saatlik postprandial plazma glukozu 6.7 mmol/1 (120 mg %) iki haftalık aralıklarla ve her hafta iki veya daha çok tayin yapılarak bu miktarlar aşılıyorsa insulin tedavisine başlanacaktır. Randomize bir denemenin sonuçlan iki tedavi rejimi, sadece diet ve Diet + Insulin rutin tedavileri karşılaştırıldığında Insulin tedavisi gerekmediği anlaşılmıştır [13,14].

Bütün hastalar haftada 3 gün günde 6 kez kan şekerini tayin ederek kendi kendilerini izleyeceklerdir. Yaklaşık sadece diet uygulamış hastaların % 55'i insulin ihtiyacı duymuşlardır. Bunların açlık kan şekeri 7 mmol/L (126 mg %) Postprandial kapiler kan şekeri 9 mmol/1 (162 mg %)'ın üzerine çıkmıştır.

Diabetik gebeler bir haftada en az üç kez kan şekeri saptanarak arandığında GDM oranı % 2 olarak saptanmıştır. Bunların sadece % 3'ünde Insüline ihtiyaç duyulmaktadır.

KAYNAKLAR

1. WHO Technical report Series 727 Ceneva WHO 1985.
2. Freinkel N: Ed. Proceedings of the 2. nd International work shop conference on gestational diabetes mellitus 34 (Suppl 2), 1985.
3. Pickup J, Williams G: Text book of Diabetes, 835-850 Volum:2, 1991.
4. Freinkel N, Phelps RL, Metzger BE: The mother in pregnanies complicated by diabetes. Diabetes mellitus theory and practice 634-650,1990.
5. Me Evoy **RC, Franklin B, Ginsberg-Fellner F:** Gestational diabetes mellitus: Evidence for autoimmunity against the pancrea tic beta cells. Diabetologia, 34:507-510,1991.
6. Gestational diabetes Mellitus: ADA Diabetes Care, 14:5-9, 1991.
7. Mazze RS, **Langer** O: Primary secondary and tertiary preven tion: Program for diabetes in pregnancy. Diabetese Care, 11:263-267, 1988.
8. Hoet J: Scope of the diabetes problem during pregnancy. Medicographia, 1:14-19, 1979.
9. Menon RK, Cohen RM, Sperling MA: At All Transplacental passage of insulin in pregnant women with Insulin dependent dia betes mellitus. The New England Journal of Med, 5:309-314, 1990.
10. Mintz H, Cutfield RG: Diabetes mellitus and pregnancy chapter 12-215-239 Diabetes Mellitus 1988.
11. Baird ID: The state the Art in diabetic pregnancy diabetes mellitus: Pathophysiology and therapy 267-273, 1988.
12. ipbiiker A: Diabetik gebelerin takibi ve tedavisinde saflaştırılmış insulin uygulanmasının önemi: Türk Diabet Yıllığı 14:60-74, 1984.
13. Benn JJ, Metcalfe J, Jackson P, Lowy G: Duration of treat ment, not severity of glucose intolerance, determines birthweight in gestational diabetes. Diabetic Medicine Suppl 1(9):49A, 1992.
14. Robinson s, Gelding SV, Murphy C, Coldhman N, Beard RW, Halliday D, Johnston DG: Leucine flux is increased in pregnancy complicated by gestational diabetes mellitus. Diabetic Medicine Suppl, 9:49,1992.

SEÇME FIKRALAR

Uzun zamandır kontrole gitmeyen 17 yaşındaki kıza doktor sorar:

- Kızım hamile olabilir misin?

- Yok vallahi doktor bey diye yanıt verir, ben uslu bir kızım ve herhangi bir yaramazlık yapmadım.

Muayene sonrası doktor genç kızın erkek arkadaşının mesleğini merak eder.

Kız göğsünü gere gere cevap verir.

- Ünlü bir futbol takımında orta sahada oynuyor.

Muzip doktor bunun üzerine taşı gediğine koyar.

- Arkadaşının taraftarlarına müjdeleyebilirsin. Bir gol daha atmış!

Perinatoloji Dergisi 1:150-154,1993

Fetal Ağırlığın Ultrasonografik Tahmini: 11 Fetal Ağırlık Tahmin Modelinin Değerlendirilmesi

Sadık ÖZEN, Fuat DEMİRKIRAN, Herman İŞÇİ, Can KAVUZLU
İ.Ü. Cerrahpaşa Tıp Fakültesi Kadın Hastalıkları ve Doğum Anabilim Dalı

ÖZET

Seksen gebelik olgusunda, 8 ultrasonografik fetal ağırlık tahmin modeli (Shepard, Hadlock, Weiner, Campbell) karşılaştırıldı ve regresyon analizlerinden faydalanarak biparietal çap fBPÇ) ve abdominal çevre (AÇ) gibi parametreleri içeren 3 yeni fetal ağırlık tahmin modeli geliştirildi. Bütün ölçümler lineer transduser ile yapıldı. On bir modelin fetal ağırlık tahmin sonucu ile gerçek ağırlıklar arasında ileri derecede.ilişki vardı (r:0.8859-0.9239). En doğru tahminler, femur uzunluğunu kullanan çok parametreli modeller ile yapıldı. BPÇ ve AÇ ölçümlerine dayanan Shepard modelinin sonuçları ile Hadlock modellerinin sonuçları arasında, biri hariç, anlamlı fark yoktu. Yalnızca 4 parametreli Hadlock modeli istatistiksel olarak daha doğru sonuçlar verdi. Bu bulgular BPÇ'ın dahil edildiği modellerin toplumsal farklılıklardan etkilenebileceği, AÇ'yi de içeren çok parametreli fetal ağırlık tahmin modellerinin güvenilirlikle kullanılabileceği sonucuna varıldı.

Anahtar kelimeler: *Fetal ağırlık, Ultrason*

Ultrasonic Estimation of fetal Weight: Evaluation of 11 Models for Estimating Fetal Weight

Eight ultrasonic methods for estimating fetal weight (Shepard, Hadlock, Weiner, Campbell) were compared in 80 singleton pregnencies. In addition using multiple regression analysis, three new models was develoved for estimating fetal weight using biparietal diameter (BPD) and abdominal circumference (AC). All measurements were made by means of lineer transducer. The weight predictions of 11 equations had a good correlation coefficient with actual weight (r:0.8859-0.9239). The best weight estimates resulted from the use of models with multiple parameters including femur lenght. There was no statistical difference between the results of Shepard's model based on BPD-AC and all Hadlock's model but one (with 4 parameters including FL). On the other hand, new formulas developed in this study had more accurate results than Shepard's formula based on same parameters, statistically. We concluded that all models studied in this report is usable in this group but but the models based on BPD may be affected by the population differences, and the models with multiple parameters including AC are more reliable.

Key words: *Fetal weight, Ultrasound*

GİRİŞ

Doğum ağırlığı neonatal morbidite ve mortaliteyi etkileyen en önemli faktörlerden biridir [1,2,3], Bu nedenle antenatal dönemde fetal ağırlığın bilinmesi çeşitli kararların alınmasında önemli roller oynar. Özellikle yüksek riskli prematür fetuslarda konservatif takip, tokoliz veya müdahale kararlan çoğu zaman fetal ağırlık tahminlerine göre verilir. Ayrıca intrauterin fetal tedavi uygulamalarında, çeşitli drog doz ve transfüzyon şemalarının düzenlenebilmesi için fetus ağırlığının önceden bilinmesine gereksinim vardır [4]. Fizik muayene yanında östriol, human-plasental laktojen hormon ve pregnandiol değerleri ile radyografik yöntemler fetal ağırlık tahminlerinde kullanılmıştır [5]. Ancak amniotik sıvı volümü, habitus ve obesite gibi faktörlere bağlı olarak fizik muayene ile fetal ağırlık tahminlerinin güvenilirliği azalır. Aynı zamanda bu metod ile çoğul gebeliklerde ağırlık tahminleri imkansızdır.

1970'li yılların başında ultrasonografinin uygulamaya girmesinden sonra fetal ağırlık tahminleri bu yöntemle yapılmaya başlanmış ve pek çok tahmin modeli geliştirilmiştir. Bu modellerin esası çeşitli fetal uzunlukların ultrasonografik ölçümüne dayanır. Ancak fetal büyümenin ırksal, çevresel ve bölgesel farklılıklara bağlı olarak değişmesi, bir toplumda geliştirilen intrauterin ağırlık tahmin modelinin diğer bir topluma uygulanmasını güçleştirmektedir. Bu nedenle pek çok araştırmacı, klinik kullanıma alınmadan önce, bir modelin uygulanacak toplumda doğruluğunun araştırılmasını ve hatta, her toplumda kendi verilerinden oluşturulmuş ağırlık modelini kullanmasını önerir [6,7,8,9].

Yazışma adresi: Doç. Dr. Fuat Demirkıran, Cerrahpaşa Tıp Fak. Doğum ve Kadın Hastalıkları Anabilim Dalı, Cerrahpaşa, İstanbul-34301

Araştırmamızda 80 gebede doğumdan önceki 24 saat içinde fetal biparietal çap (BPÇ), kafa çevresi (KÇ), abdominal çevre (AÇ) ve femur uzunluğu (FU) ölçümleri yaptık ve bu verileri değişik fetal ağırlık tahmin modellerine uyguladık. Amacımız olgu grubumuzda, çeşitli fetal ağırlık tahmin modellerinin doğruluğunu araştırmak ve grubumuza özgü ağırlık tahmin modelleri geliştirmektir.

MATERYAL ve METOD

İstanbul Üniversitesi Cerrahpaşa Tıp Fakültesi Kadın Hastalıkları ve Doğum Kliniği'ne doğum yapmak için gelen 80 gebe çalışma kapsamına alındı. Yaş ortalaması 25.7 olan olguların 64 (% 80)'ü vajinal yolla, 16 (% 20)'si sezaryen ile doğurtuldu. Gebelik yaşlan 37 ile 43 hafta arasında olup ve ortalama 40.2 haftaydı. Olgularda doğumdan önceki 24 saat içinde fetal BPÇ, KÇ, AÇ ve FU ölçümleri yapıldı.

Çalışma kapsamına alınan olguların özellikleri; tekiz gebelik, baş prezantasyonu ve amniotik kesenin intakt olması, prenatal ve postnatal fetal anomalinin ve oligohidramniosun bulunmaması olarak tanımlandı. Ölçümler 3.5 MHz. lik lineer transduseri olan ve 1540 m/sn doku hızına sahip Siemens 2380 ultrasonografi cihazı kullanılarak elektronik ölçer ile doktor tarafından yapıldı. Doğum sonrası bebekler ilk 24 saat içinde tartıldı.

Biparietal çap ölçümü falks serebrinin bir bölümü, kavum septi pellisidum, talamus ve arteria serebri medianın görüldüğü düzlemde proksimal parietal kemiğe ait ekonun dışı ile distal parietal kemiğe ait ekonun içi arasında, falks serebri tam ortada olacak şekilde yapıldı. Kafa çevresi ölçümleri de bu düzlemlerde yapıldı. Abdominal çevre sol portal venin horizontal kısmı veya ana portal damarın bifurkasyonu ve mide cebinin görüldüğü yuvarlak bir düzlemde, cilde ait ekolar da dahil edilerek ölçüldü.

Femur ölçümlerinde, kemiğin arkasında akustik gölge bırakarak bütün olarak görüntülendiği düzlemler kullanıldı. Ölçme işlemi trochanter major ile distal condylus arasında yapıldı. Femur başı ve distal epifiz değerlendirmeye alınmadı. Fetal parametrelerin ultrasonografik ölçüm sonuçları ile gerçek yenidoğan ağırlıkları arasında yapılan regresyon analizlerinden faydalanarak, aşağıda denklemleri verilen 3 fetal ağırlık tahmin deneme yanılma yoluyla geliştirildi (F9-a,F9-b, F9-c). Logaritmik denklemlerden oluşan bu modellerde bağımsız değişken olarak BPÇ ve AÇ verileri kullanıldı:

Model F9-a: Log 10 (TA):
2.317+0.0271 (AÇ)+0.0301 (BPÇ)

Model F9-b: Log 10 (TA):
1.76296+0.00685 (BPÇ) (AÇ)-0.02008 $(BPÇ)^2$ +0.02639 (AÇ) + 0.15824 (BPÇ)-0.000899 $(AÇ)^2$ Model F9-c: Log 10 (TA):
2.17628+0.046 (BPÇ) + 0.03135 - 0.47491 (BPÇ) (AÇ)/1000

Daha önce Shepard,(Fı) Hadlock (F2,F3,F4,F5,F6), Campbell (F7) ve Weiner (F8) tarafından geliştirilen farklı 8 logaritmik fetal ağırlık tahmin modeli ile geliştirdiğimiz 3 modele ultrasonografik ölçüm sonuçları uygulandı [10,11,12,13].

Bu modellerin doğruluk değerlendirmesinde ortalama hata, mutlak ortalama hata, ortalama % hata ve mutlak ortalama % hata gibi karşılaştırma yöntemleri kullanıldı.

Ortalama Hata: Tahmini doğum ağırlığı (TA) - Gerçek doğum ağırlığı (GA) değerlerinin cebirsel toplamının ortalamasıdır. Mutlak Ortalama Hata: TA-GA değerlerinin toplamının ortalamasıdır. Ortalama % Hata: (TA-GA) / GA x 100 değerlerinin cebirsel toplamının ortalamasıdır. Mutlak Ortalama % Hata: Gerçek doğum ağırlığının 100 gr.'ına karşı gelen mutlak hata payıdır ve (TA-GA) / GA x 100 değerlerinin toplamının ortalamasıdır. Çalışmanın regresyon analizi, standart sapma ve t student testi gibi istatistik hesaplan SPSS istatistik program paketi ile yapıldı.

BULGULAR

Ultrasonografi ile ölçülen fetal parametrelerin ortalama ve standart sapma değerleri Tablo I'de görülmektedir. Yenidoğan doğum ağırlıkları 1912 gr. ile 4220 gr. arasında değişiyordu. Olguların 29'unun 3000 gr.'ın altında, 29'unun 3000-3500 gr. arasında ve 22'sinin 3500 gr.'ın üzerinde olduğu saptandı.

Fetal parametreler ile gerçek yenidoğan ağırlıkları arasındaki ilişkiyi, ortaya çıkarmak için regresyon analizi yapıldı (Tablo I). Buna göre AÇ ile gerçek ağırlık arasında ileri derecede bir ilişkinin olduğu saptandı (r=0.90). BPÇ, KÇ ve FU ile fetal ağırlık arasında ise orta derecede bir ilişki vardı (r=0.62, 0.66, 0.70).

Shepard, Weiner, Hadlock ve Campbell tarafından geliştirilen farklı 8 fetal ağırlık tahmin modelini, çalışmamız verilerine uyguladık. Tablo II'de bu modellerin ve oluşturduğumuz 3 deneme modelinin kulla-

Tablo I. BPÇ, KÇ, AÇ ve **FU ölçümlerinin ortalama standart sapma değerleri ve bu parametrelerin yeni doğan ağırlığı ile ilişkisi**

	n	x (cm)	s	r2	r
BPÇ	80	8.98	0.41	0.38	0.62
KÇ	80	33.84	1.41	0.43	0.66
AÇ	80	33.47	1.96	0.81	0.90
FU	80	7.3	0.36	0.49	0.70

(x): Ortalama (s): Standart sapma
(r2): Belirleme kat sayısı
(r): Pearson ilişki katsayısı

Tablo II. İncelenen fetal ağırlık tahmin modelleri, kullandıkları fetal parametreler ve bu modellere göre hesaplanan ağırlık tahminleri ile gerçek doğum ağırlığı arasındaki ilişki

Model	Yazar	Parametre	r
F1	Shepard (1982)	BPÇ-AÇ	0.8859
F2	Hadlock (1984)	KÇ-AÇ	0.8985
F3	Hadlock (1984)	AÇ-FU	0.9084
F4	Hadlock (1985)	KÇ-BPÇ-AÇ-FU	0.9174
F5	Hadlock (1985)	BÇ-AÇ-FU	0.9229
F6	Hadlock (1985)	BPÇ-AÇ-KÇ-FU	0.9239
F7	Weiner (1985)	KÇ-AÇ-FU	0.9000
F8	Campbell (1985)	AÇ	0.9006
F9 (a)		BPÇ-AÇ	0.9118
F9 (b)		BPÇ-AÇ	0.9138
F9 (c)		BPÇ-AÇ	0.9189

nıldığı fetal parametreler görülmektedir. Tahmin modellerini kullanarak hesaplanan fetal ağırlıklar ile gerçek yenidoğan ağırlıkları arasındaki ilişki de bu tabloda incelendi. Buna göre en yüksek korelasyon kat sayılan Hadlock'un geliştirdiği F5 ve F6 modellerinde bulundu (r=0.9229 ve r=0.9239). Geliştirdiğimiz 3 yeni formülün korelasyon kat sayılan ise oldukça yüksek ilişki düzeylerini gösteriyordu (r=0.9118, 0.9138, 0.9189).

Sekiz modelin fetal ağırlık tahmin doğruluğu; ortalama hata, ortalama % hata ve mutlak ortalama % hata değerleri ile incelendi (Tablo III). En yüksek ortalama % hata F2 ve F7 modellerinde bulundu. Gerçek ağırlıklara göre F2 modelinde normalden fazla, F7 modelinde ise normalden az tahmin eğilimi vardı. Gerçek doğum ağırlığının 100 gramına karşılık, oluşan mutlak ortalama % hata payı, 4 parametreli (BPÇ, KÇ, AÇ, FU) F6 modeli ile 3 parametreli (KÇ, AÇ, FU) F5 modelinde en düşük düzeydeydi (4.80+3.44, 4.89+3.86).

Tablo III. Modellerin ortalama hata, ortalama % hata ve mutlak ortalama % hata değerleri

Model	Ort. Hata ±(s)*	Ort. % Hata ± (s)	Mutlak Ortalama % Hata ± (s)
F1	-76±227	-2.18±7.2	5.84±4.69
F2	117±213	4.08±7.21	6.65±4.91
F3	10±204	0.59±6.53	5.13±4.04
F4	-22±192	-0.42±6.08	5.00±3.43
F5	40±187	1.54±6.06	4.89±3.86
F6	6±184	0.48±5.91	4.80±3.44
F7	-183±223	-5.76±6.93	7.54±4.91
F8	25±216	1.51±7.32	5.71±4.79

(*) s: Standart sapma değerler gram olarak verildi

Tablo IV. İncelenen fetal ağırlık tahmin modelleri, kullandıkları fetal parametreler ve bu modellere göre hesaplanan ağırlık tahminleri ile gerçek doğum ağırlığı arasındaki ilişki (Mutlak ortalama % hata)

Model	Toplam n:80	< 3000 gr n:29	3000-3500 gr. n:29	> 3500 gr n:22
F1	5.84±4.69	6.40±5.44	4.51±3.52	6.86±4.7
F2	6.65±4.91	8.59±6.13	6.10±3.88	4.80±3.35
F3	5.13±4.04	6.17±4.44	3.72±2.94	5.63±4.36
F4	5.00±3.43	5.94±3.58	3.19±2.11	6.16±3.76
F5	4.89±3.86	6.27±4.50	3.37±2.58	5.06±3.79
F6	4.80±3.44	5.98±3.77	2.94±2.12	5.69±3.46
F7	7.54±4.91	7.65±5.72	6.73±4.26	8.46±4.57
F8	5.71±4.79	7.73±6.34	3.86±2.32	5.47±3.88
F9-a	5.04±3.93	6.06±4.59	3.57±2.44	5.69±3.91
F9-b	5.00±3.83	5.83±4.51	3.61±2.40	5.73±3.77
F9-c	5.05±3.91	5.70±4.54	3.33±2.28	4.90±3.49

Daha önce yapılmış 8 fetal ağırlık tahmin modeli ile araştırma grubu verilerinden geliştirilen 3 deneme modelinin, çeşitli gerçek ağırlık gruplarına göre mutlak ortalama % hata dağılımları Tablo IV'de görülmektedir. F2 modeli hariç diğerlerinin 3000-3500 gr. arasında en iyi sonucu verdiği saptandı. 3000 gr.'ın altında ve 3500 gr.'ın üzerinde en düşük mutlak ortalama % hata değerleri, sırası ile, F9-c ve F2 modellerinde bulundu.

Sekiz modelin fetal ağırlık tahmin doğruluğu mutlak ortalama % hata düzeyleri karşılaştırılarak incelendi (Tablo V). F4, F5 ve F6 modelleri en düşük mutlak ortalama % hata düzeylerine sahip olmasına rağmen bu değerlerin, yalnızca F2 ve F7 modellerinin mutlak ortalama % hata değerlerinden anlamlı derecede farklı olduğu saptandı. Ayrıca çalışmamızda olduğu gibi BPÇ ve AÇ ölçümlerini içeren Fİ modelinin mutlak ortalama yüzde hatası yalnızca F6 modelinden anlamlı derecede yüksek idi. Sefalometrik ölçümlerin alınamadığı durumlarda kullanılmak üzere geliştirilen AÇ ve FU parametrelerine dayalı F3 modelinin mutlak ortalama % hatasının F2 ve F7'den anlamlı derecede düşük olduğu saptandı. Tek

Tablo V: 8 modelin mutlak ortalama % hatalarının t testi ile karşılaştırılması

	F2	F3	F4	F5	F6	F7	F8
F1	.272	.275	.053	.124	.031	.016	.841
F2		.016	.007	.000	.000	.306	.084
F3			.651	.432	.268	.001	.207
F4				.725	.238	.000	.159
F5					.636	.000	.083
F6						.000	.057
F7							.025

Tablo VI. Geliştirilen 3 modelin ve Shepard (F1) modelinin mutlak ortalama % hatalarının t testi ile karşılaştırılması

	F9-b	F9-c	F-1 (Shepard)
F9-a	.679	.091	.05
F9-b		.163	.04
F9-c			.02

parametreli Campbell modelinin hata payı ile diğer modellerin hata paylan arasında F7 modeli hariç anlamlı bir fark yoktu. Geliştirdiğimiz 3 deneme modelinin gerçek ağırlıklara göre mutlak ortalama % hata değerlerini Fİ Shepard modeli ile karşılaştırdık (Tablo VI). Her 3 modelin mutlak ortalama % hata değerleri arasında anlamlı fark yoktu. Buna karşılık her birinin ayrı ayrı Fİ modeline nazaran anlamlı olarak daha iyi sonuçlar verdiği saptandı.

TARTIŞMA

Fetus ağırlığının BPÇ, KÇ, AÇ ve FU gibi çeşitli fetal doku ve organların gelişimine bağlı olarak değişmesi ağırlık tahmin modellerinin esasını oluşturur. Çalışmamızda AÇ ölçümleri ile fetal ağırlık arasında oldukça yakın bir ilişkinin olduğu saptandı. Diğer pek çok araştırmada da fetal ağırlıkla en iyi korelasyon gösteren parametrenin AÇ olduğu bildirilmiştir [14,15,16]. Nitekim gerek bu çalışmada ve gerekse Hill'in yaptığı bir çalışmada [17], yalnızca AÇ'nin kullanıldığı fetal ağırlık tahmin modelinin klinik değerlendirme için uygun olduğu gösterildi. Bu bulgu yukarda belirtilen görüşleri doğrulamaktadır. İkinci trimester dışında BPÇ ile fetal ağırlık arasında zayıf bir ilişkinin olduğu bilinir [15,18]. Ancak çalışmamızda, BPÇ ve KÇ ile gerçek doğum ağırlığı arasında orta derecede bir ilişkinin olduğu saptandı. Aynı bulgu FU için de geçerli idi. BPÇ ve FU ile fetal ağırlık arasındaki korelasyonun, AÇ ye göre zayıf olmasının temel nedenlerinden biri, büyüme hızlarının gebeliğin ikinci yarısında oldukça yavaşlaması olabilir.

Bir fetal ağırlık tahmin modelinin uygulanabilirliğini araştırmadan önce verdiği ağırlık sonuçlarının gerçek ağırlık ile olan ilişkileri araştırılmalıdır. Çalışmamızda incelenen 8 fetal ağırlık tahmin modelinin ve geliştirdiğimiz 3 deneme modelinin tamamının verdiği ağırlık sonuçları, gerçek ağırlıklar ile ileri derecede korelasyon gösterdi. Ancak kullanılan bağımsız değişken sayısının artmasına paralel olarak aradaki ilişkinin artması dikkat çekici bir bulgu idi.

Ultrasonografik fetal ağırlık tahmin modellerinde en sık kullanılan bağımsız değişkenlerden ikisi, BPÇ ve AÇ dir. İlk kez Shepard tarafından geliştirilen ve bu iki parametreyi içeren modelin güvenilirliği test edilmiş ve yeterli bulunmuştur [10,18]. Aynı parametreleri kullanarak geliştirdiğimiz tahmin modellerinin özellikleri ve araştırmamızın sonuçları göz önüne alındığında, bu modelin toplumumuz için uygun olduğu düşünülebilir. Çünkü toplam ve ağırlık gruplarına göre sınıflandırılmış mutlak ortalama % hata değerlerini incelediğimizde, 8 modelden yalnız birinin Shepard modelinden daha iyi sonuç verdiği saptandı.

Shepard modeline karşılık, Jordaan fetal ağırlık tahmin modellerinde BPÇ yerine daha az değişken olan ve kafa şekil farklılıklarından etkilenmeyen KÇ ölçümlerinin kullanılmasını önermiştir [6]. Ancak KÇ ölçümlerinin kullanıldığı modellerin diğer modellere karşı herhangi bir üstünlüğünün olmadığını bildiren çalışmalar vardır [11]. KÇ ölçülerini içeren F2 modelinin ortalama hatasının çok yüksek (117+213) bulunması, bu model için önemli bir handikaptır. Fakat Fİ ve F2 modellerinin mutlak ortalama % hataları karşılaştırıldığında aralarında anlamlı bir fark saptanmadı. Ayrıca F2 modeli özellikle 3500 gr.'ın üzerinde tatminkar sonuçlar verdi. Bu bulgular BÇ'sinin fetal ağırlık tahminlerinde gerektiğinde bağımsız değişken olarak kullanılabileceğini göstermektedir.

Başın pelvise girdiği durumlarda, persiste oksiput anterior ve posterior pozisyonlarda, oligohidramnios ve erken membran rüptürü gibi başın kompresyona uğradığı durumlarda bazen sefalometrik ölçümler yapılamaz. Nitekim Warsofun yaptığı bir çalışmada olguların % 28'inde çeşitli sebepler ile sefalometrik ölçümler alınamamıştır [19]. Hadlock ve ark. baş ve gövde parametrelerine FU'nu ilave ederek ağırlık tahminlerinin doğruluğunun artıp artmayacağını incelemiş ve sefalometrik ölçümlerin yapılamadığı olgularda AÇ ile FU'na dayanan ağırlık tahmin modelini geliştirmiştir [11,20]. Bu çalışmalarda BPÇ-AÇ, AÇ-FU, BPÇ-AÇ-FU, KÇ-AÇ-FU ve BPÇ-KÇ-AÇ-FU modellerinin doğruluğu karşılaştırılmış ve aralarında anlamlı bir fark bulunamamıştır. Ancak en iyi sonuç veren 2 modelin son iki model olduğu bildirilmiştir. 1987'de yapılan başka bir çalışmada ise Fİ,

F2, F3, F4, F5 ve F6 modellerinin sonuçlan arasında anlamlı bir fark görülmemiştir [21]. Çalışmamızda da benzer bulgular saptandı ve mutlak ortalama % hata değeri en düşük 3 modelin FU'nu kullanan modeller olduğu bulundu. Ancak BPÇ-AÇ modeli ile FU'nu kullanan çok parametreli modellerin sonuçlan arasında, F6 modeli hariç anlamlı bir fark saptanmadı. Warsof da FU ölçümlerinin olaya katılması ile ağırlık tahminlerinde belirgin bir iyileşmenin sağlanamadığını gösterdi [19] Ancak 80 olguluk grupta FU'nun kullanıldığı fetal ağırlık tahmin modellerinin en yüksek korelasyon kat sayısına sahip modeller olduğu bulundu. Bu bulgu, FU ölçümlerinin ağırlık tahminlerindeki önemini vurgulamaktadır. Son yıllarda yapılan araştırmalarda FU'nun önemi belirtilmiştir [22,23].

Preterm bebeklerin doğum ağırlığı; fetal ağırlık tahminlerinin doğruluğunu etkiler mi sorusu, bu konu ile uğraşan araştırmacılann dikkatini çekmiştir. 1985'de Weiner ve Sabbagha ortalama doğum ağırlığı 1355 olan 33 fetusta, sadece preterm olgular için bir ağırlık tahmin modeli (F7) geliştirmiştir [12] Ancak aynı çalışmada olduğu gibi diğer pek çok çalışma da bu özel fetal ağırlık tahmin modellerinin gerekli olmadığı fikri savunulmuştur [24,25]. Nitekim geliştirdiğimiz 3 model dahil toplam 11 modelin sonuçları incelendiğinde F7 modelinin 3000 gr.'ın altındaki olgularda diğer modellere üstünlük sağlamadığı görüldü.

Sonuç olarak düşük doğum ağırlıklı fetuslar için geliştirilen F7 modeli hariç, diğer modellerin çalışma grubunda oldukça güvenli sonuçlar verdiği saptandı. Ancak Hadlock'un FU ölçümlerini içeren çok parametreli F5 ve F6 modellerin daha iyi olduğu ve toplumumuzda fetal ağırlık tahmininde güvenli olarak kullanılabileceği görüldü. Bütün modeller 3000-3500 gr. arasında en doğru sonucu verdi. Bizim geliştirdiğimiz formüllerin Shepard modeliyle aynı parametreleri (BPÇ-AÇ) içermesine rağmen daha güvenilir sonuç vermesi BPÇ'ı esas alan modellerin toplumun kemik morfometresinin özelliklerine bağlı olarak, fetal ağırlık tahmininde değişik sonuçlar verebileceğini göstermektedir. Buna karşılık AÇ'yi de içine alan çok parametreli modelleri bu farklılıklar etkilenmeden güvenilir bir şekilde kullanılabilmektedir.

KAYNAKLAR

1. **Usher R, McClean F:** Intrauterine growth of live-born Cauca sian infants at sea level: Standarts obtained from measurements in seven dimisions of infants born between 25 and 44 weeks of ges tation. J Pediatr, 74:901, 1969.
2. **Ahn MO, Cha KY, Phelan JP:** The low birth weight infant is there a preferred 'rout of delivery? In Phelan JP (ed). Prevention of prematurity. Clin Perinatol, 19:411, 1992.
3. **Koops BL, Morgan LJ:** Neonatal mortality risk in relation to birth weight and gestational age. J Pediatr, 101:969, 1982.
4. **Harman CR, Manning FA:** Alloimmune disease. In Pauerstein CJ (ed): Clinical Obstetrics. New York, John Wiley and Sons, 1987.
5. **Warsof SL, Gohari P, Berkowitz RL, Hobbins JC:** The esti mation of fetal weight by computer-assisted analysis. Am J Obstet Gynecol, 128:881,1977.
6. **Jordaan HVF:** Estimation of fetal weight by ultrasound. J Clin ultrasound, 11:59, 1983.
7. **Hill LM, Breckle R, Gehrking WC, O'Brien PC:** Use of femur lenght in estimation fetal weight. Am J Obstet Gynecol, 152:847,1985.
8. **Spinnato JA, Allen RD, Mendenhall HD:** Birth weight pre diction from remote ultrasound examination. Obstet Gynecol, 71:893, 1988.
9. **Thompson HO, Casaceli** C, **Woods JR:** Ultrasonographic fetal weight estimation by an integrated computer-assisted system: Can each labratory improve its accurancy? Am J Obstet Gynecol, 163:986, 1990.
10. **Shepard MJ, Richards VA, Bercowitz RL, Warsof SL, et al:** An evaluation öf two equations for predicting fetal weight by ultrasound. Am J Obstet Gynecol, 142:47,1982.
11. **Hadlock FP, Harrist RP, Carpenter RJ, Deter RL, et al:** Sonographic estimation of fetal weight: The value of femur lenght in addition to head and abdomen measurements. Radio logy, 150:535, 1984.
12. **Weiner CP, Sabbagha RE, Vaisrub N, Socol ML:** Ultraso nic fetal weight prediction: The role of head circumference and femur lenght. Obstet Gynecol, 65:812, 1985.
13. **Campbell S, Wilkin D:** Ultrasonic measurement of fetal ab domen circumference in the estimation of fetal weight. Br Obstet Gynecol, 82:689, 1975.
14. **Thurnau GR, Tamura RK, Sabbagha RE, Depp RO, et al:** A simple estimated fetal weight equation based on real-time ultra sound measurements of fetuses less than thirty-four weeks gestati on. Am J Obstet Gynecol, 145:557, 1983.
15. **Kurjack A, Breyer B:** Estimation of fetal weight by ultraso nic abdominometry. Am J Obstet Gynecol, 125:962, 1976.
16. **Sabbagha RE, Minogue J, Tamura RK, Hugerford SA:** Estimation of birth weight by use of ultrasonographic formulas targeted to large-appropriate and small for gestational age fetuses. Am J Obstet Gynecol, 160:854, 1989.
17. **Hill LM, Breckle RT, Wolfgram KR, O'Brien PC:** Evalua tion of three methods for estimating fetal weight. J Clin Ultraso und, 14:171, 1986.
18. **Bistoletti P:** Fetal weight prediction by ultrasound by ultraso und measurement. Gynecol Obstet Invest, 22:79, 1986.
19. **Warsof SL, Wolf P, Coulehan J, Queenan JT:** Comparison of fetal weight estimation formulas with and without head measu rement. Obstet Gynecol, 67:569, 1986.
20. **Hadlock FP, Harrist RB, Sharman RS, Deter RL, et al:** Estimation of fetal weight with use of head, body and femur mea surement: a prospective study. Am J Obstet Gynecol, 151:333, 1985.
21. **Nicolas VS, Levisky JS, Bhearer DM, O'Lear MS, et al:** Influence of fetal growth patterns on sonographic estimation of fetal weight. J Clin Ultrasound, 15:376, 1987.
22. **Hirata GI, Medearis AL, Horenstein J, Bear M, et al:** Ult rasonographic estimation of fetal weight in the clinically macrosomic fetus. Am J Obstet Gynecol, 162:238, 1990.
23. **Hadloc FP:** Sonographic estimation of fetal age and weight. Radiol Clin North Am, 28:39, 1990.
24. **Roberts AB, Lee AJ, James AG:** Ultrasonic estimation of fetal weight: A new predictive model incorporating femur lenght for the low birth weight fetus. J Clin Ultrasound, 13:555, 1985.
25. **Mills MD, Nageotte MP, Elliott JP, Crade M, Dorchester W:** Reliability of ultrasonographic formulary in the prediction of fetal weight and survival of very low birth weight infants. Am J Obstet Gynecol, 163:1568, 1990.

Perinatoloji Dergisi 1:159-162,1993

Tek Umbilikal Arter ve Birlikte Görülen Anomalilerin Prenatal Sonografîk Tanısı

Nuri DANIŞMAN, Eyüp EKİCİ, Şelâle ÖZMEN, Hüseyin YEŞİLYURT, Oya GÖKMEN
Dr. Zekai Tahir Burak Kadın Hastanesi, Ankara

ÖZET

İkinci basamak ultrasonografik incelemelerde çeşitli anomaliler saptanmış 364 fetusun 15'inde tek umbilikal arter rastlandı. Üç olguda ilave bir anomali saptanmazken, duodenal atrezi bulunan diğer üç olgu cerrahi tedaviden yarar gördü. Tek veya multipl anomalili dokuz fetus ise intrauterin veya erken neonatal dönemde kaybedildi. Prenatal sonografi tek umbilikal arterle birlikte pek çok anomaliyi gösterir, ilave anomali bulunmayan olgularda, prenatal tek umbilikal arter tanısı, gebeliğin seyrinde değişikliği gerektirmez.

Anahtar kelimeler: *Fetal anomali, Prenatal ultrasonografi, Umbilikal arter*

Prenatal Diagnosis of Single Umbilical Artery and Associated Anomalies

In 364 fetuses with malformations approved at the second level ultrasonography, 15 single umbilical artery were detected. Three cases without and another three cases with additional anomalies which were operated for duodenal atresies were survived. Nine fetuses with single or multiple malformations were lost in utero or early neonatal period. We conclude that prenatal ultrasound identifies concurrent anomalies in fetuses with single umbilical artery . In the absence of additional anomalies, prenatal single umbilical artery diagnosis does not alter obstetrical management.

Key words: *Fetal anomaly, Prenatal ultrasonography, Umbilical artery*

GİRİŞ

Umbilikal kordon Wharton jeli adı verilen destek dokunun içinde iki arter ve bir venden oluşur. Fetal yaşamın başında dört damar içeren kordonda ikinci ayda iki umbilikal arter ve bir ven kalacak şekilde sağ umbilikal ven geriler. Umbilikal arterlerden sadece birinin görülmesi "Tek Umbilikal Arter" olarak adlandırılır ve doğumların % 0.2-1.22'sinde görülür [1,6]. Spontan abortus ve ölü doğumlarda görülme sıklığı % 2.2-12'dir *W*. Çok ender olarak sağ umbilikal arterin gerilemediği ve kordon içinde dört damarın görüldüğü olgularda bildirilmiştir [4]

Rönesans döneminde Gabrielle Fallopio ve Casper Bauhin tarafından ilk olarak bildirilen Tek Umbilikal Arter (TUA), yüksek rezolüsyonlu ultrasonografi cihazlan ile antenatal dönemde de tanınabilmektedir. TUA ile birlikte anomali görülme oranı % 82'ye çıkabilmektedir [8]. Bunların % 18'i major anomalilerdir [9]. Ayrıca % 34 oranında düşük doğum ağırlığı, % 17 oranında preterm ile birlikte olabilir [1,5,9]. Perinatal ölüm, IUGR, kromozom anomalileride sıktır [6].

Biz bu yazımızda antenatal izlemleri sırasında saptadığımız 15 TUA olgusunu, eşlik eden anomalileri ve erken neonatal sonuçlan ile birlikte sunuyoruz.

MATERYAL ve METOD

Bu veriler Dr. Zekai Tahir Burak Kadın Hastanesi'nde yapılan 7500 obstetrik ultrasonografik inceleme sırasında elde edilmiştir. İkinci basamak ultrasonografi yapılan bu olgulardan 364'ünde çeşitli anomaliler ve 15 olguda TUA saptanmıştır. Bu hastalara (16-37 gebelik haftaları) ikinci basamak ultrasonografi yapılmasının nedeni anomaliden şüphe edilmesi, polihidramnios ya da intrauterin gelişme geriliğinin saptanması, fetal kardiak aritmi, önceki gebeliklerde fetal anomali hikayesi, anne serumunda alfa-feto protein düzeylerinin yüksek ya da düşük bulunmasıdır.

Bütün ultrasonografik incelemeler, Kretz Combison 320-5 ya da General Electric RT 3600 ultrasonografi cihazlan ile yapılmış veya doğrulanmıştır. Umbilikal kordon, longitudinal ve transvers kesitlerde görüntülenmiştir. Longitudi-

Yazışma adresi: Dr. Nuri Danışman, Tunalı Hilmi Caddesi 62/9 Kavaklıdere/Ankara

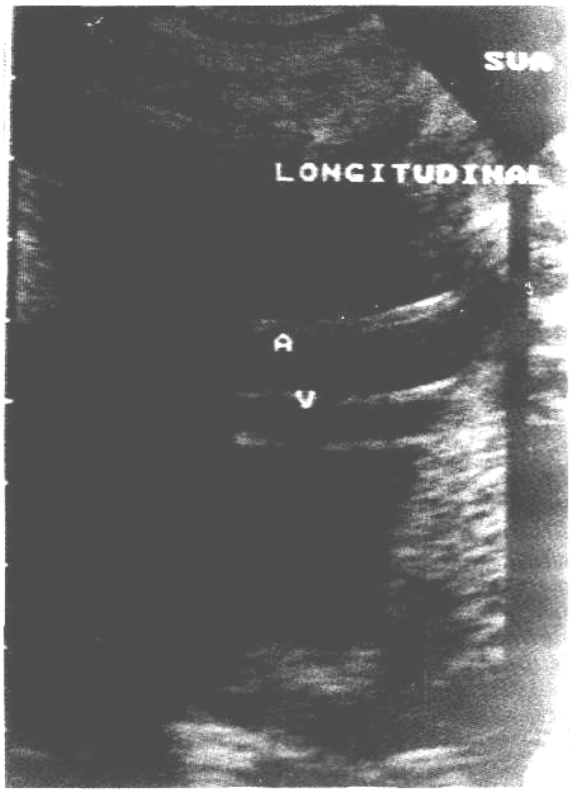

Resim 1. Umbilikal kordon longitudinal kesiti

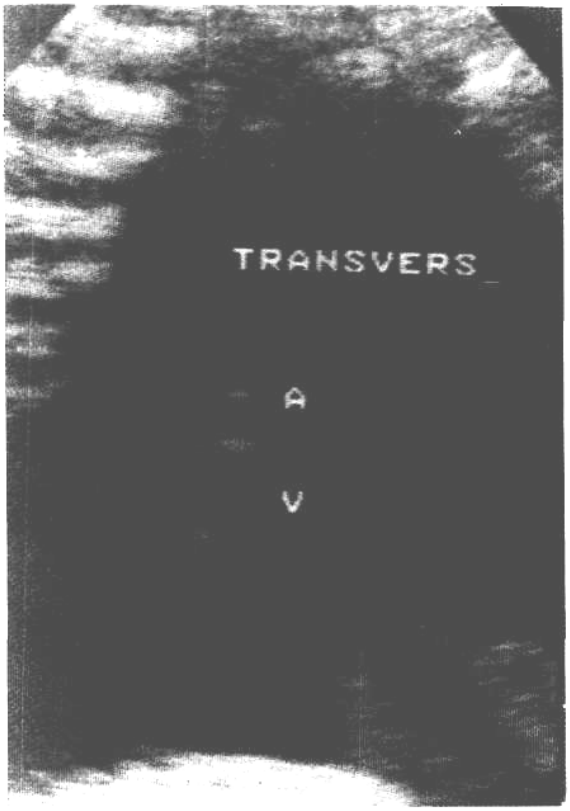

Resim 2. Umbilikal kordon transvers kesiti

nal kesitlerde umbilikal kordon örgülü bir görünüm alır. TUA'de bu görünüm kaybolur (Resim 1). Transvers kesitte ise damar sayısı belirlenir ve kesin tanı konulabilir (Resim 2). TUA'nın hipoplazik arterden ayrımı kolay olmadığından tüm olgularda doğumdan sonra kordun makroskopik incelemesi yapılmıştır. Şüpheli olgularda histolojik incelemeye başvurulmuştur. TUA saptanan olgularda umbilikal arterde Doppler çalışmaları yapılmış ve sistolik/diastolik akım oranı belirlenmiştir. TUA bulunan olgularda anomaliler doğum sonrası detaylı bir klinik muayene ile doğrulanmış ve bebekler doğumdan sonra yedi gün yakından takip edilmişlerdir. Olgulardan sadece ikisine otopsi yapılmıştır.

OLGULAR

Olguların dökümü Tablo I'de verilmiştir. TUA saptanan 15 olgudan üçünde ek hiçbir anomaliye rastlanmamıştır. Altı olguda TUA'e eşlik eden tek, diğer olgularda ise birden fazla anomali saptanmıştır. Olguların üçünde TUA ile birlikte görülen tek anomali duodenal atrezi olmuş ve bu bebekler cerrahi tedaviden yarar görmüşlerdir. 16. gebelik haftasında omfalosel, spina bifida, iniensefali; 24. gebelik haftasında nonimmun hidrops fetalis saptanan olgularda gebeliğin sonlandınlması yoluna gidilmiştir. İntrauterin gelişme geriliği, duodenal atrezi, spina bifida ve meningoseli olan bir olgu erken neonatal evrede, hayatla bağdaşmayan majör anomaliler saptanan 5 olgu ise intrauterin kaybedilmiştir. Olgularımızda TUA ile birlikte görülen diğer anomaliler Tablo H'de verilmiştir. Amnion sıvısı 6 olguda normal bulunmuştur. 8 olguda polihihramnios saptanırken, bir olguda oligohid-ramnios saptanmıştır.

TUA tanısı almış tüm olgularda Duplex Doppler incelemesi yapılmış ve iki olgu dışında umbilikal arter sistolik/diastolik akım oranları normal bulunmuştur.

TARTIŞMA

7500 olgunun ultrasonografik olarak incelendiği bu çalışmada; antenatal olarak saptadığımız TUA oranı % 0.2'dir. Bu konudaki yayınlar incelendiğinde oranın % 0.13 ile % 1.13 arasında değiştiğini görmekteyiz [3]. Bizim değerlerimiz Moltz ve ark., Cderquist ve ark., Lenosky ve Medovy'nin verileri ile uyumludur [3]. Konjenital malformasyon saptanan fetuslar içinde TUA'in oranı ise % 4.3'dür. Literatürde bu değer % 7'dir.

Tablo I. Tek umbilikal arter saptanan olguların dökümü

	Yaş	Gebelik Haftası	Gebelik Sayısı	Ek Sonografik Anomali	Umbilikal Doppler	Sonuç
1	29	16	G4POA3	PHA, omfalosel sp. bifida, iniensefal	N	Sonlandırma 250 gr/20 cm F ölü
2	29	29	G3P2	PHA, posterior ensefalosel	N	Sonlandırma 900 gr/31 cm F ölü
3	28	34	G1P0	Yok	N	40. hafta C/S 3150 gr/50 cm M canlı
4	27	30	G4P2A1	PHA, IUGR, duodenal atrezi	N	37. hafta VD 2200 gr/47 cm F canlı
5	20	32	G2P1	OHA, nonim. hidrops, aort stenozu, sol ventrikül dilate	Y	33. hafta VD 1300 gr/38 cm M inutero ölü
6	24	31	G1P0	PHA, IUGR, duodenal atrezi, sp. bifida, meningosel	N	31. hafta VD 1400 gr/38 cm M EN ölü
7	30	36	G4P1A2	Anensefali	N	36. hafta İVD 2600 gr/44 cm M inutero ölü
8	20	33	G1P0	PHA, anensefali, sp. bifida	N	33. hafta VD 1800 gr/40 cm F inutero ölü
9	27	27	G3P2	PHA, IUGR, böbrek displazisi	N	29. hafta VD 1100 gr/35 cm F inutero ölü
10	22	37	G2A1	Yok	N	40. hafta VD 3300 gr/51 cm F canlı
11	22	32	G2A1	Duodenal atrezi	N	36. hafta EMRV 2700 gr/45 cm M canlı
12	18	22	G1P0	Yok	N	40. hafta C/S 3100 gr/50 cm M canlı
13	29	29	G3P2	PHA, duodenal atrezi	N	38. hafta VD 2900 gr/48 cm F canlı
14	26	26	G1P0	Nonimmun hidrops kistik higroma, club foot	N	Sonlandırma 1000 gr/32 cm M ölü
15	24	32	G1P0	PHA, anensefali, spina bifida	N	33. hafta İVD 1750 gr/41 cm F inutero ölü

PHA: polihidromnios; OHA: oligohidromnios; F: dişi, M: erkek fetus; EN: erken neonatal dönem; IUGR: intrauterin gelişme geriliği; VD: vajinal doğum, C/S: abdominal doğum; İVD: indüklenmiş vajinal doğum; EMR: erken membran rüptürü; N: normal umbilikal kan akımı; Y: umbilikal arter doppler artmış sistolik/diastolik akım oranı; G: gravida; P: para; A: abortus

On olguda TUA'i 28. gebelik haftasından sonra saptadık. En erken 16. gebelik haftasında TUA belirledik. Sonografik olarak 20. haftadan önce TUA tanısında yalancı pozitiflik sıktır. Renkli Doppler çalışmaları bu yanılgıyı azaltabilir [6].

TUA gözlenen 15 olgudan 12'sinde (% 80) konjenital malformasyon saptanmıştır. Bu oran Feirman ve ark.'nın değerleri ile uyumluluk gösterir [8]. Saptanan konjenital malformasyonlann başında (% 66.6) santral sinir sistemi anomalileri ve özellikle nöral tüp defektleri yer almaktadır. Olguların 6'sında (% 4) birden fazla malformasyon izlenmiştir ve bu anomalilerin hepsi yaşamla bağdaşmayacak majör patolojilerdir.

Polihidramnios saptanan gebeliklerde duodenal atrezi, anensefali ve omfalosel gibi amnios sıvısında ar-

Tablo II. Tek umbilikal arter saptanan olgularda eşlik eden anomaliler

Anomali	Olgu Sayısı
Anensefali	3
Spina bifida	4
Meningosel	1
Ensefalosel	1
İniensefali	1
Dudonel atrezi	4
Böbrekte multikistik displazi	1
Club foot	1
Kistik higroma	1
Nonimmun hidrops fetalis	2
Omfalosel	1
Kalp anomalisi	1

tısa neden olan anomaliler saptanmıştır. Amnios sıvısının azalmış olduğu tek olguda ise şiddetli intrauterin gelişme geriliği vardır. TUA dışında ek anomali saptanan 3 olguda amnios sıvısı normal bulunmuştur.

Tek umbilikal arterli olgularda Doppler çalışmalarında sistolik/diastolik akım oranı gebelik haftalarına göre bilinen normal değerlerden farklılık göstermedi [9]. Direncin artmış olduğu iki olguda intrauterin gelişme geriliği saptanmış ve sistolik/diastolik akım oranlarındaki artış buna bağlanmıştır.

İzlenen olgulardan 9'u kaybedilmiştir. Hayatta olan 6 olgudan üçünde ek hiçbir anomali saptanmamış, diğer üçü ise cerrahi tedavi uygulanan duodenal atrezili olgulardır. Takip süresinin kısalığı teşhis edilebilecek minor anomalilerin gözden kaçmasına neden olabilir.

Olgularımızın hiçbirinde karyotip çalışamadık. Ancak bu konudaki çalışmaları incelediğimizde TUA'in sıklıkla trizomi 13, Turner sendromu ve triploidi ile birlikte olabildiği belirtilmektedir [6].

Sonuç olarak TUA sıklıkla bir kohjenital malformasyon kompleksinin ve özellikle de nöral tüp defektlerinin bir komponenti olarak görülebilmektedir. Bu olgularda perinatal mortalitede bir artış beklenmelidir. Öte yandan antenatal ultrasonografik incelemeler sırasında saptanabilen tek anomali TUA ise gebeliğin seyrinde ve doğum yönetiminde bir değişiklik olmayacaktır.

KAYNAKLAR

1. Sepulveda WH: Antenatal sonographic detection of single um bilical artery. J Perinat Med, 19:391-5, 1991.
2. Leung AKC, Robson WL: Single umbilical artery. AJDC 143:108-111,1989.
3. Csecsei K, Kovasc T, Hinchliffe SA, Papp Z: Incidence and associations of single umbilical artery in Prenatally diagnosed malformed midtrimester fetuses: A review of 62 cases. Am J Med Gen, 43:524-30, 1992.
4. Clausen I: Umbilical cord anomalies and antenatal fetal de aths. Obstet Gynecol Survey, 44:841-4, 1989.
5. Hermann UJ, Sidiropoulos D: Single umbilical artery: Prena tal findings. Prenatal Diagnosis, 8:275-80, 1988.
6. Hyberg DA, Mahony BS, Luty D, Kapur R: Single umbilical Artery, Prenatal detection of concurrent anomalies. J Ultrasound Med, 10:247-53,1991.
7. Romero R, Pihn G, Jeanty P, Ghidini A, Hobbins JC: Pre natal diagnosis of congenital anomalies. Connecticut-Appleton and Lange, 378-90, 1988.
8. Franzoiin A, Matheus M, Ferrari I, Jorge SM, Sala MA: Cytogenetic and dermatoglyphic studies of newborns with single umbilical artery: Z Geburths u Perinat, 187:44-7, 1983.
9. Duerbeck NB, Pietrantoni M, Reed K, Anderson C, Shenker L: Doppler flow velocities in Single umbilical arteries. Am J Obstet Gynecol, 165:1120-22, 1991.

Perinatoloji Dergisi J: 170-172,1993

Üçüncü Trimester Gebeliklerde UA Doppler S/D Oranlarındaki Artışın Perinatal Morbidite ve Mortalite ile İlişkisi

Kadir GÜZİN, Necdet SÜER, Mükremin CEYLAN, Gülten GÜRAN, Özay ORAL, Deniz CEZAYİRLİ
SSK Göztepe Hastanesi, Kadın Hastalıkları ve Doğum Kliniği, İstanbul

ÖZET

1 Kasım 1992 - 1 Nisan 1993 tarihleri arasında Kliniğimize başvuran 43 riskli gebede doppler ultrasonografi ile dalga formu incelemesi yapıldı. Olguların 19'unu postterm gebelik (% 44.1), 17'sini preeklamptik (% 39.5), 7'sini ise IUGR (% 16.2) oluşturuyordu. Bunların 30'unda (% 69.7) S/D indeksleri normal, 13'ünde (% 30.2) ise artmış olarak bulundu. Bu iki grup arasında ortalama yaş, gravida, parite ve gebelik haftası yönünden fark yoktu. S/D oranları artmış olan olguların 6'sında akut fetal distres 4'ünde ise IUGR saptandı. Yine bu grupta tersine akım saptanan 4 olguda neonatal ölüm görüldü. Artmış S/D oranlarına sahip grupta akut fetal distres, neonatal ölüm, düşük doğum ağırlığı ve düşük APGAR değerleri, insidansı daha yüksek bulundu.

Anahtar kelimeler: *Doppler ultrasonografi, Perinatal mortalite-morbidite*

The Relation of Increased UA Doppler S/D Ratios with Perinatal Morbidity and Mortality in Third Trimester High Risk Pregnancies

We performed UA doppler velocity waveform analysis in 43 at third trimester high risk pregnancies at third trimester, during six months, between 1.11.1992-1.4.1993. Of the patient we evaluated were consisting of, 19 (44.1 %) postdate pegnancies, 17 (39.5 %) preeclampsia and 7 (16.2 %) IUGR. The SID ratios were found normal in 30 patients (69.7 %) and increased in 13 patients (30.2 %). The two groups were similar in mean age, gestational age of patients, gravity and parity. Four IUGR and six acute fetal distress cases were detected in the group having increased S/D ratios. Regarding this group, the four cases having reverse end-diastolic flow were resulted with portpartum death. Also this group had a significantly lower mean birth weight, high incidence of acute fetal distress and neonatal death and low APGAR scores.

Key words: *Doppler ultrasonography, Perinatal mortality-morbidity*

GİRİŞ

Son yıllarda plasental yetmezlik ve fetal büyüme geriliği riski taşıyan gebeliklerin değerlendirilmesinde umblikal arter doppler velosimetre çalışmaları yaygınlaşmıştır [1,2]. Bu yöntemin yaygın kullanıma girmesiyle, gebelikte fetal ve maternal dolaşım hakkında hemodinamik bilgiler sağlanabilmiştir [3,4] Artmış S/D oranlan, hız dalga formunun olmaması veya tersine diastol sonu akımın fetal prognozun kötü olduğunu göstermesine rağmen, bu kriterler değişik prognostik değerlere sahiptir [7,6] Amacımız riskli gebeliklerin değerlendirilmesinde S/D oranlarındaki artışın, perinatal morbidite ve mortalite ile ilişkisini ortaya koymaktır.

Bu çalışma X. Jineko-Patoloji Kongresi, 25-28 Mayıs, 1993,. Zeynep-Kamil Hastanesi, İstanbul'da tebliğ edilmiştir.

MATERYAL ve METOD

1 Kasım 1992 - 1 Nisan 1993 tarihleri arasında kliniğimize başvuran 43 riskli gebede 3. trimester doppler ultrasonografi çalışması yapıldı. Riskli gebe grubuna giren hastalarda test endikasyon kriterlerine göre; postterm gebelik (42 hafta ve üzeri), preeklampsi (TA>140/90 mmHg, proteinüri: 0.5 gr/lt/24 h, pretibial ödem: ++ ve üstü) ve gelişme geriliği (gebelik haftasına göre beklenen doğum ağırlığının % 10 persentilin altı) olarak kabul edilen hastalar endikasyonlarına göre sınıflandırıldıktan sonra, (Toshiba SSa 270 pulse echo 3.75 mHz) doppler ultrasonografi ile değerlendirildi. Gebelik haftasına göre % 95 persentil ve üzerindeki S/D oranları (Thomson nomogramı'na göre) artmış olarak kabul edildi. Çalışmamıza dahil edilen 43 riskli vakada (Tablo I) yapılan doppler velosimetre incelemesinden sonra elde edilen bulgular, klinik sonuçlar ile karşılaştırıldı. Ol-

Tablo I. Gruplara göre S/D oranı dağılımı.

Endikasyonlar	Normal S/D n/N %	Artmış S/D n/N %	Toplam
Postterm	17/43 (39.5)	2/43 (4.6)	19
preeklampsi	13/43 (4.6)	4/43 (9.3)	17
IUGG	0/43	7/43 (16.2)	7
Toplam	30	13	43

Tablo II. Gebelik sonuçları.

Sonuç	Normal S/D	Artmış S/D
Doğum ağırlığı	3580±480 gr	2500±245 gr
Perinatal ölüm	0	4
Apgar<7	6	9
IUGG	2	4
Akut fetal distres	2	6

gular yaş, gravida, parite, gebelik haftası, doğum şekli, doğum ağırlığı ve APGAR skorları yönünden değerlendirildi.

BULGULAR

İncelenen olguların 19'u postterm gebelik, 17'si preeklampsi ve 7'si intrauterin gelişme geriliği idi. Her iki grup arasında istatistiksel açıdan ortalama yaş, gravida, parite ve gebelik haftası yönünden fark yoktu. Olguların 30'unda (% 69.7) S/D indeksleri normal, 13'ünde (% 21.3) ise artmış olarak bulundu (Tablo I). Tersine diastol sonu akım saptanan 4 olguda (3'ü İUGG, l'i preeklampsi) postnatal ölüm görüldü. S/D oranları artmış olan grupta akut fetal distres, perinatal ölüm, düşük apgar skorları ve düşük doğum ağırlığı insidansı, S/D oranları normal olan gruba göre daha yüksek bulundu (Tablo II).

TARTIŞMA

Umblikal arter doppler velosimetri çalışmaları yüksek riskli gebeliklerin taranmasında yaygın olarak kullanılan noninvaziv bir yöntemdir. Anormal S/D oranları kriterlerini kullanarak yapılan çalışmalar intrauterin fetal prognozun kötüleştiğini ve fetal büyüme geriliği ile ilişkili olduğunu göstermiştir. Anormal S/D indekslerinin perinatal risk artışlarını göstermesine rağmen sensitivitesi % 20-80 arasında değişmektedir [2,8,13]. Trudinger ve ark. yaptıkları çalışmaya göre; anormal S/D oranlarının kısa gebelik süresi ve düşük doğum ağırlığı ile ilişkili olduğunu ve bu gruplarda neonatal bakım süresinin daha uzun olduğunu bildirmişlerdir [9]. Yine Kofinas ve ark. göre anormal S/D oranları İUGG, düşük doğum ağırlığı, perinatal mortalite ve morbidite ve prematürite ile ilişkilidir [9,10]. Bizim yaptığımız çalışmada postterm olguların % 10.5'inde, preeklamptik olguların % 23.5'inde anormal S/D oranları tespit edildi ve istatistiksel olarak (p>0.05) anlamlı bulunmadı.

Diğer taraftan intrauterin gelişme geriliği olan 7 olgunun tamamında (% 100) anormal S/D oranı (artmış S/D oranı veya tersine diastol sonu akım) saptandı. Bu bulgu Kofinas ve ark.'nın sonuçları ile uyumludur. Hanretty ve ark.'na göre gebelikte tek doppler çalışma sonuçlarının fetal durumun izlenmesinde yararlı olabileceğini bildirmesine rağmen [9]. Lawrence ve ark. bunun ilerleyen gebelikle birlikte değişen vasküler rezistansı göstermeyeceğini, riskli gebelerin takibinde birden fazla seri doppler tetkiklerinin gerektiğini ileri sürmüşlerdir [11]. Newnham ve ark.'nın yaptıkları çalışmanın sonuçları, anormal S/D oranlarının yüksek riskli gebeliklerin değerlendirilmesinde yararlı olduğu, fakat düşük riskli obstetrik popülasyonlarda tek başına primer tarama testi olarak rolü olmadığını desteklemiştir [12]. Olgularımızda S/D oranlan artmış olan grupta akut fetal distres, perinatal bebek ölümü ve düşük doğum ağırlığı sıklığının yüksek olması, Fleicher sonuçlarıyla [13]; perinatal komplikasyonların yüksek bulunması Trudinger'in sonuçlarıyla [14] uyumlu olmakla birlikte, çalışmamızda artmış S/D oranının kötü fetal prognozu belirlemede sensitivite % 30 olarak saptanmıştır.

SONUÇ

Gebelikte, UA doppler velosimetre çalışmaları postterm ve preeklamptik gebelerin fetal prognozları hakkında sınırlı bilgi vermesine rağmen, özellikle intrauterin gelişme geriliği olan olgularda daha yararlı olduğu, bu olguların doppler incelemelerinde, tersine veya diastol sonu akım kaybı saptandığında, gebeliğin NST ve Biofizik profil gibi yöntemlerle birlikte değerlendirip, en kısa zamanda sonlandırılarak, bebeğin yenidoğan yoğun bakım ünitesine şevkinin perinatal mortalite ve morbiditeyi azaltacağı kanaatindeyiz.

KAYNAKLAR

1. **Trudinger BI, Giles WB, Cook CM, Bombardieri J, Ollins L:** Fetal umbilical artery flow velocity waveforms and placental resistance: Clinical significance. Br J Obstet Gynaecol, 92:23-30, 1985.
2. **Devoe LD, Gardner P, Dear C, Castillo RA:** The diagnostic values of recurrent nonstress testing, amniotic fluid measurement and Doppler velocimetry in screening a high risk population. Am J Obstet Gynecol, 163:1040-1048,1990.
3. **Maulik D:** Basic priciples of Doppler US applied in obstetrics. Clin Obs Gynaecol, 32:628, 1989.
4. **Giles WB, Trudinger BJ, Baird BJ:** Fetal umbilical artery flow velocity waveforms and placental resistance. Br J Obstet Gynaecol, 92:31-38,1985.
5. **Bracero LA, Benecek D, Kirshenbaum N, Peiffer M, Staller P, Schulman H:** Doppler velocimetry and placental disease. Am J Obstet Gynecol, 161:388-393, 1989.
6. **Rochelson B, Schulman H, Farmakides G:** The significance of absent end diastolic velocimetry in umbilical arter velocity wa veforms. Am J Obstet Gynecol, 156:1213-1218, 1987.
7. **Maulik D, Yarlgadda P, Young JP, Ciston P:** The diagnostic efficacy of the umbilical arterial systolic, diastolic ratio as a scre ening tool: A prospective blinded study. Am J Obstet Gynecol, 162:1518-1525, 1990.
8. **Hanretty KP, Primrose MH, Nelson JP, Whitle MJ:** Preg nancy screening by Doppler uteroplacental and umbilical wave forms. Br J Obstet Gynaecol, 96:1163-1167, 1989.
9. **Trudinger BJ, Cook CM, Giles WB, Fong E, Cannelly A, Wilcox W:** Fetal umbilical artery velocity waveforms and subse quent neonatal outcome. Br J Obstet Gynaecol, 98:378-384, 1991.
10. **Kofinas AD, Denry M, Nelson LH, Meis PJ, Swain M:** Ute rine and umbilical artery flow velocity waveform analysis in pregnancies complicated by chronic hypertension or preeclamp sia. South Med J, 83:150-155, 1990.
11. **Lawrance D, Devse MD, Gardner P, Cheryl RN, Dear RN, Faircloth DBS:** The significance of increasing umbilical artery sistolic-diastolic ratios in third trimester pregnancy. Obstet Gyne col, 80:150-155,1992.
12. **Newham JP, Petterson LL, James IR, Diepeveen DA, Reid** SE: An evaluation of the efficacy of Doppler flow velocity wave form analysis as a screening test in pregnancy. Am J Obstet Gynecol, 162:403-410, 1990.
13. **Fleischer A, Schulman H, Farmakides G, Bracedo L, Blat-ner P, Randolph** G: Umbilical artery velocity waveforms and intrauterine growth retardation. Am J Obstet Gynecol, 151:502-505,1985.
14. **Trudinger BJ, Gles WB:** Clinical and pathologic correlati ons of umbilical and uterine artery waveforms. Clin Obstet Gyne col, 32:669, 1989.

SEÇME FIKRALAR

* Adam kaynanasının hastanede ağır hasta olduğuna dair bir telgraf alır!

Hemen telefona sarılır ve doktora sorar?

- Doktor bu zavallı yaşlı hanım irin bir umut var mı?

- Doktor cevap verir: Bu neyi umut ettiğinize bağlı!

- Orduya katılmış ve ülkesi için cephede savaşmaya gitmişti.

Ailesine nadiren mektup yazardı Uzun zaman sonra ilk mektubu

babasına ulaşır.

- Sevgili baba nerede olduğumu söyleyemem, ancak bir ayı vurdum.

Bir müddet sonra ikinci mektup gelir.

- Sevgili baba nerede olduğumu söyleyemem ancak bir kızla dans ediyorum.

Aradan tam üç hafta geçer ve üçüncü mektup gelir.

- Babacağım şu anda hastanedeyim. Doktor; keşke kızı vurmuş, ayı ile dans etmiş olsaydın.

PerinatolojiDergisi I: 182-186, 1993

Erken Doğum Tehdidi Olguları ve Tokolizin İrdelenmesi

Rıza MADAZLI, Can KAVUZLU, Filiz HENDEN, Cihat ŞEN, Vildan OCAK
İ.Ü. Cerrahpaşa Tıp Fakültesi Kadın Hastalıkları ve Doğum ABD Perinatoloji Bilim Dalı

ÖZET

Erken doğum tehdidi tanısıyla tokoliz uygulanan 87 gebede doğum haftası, doğum kilosu, neonatal mortalite ve risk faktörleri belirlendi. Tokolitik tedavinin başarı koşulları ile kazanılan zaman araştırıldı. Olguların % 12.1'inde önceki gebeliklerinde erken doğum, % 13.7'sinde asemptomatik bakteriüri ve % 20.6'sında 10 grllt nin altında hemoglobin düzeyi tesbit edildi. Tokolitik amaçla ritodrin hidroklorid kullanıldı. Neonatal mortalite oranı 32. gebelik haftasından önce % 53.8, sonra % 1.3 olarak bulundu, 34 gebelik haftası üzerindeki doğumlarda ölüm gözlenmedi. Ritodrin hidroklorid ile doğum, olguların % 83.9'unda 72 saatten fazla, % 70.1'inde ise 1 haftadan fazla geciktirilebildi. Kollum dilatasyonu tokolizin başarısına etki eden en önemli faktör olarak gözlendi, bunun 2 cm ve altında olması anlamlı derecede etkili bulundu (p<0.001). Kollum dilatasyonunun 2 cm olduğu durumlarda enfeksiyon laboratuar bulgularının (CRP müspetliği ve formül lokositte sola kayma) normal olmasının tokoliz başarısını yükselttiği saptandı.

Anahtar kelimeler: *Erken doğum tehdidi, Neonatal mortalite , Tokoliz*

*Evaluation of **the Premature Labor** Cases **and** Tocolytic **Therapy***

Birth week, birth weight, neonatal mortality and risk factors have been assessed in 87 pregnant given ritodrine hydrochloride for tocolysis under 37 gestational weeks. The conditions for the success of tocolytic therapy and the time gained with it have been investigated. In the study group 12.1 % of cases had a previous preterm birth, 13.7 % of cases had a asemptomatic bacteriuria and 20.6 % of cases had a hemoglobin value below 10 grllt. Delivery was delayed more than 72 hours in 83.9 %, over a week in 70.1 % of cases. Neonatal mortalities were 53.8 % and 1.3 % before and after 32 weeks of gestation respectively. The most predictive factor affecting the success of tocolysis was cervical dilatation less than 2 cm or equal (p<0.001). The absence of positive laboratory findings (CRP and left deviation in differantial count) has been found to be a beneficial factor for the outcome of the therapy.

Key words: *Preterm labor, Neonatal mortality, Tocolysis*

GİRİŞ

Erken doğum, 37. gebelik haftası tamamlanmadan gerçekleşen doğumlar olarak tanımlanır. Erken doğum sıklığı değişik serilerde % 6 ile 10 arasında bildirilmektedir [1]. Günümüzde erken doğum, perinatal mortalite ve morbiditenin en önde gelen nedenidir [2,3]. Özellikle 30. gebelik haftasından önceki doğumlarda respiratuar distres sendromu (RDS), nekrotizan enterokolit, intraventriküler kanama, sepsis riski ve perinatal mortalite yüksektir.

Erken doğum eyleminin nedeni üzerinde değişik görüşler mevcuttur. Oksitosin, progesteron çekilmesi, fetal kortikosteroidler, prostaglandinler, katekolaminler, "gap junction'larda artma, erken servikal olgunlaşma, uterusta gerilme ve uterus kan akımındaki değişimler erken doğum eylemini başlatıcı faktörler olarak sorumlu tutulmuştur [4,5].

Erken doğumun getireceği sorunları önlemenin birinci yolu 37. gebelik haftasından önce erken doğum eylemlerinin durdurulmasıdır. Erken doğum eyleminin erken tanınması ise tedavinin başarı şansını arttırmaktadır. Bu amaç için değişik risk skorlama sistemleri tanımlanmıştır. Fakat bunların hiçbiri rutin klinik kullanım için gerekli duyarlılığa sahip değildir [6,7,8]. Erken doğum anamnezi, uterusta gerginlik (çoğul gebelik, polihidramnios, iri fetus), antenatal kanama, üriner sistem enfeksiyonu, maternal yaş, anemi, sigara kullanımı erken doğum için risk faktörleri olarak bildirilmektedir [9].

Erken doğumun tokolitik tedavi ile önlenmesi gebelik süresini, doğum ağırlığını arttırmakta ve perinatal

Yazışma adresi:
Doç. Dr. Cihat Şen, PK:33, Cerrahpaşa, İstanbul-34301

mortalite ve morbiditeyi azaltmaktadır. Erken doğumun önlenmesi için kullanılan ilaçlar gerçekte kontraksiyonlan önleyici ilaçlar olup, myometriumun uyarana karşı cevabını engellerler veya myometriumu uyaran maddelerin yapım veya salınımını inhibe ederler. Beta-adrenerjik reseptör agonistleri, magnesium sülfat, kalsiyum kanal blokörleri, prostaglandin sentetaz inhibitörleri tokolitik amaç için günümüzde kullanılan ilaçlardır. Ülkemizde en sık p-2 mimetik ritodrin hidroklorid kullanılmaktadır.

Erken doğumun önlenmesi için kullanılan tokolitik ilaçların yaygınlaşmasına karşın, dünyada erken doğum sıklığında belirgin bir azalma gözlenmemiştir. Bunun başlıca nedeni erken doğum olgularının yaklaşık % 40'ında ([3]) maternal ve fetal nedenlerden dolayı erken doğumun uygun olması, diğer bir etken de tokolitik ilaçlar ile doğumun engellendiği olguların çoğunun 37. gebelik haftasından önce doğurmalarıdır.

Çalışmamızda erken doğum tehdidi nedeni ile tokolitik tedavi uygulanan gebelerin erken doğum tehdidindeki risk faktörleri belirlendi. Tokolitik tedavinin başarısı için gerekli koşullar, tedavi ile kazanılan süre ve neonatal mortalite araştırıldı.

MATERYAL ve METOD

Temmuz 1991-Aralık 1992 tarihleri arasında erken doğum tehdidi nedeni ile tokolitik tedavi uygulanan 87 gebe çalışma kapsamına alındı.

Uterus kontraksiyonlan ile kliniğimize başvuran ve 37. gebelik haftasını tamamlamamış gebelere klinik muayene yapıldı. Abdominal palpasyon ile uterus kontraksiyonlarının sıklığı, süresi ve şiddeti ve vaginal muayene ile serviksin dilatasyonu, boyu, yeri ve kıvamı tespit edilerek servikal skor ([10]) belirlendi. Erken doğum tehdidi tanısı 24 ile 37 gebelik haftası arasındaki gebelerde, 20 dakikada 4 veya 60 dakikada 8 kere uterus kontraksiyonun mevcudiyeti ve servikal değişikliğin tespiti veya servikal silinmenin % 75'den fazla veya servikal dilatasyonun 2 cm den fazla olması ve su kesesinin intakt olması kriterlerine dayandırılarak konuldu. Erken doğum tehdidi tanısı ile kliniğimize yatırılan gebelere sistemik muayene yapıldı, ultrasonografi ile fetal anomali mevcudiyeti, fetal gelişim durumu, gestasyonel yaş ve amnios sıvı miktarına bakıldı. Kardiyotokografi ile fetal iyilik hali değerlendirildi.

Fetal anomali, fetal distres, preeklampsi, plasenta dekolmanı, membran rüptürü, korioamnionit veya servikal dilatasyonun 4 cm'den fazla olduğu olgulara,tokoliz denenmedi. Gebelik süresinin uzatılmasının maternal ve fetal sakıncasının olmadığı olgulara tokolitik tedavi başlandı. Tokolitik amaçla β-mimetik ritodrin hidroklorid kullanıldı. Parenteral tokoliz için 100 mg (2 ampul) ritodrin hidroklorid 500 cc % 5 dektroz içine konulup, anne nabzı ve kontraksiyon sıklığına göre damla sayısı ayarlanarak perfüzyon şeklinde verildi. Parenteral tokoliz tedavisi 24 saat uterus kontraksiyonlan tespit edilemiyene kadar devam ettirildi ve oral tedaviye geçildi.

Tokolitik tedavi uygulanan gebelerin idrar kültürleri, hemoglobin, hematokrit ve formül lokositlerine bakıldı. Serumda radial immunodiffüzyon tekniği ile (LC-Partigen CRP, Behring Almanya) C-reaktif protein (CRP) pozitifliği değerlendirildi. Formül lökositlerinde sola kayma ve CRP'si pozitif olan olgular enfeksiyon ve korioamnionit açısından irdelendi.

Çalışma grubundaki gebelerin gebelikleri takip edilerek doğum haftaları, doğum ağırlıkları ve neonatal mortalite kaydedildi.

İstatistiki değerlendirmede Student's t testi, Ki-kare ve Fischer exact test kullanıldı.

BULGULAR

Çalışma grubundaki gebelerin klinik özellikleri Tablo l'de gösterildi. Serumda C-reaktif protein yüksekliği 24 olguda, formül lökositte sola kayma ise 32 ol-

Tablo 1. Çalışma grubundaki olguların klinik özellikleri

	n	%
Primagravid	46	52
Multigravid	41	48
Abortus anamnezi	17	41.7
Erken doğum anamnezi	5	12.1
Akut pyelonefrit	4	4.5
İkiz gebelik	3	3.4
Uterus anomalisi	1	1.1
Yaş (ort.sd)	25.4±5.6	(16-40)
Tanı gebelik haftası (ort±sd)	32.2±2.7	(24-36)
Doğum gebelik haftası (ort±sd)	35.2±3.5	(26-40)
Doğum ağırlığı (ort±sd)	2632.47±807.83	

Tablo 2. Kollum dilatasyonu ile kontraksiyon sıklığı, süresi ve tokoliz ile kazanılan hafta ve tokolize rağmen doğum yapan olguların ilişkisi

Kollum	n	Servikal skor	Kont. sıklığı (dakika)	Kont. süresi (saniye)	Kazanç hafta	TRD** n	%
Kapalı	5	3	5.2±1.2	27±6.7	6.4±2.9	0	0
1 cm	10	3.3±0.4	4.7±0.6	22.7±2.4	5.7±2.7	0	0
2 cm	52	4.7±1.1	4.9±0.8	25.2±4.4	3.1±2.7	14	26.9
3 cm	18	7.7±0.4	4.1±0.9	26.7±3.8	0.5±0.4	13	72.2
4 cm	2	9	3	30±5	0.5±0.5	1	50

** *Parenteral tokolize rağmen kontraksiyonları durmayan ve doğum yapan vaka sayısı*

guda saptandı. Olguların ortalama hemoglobin değeri 10.91 ±1.29 gr olarak bulundu, 18 olguda hemoglobin değeri 10 gramın altında tespit edildi. Orta idrarlarıyla yapılan idrar kültürü ve koloni sayımı sonucunda 16 olguda E.Coli üredi. Üremenin müsbet olduğu 16 olgunun 4'ünde klinik pyelonefrit bulguları mevcutken, 12 vaka (% 13.7) asemptomatik bakteriüri olarak değerlendirildi.

Olguların kollum dilatasyonu, kontraksiyon sıklığı ve kontraksiyon süreleri ile tokoli'zle kazanılan sürenin dağılımları Tablo 2'de verildi. Tokolizle doğumun engellenebilmesi açısından kollum dilatasyonunun 2 cm ve altında olması ile 2 cm'den fazla olması arasında anlamlı fark bulundu (p<0.001). Buna-karşılık kollumun 3 cm ve 4 cm olduğu olgular arasında; 1 cm ve 2 cm açık olduğu olgular arasında doğumun engellenebilmesi bakımından anlamlı fark bulunamadı (p>0.05).

Klinik enfeksiyon bulgusu saptanmayan ve idrar tetkiklerinde patoloji tespit edilmeyen 68 olguda, CRP pozitifliği ve formül lökositte sola kayma mevcudiyetinin kollum dilatasyonu gözönüne alınarak tokolize rağmen doğum ve/veya erken membran rüptürü üzerine olan etkisi Tablo 3'de gösterilmiştir. Kollumu kapalı, 1 cm, 3 cm, 4 cm açık olan olgularda tokolizle doğumu engellenebilenlerle, tokolize rağmen doğuranlar ve/veya erken membran rüptürü olanlar arasında CRP pozitifliği ve/veya formül lökositte sola kayma açısından anlamlı bir fark saptanamadı (p>0.05). Buna karşılık 2 cm açık olan olgularda anlamlı fark bulundu (p<0.05). Olguların 28'i parenteral tokoliz tedavisi altındayken doğurdu. Doğum bunların 10'unda (% 11.4) ilk 24 saat içinde, 16'sında 24 saat ile bir hafta arasında, kalan iki vakada ise 8 ve 12. günlerde oldu. Bu gruptaki olguların 6'sında parenteral tokoliz uygulanırken erken membran rüptürü meydana geldi ve tokolize son verildi. İlk 24 saat içinde doğum yapan olguların 8'inde kollum dilatasyonu 3 cm, diğer ikisinde ise 4 cm ve 2 cm olarak tespit edildi.

Tablo 3. Enfeksiyon bulgusu saptanmayan olgularda CRP pozitifliği ve/veya formül lökositte sola kaymanın tokolize rağmen doğum ve/veya erken membran rüptürü üzerine olan etkisi

	TRD* (+) ve/veya EMR** (+)				
Kollum dilatasyonu	CRP (+) ve/veya sola kayma (+)		CRP (-) ve/veya sola kayma (-)		p
	n	%	n	%	
Kapalı veya 1 cm	0/4	0	0/6	0	p> 0.05
2 cm	7/12	58.3	7/30	23.3	p< 0.05
3 cm ve 4 cm	3/3	100	8/13	61.5	p> 0.05

** Tokolize rağmen doğum yapan olgular*
*** Erken membran rüptürü*

Tablo 4. Paranteral tokoliz ile başarı sağlanarak oral tokolize geçilen olgular ile paranteral tokoliz uygulanırken doğum yapan olguların klinik ve laboratuar özellikleri

	Parenteral tokolize cevap veren	Paranteral Tokoliz uygulanırken doğuran	
N	59	28	p
Servikal skor (ort.±sd)	4.66±1.68	6.35±1.65	p< 0.001
Kontraksiyon sıklığı (dk.) (ort.±sd)	5.05±0.74	4.17±1.03	p< 0.001
Kontraksiyon süresi (sn) (ort.±sd)	24.32±4.06	27.5±4.72	p< 0.001
Lökositüri (n %)	12, % 20.3	7, % 25	p> 0.05
Formül lökositte sola kayma (n %)	19, % 32.2	12, % 42.8	p> 0.05
CRP yüksekliği (n %)	14, % 23.7	10, % 35.7	p> 0.05

Parenteral tokoliz ile başarı sağlanarak oral tokolize geçilen olgularda ortalama kontraksiyon süresi 1.210.6 gün ve ortalama parenteral tokoliz süresi 2.4±1.3 gün olarak bulundu. Bu olgular ile parenteral tokoliz uygulanırken doğuran olguların klinik ve laboratuar özellikleri Tablo 4'de kıyaslanmıştır. Bu iki grup arasında kollum dilatasyonu, kontraksiyon sıklığı ve süresi açısından anlamlı fark varken (p<0.001), formül lökositte sola kayma ve CRP yüksekliği açısından anlamlı fark bulunamadı (p>0.05).

Doğum, 87 vakanın 73'ünde (% 83.9) 72 saatten fazla, 6 l'inde (% 70.1) 1 haftadan fazla geciktirilebildi. Vakaların 29'u (% 33.3) 38 gebelik haftası veya sonrasında doğurdu. Doğum ağırlığı 54 vakada (% 62) 2500 gram veya üzerinde saptandı. Vakaların ortalama doğum haftası 32.5±3.5 hafta ve ortalama doğum ağırlıkları 2632±807 gram olarak bulundu.

Tablo 5. Neonatal eksitus olan olguların özellikleri

Doğum hafa	Doğum kilo (gr)	Kollum dilatasyonu	Doğuma kadar geçen süre	Eksitus günü ve nedeni	
26	800	2 cm	5 gün	2. gün	RDS
26	840	3 cm	2 gün	2. gün	RDS
28	650	2 cm	4 hafta	2. gün	RDS
28	1300	2 cm	1 hafta	2. gün	RDS
28	1400	2 cm	8 gün	2. gün	RDS
31	1910	3 cm	1 gün	2. gün	RDS
31	950	3 cm	6 saat	5. gün	RDS
34	2350	3 cm	1 gün	2. gün	RDS

Tablo 6. Doğum haftalarına göre neonatal eksitus oranı

Doğum hafa	n	Neonatal n	Eksitus %
26	2	2	100
27	1	0	0
28	4	3	75
30	2	0	0
31	4	2	50
32	3	0	0
33	7	0	0
34	8	1	12.5
35	13	0	0
36	6	0	0
37	8	0	0
38	14	0	0
39	8	0	0
40	7	0	0

Çalışma grubundaki 87 olgunun 8'inde neonatal eksitus oldu. Neonatal eksitus nedeni 26-34 gebelik haftalarında doğum yapan bu olgularda respiratuar distres sendromu (RDS) olarak tesbit edildi ve otopsi ile teyid edildi. Bu olguların 6'sında tokolize rağmen kontraksiyonlar kontrol altına alınamadı ve doğum oldu; kalan iki olguda ise 28. gebelik haftasında erken membran rüptürü ve doğum meydana geldi. Neonatal eksitus olan vakaların özellikleri Tablo 5'de ve doğum haftalarına göre neonatal eksitus oranlan Tablo 6'da gösterilmiştir. Neonatal eksitus oranı 32. gebelik haftasının altındaki doğumlarda % 53.8, 32 ve üzerindeki gebelik haftasındaki doğumlarda ise % 1.3 ($p<0.001$) olarak tesbit edildi ve 34. gebelik haftasının üzerindeki doğumlarda neonatal eksitus gözlenmedi.

TARTIŞMA

Perinatal mortalite ve morbiditenin % 70-80 nedeni erken doğumdur [11]. Prematür bebeklerin yaklaşık % 25'i fetal veya maternal nedenlerden dolayı doğurtulmuştur; geriye kalanın % 35'i ise membran rüptürü ile birliktedir [12]. Erken doğumun önlenmesinde bir sakınca bulunmadığı olgularda doğumun önlenmesi perinatal mortalite ve morbiditeyi azaltmak için yerine getirilmesi gereken ilk koşuldur. Erken doğumun önlenebilmesi, erken tanısına ve tedavisine bağlıdır. Yapılan bir çalışmada uterus kontraksiyon sıklığının, gebenin normalde alışık olduğu ritmin üstüne çıktığı olgularda gebelik haftasından bağımsız olarak 24 ile 48 saat içinde doğumun gerçekleştiği gösterilmiştir [13]. Erken doğum anamne-zi, erken doğum riski açısından üzerinde en fazla durulan faktördür. Çalışma grubumuzda da erken doğum anamnezi olguların % 12.1'inde mevcuttur. Asemptomatik bakteriüri sıklığının gebelikte % 5-6 oranında olduğu ve erken doğum olgularında arttığı bildirilmiştir [16]. Çalışmamızda da bu oran % 13.7 olarak yüksek bulunmuştur. Klebanoff ve ark. maternal aneminin erken doğum riskini artırdığını bildirmişlerdir [17]; grubumuzdaki gebelerin % 20.6'sında hemoglobin düzeyi 10 gr/lt altında tesbit edildi.

Erken doğum tanım olarak 24 gebelik haftası ile 37 gebelik haftası arasında gerçekleşen doğumları içermektedir. Burada asıl sorun erken doğuma bir gerekçe olmayan gebeliklerde tokolitik tedavi ile in utero yaşam sürelerini uzatabilmek ve bunun perinatal mortalite ve morbidite üzerine olumlu etkisini sajlıyabilmektir. Gerçekten neonatal mortalite riskinin 26 ile 36 gebelik haftaları arasında her iki hafta için % 50 azaldığı gösterilmiştir [18].

Neonatolojideki ilerlemelerle birlikte asıl sorun 32. gebelik haftasından önceki doğumların önlenmesidir. Çalışma grubumuzda da neonatal mortalite oranı 32 gebelik haftasının altındaki doğumlarda % 53.8, 32 ve üzerindeki gebelik haftasındaki doğumlarda ise % 1.3 olarak bulundu ve 34 gebelik haftası üzerindeki doğumlarda neonatal mortalite gözlenmedi. Bu sonuç da özellikle 32 gebelik haftası altındaki erken doğum tehdidi olgularında tokolitik tedavi ile in utero kazanılacak sürenin önemini göstermektedir.

Çalışmamızda tokolitik olarak β-mimetik (özellikle β-2) etkiye sahip ritodrin hidroklorid kullanılmıştır. Erken doğum tehdidi olgularında yatak istirahati ve plasebo etkinin % 20-50 oranında başarılı olması [19]

gerçek erken doğum tehdidi tanısının konulmasındaki güçlüğü ve tokolitik tedavi için kullanılan ilaçların başarısının gösterilmesindeki zorluğu ortaya koymaktadır. Çalışmamızda ritodrin hidroklorid ile doğum, olguların % 83.9'unda 72 saatten fazla, % 70.l'inde ise 1 haftadan fazla geciktirilebildi ve doğum ağırlığı olguların % 62'sinde 2500 gram ve üzerinde saptandı. 38 hafta ve üzerinde doğum oranı ise % 33.3 olarak bulundu. Literatürde ritodrin ile yapılan çalışmalarda doğumun 72 saatten fazla geciktirilibilmesi % 88 oranında [20], 1 haftadan fazla geciktirilebilmesi % 80 oranında [21] ve 2500 gramın üzerinde doğum ağırlığının elde edilebilmesi % 58 [22] ile % 72 [23] oranında bildirilmiştir. Ritordin hidrokloridin diğer tokolitik ilaçlar ile kıyaslandığı çalışmalarda literatürde etkinlik açısından belirgin bir fark ortaya konamamıştır [3,19].

Tokolizin başarısına etki eden en önemli faktör olarak kollum dilatasyonu tesbit edildi. Tokoliz ile doğumun önlenebilmesi açısından kollum dilatasyonunun 2 cm ve altında olması ile 2 cm'den fazla olması arasında anlamlı fark ($p<0.001$) bulundu. Dolayısı ile kollum dilatasyonunun 2 cm ve altında olması tokolizin basan şansını arttırmaktadır. Klinik enfeksiyon bulgusu saptanmayan ve idrar tetkiklerinde patoloji tespit edilmeyen 68 vakada, enfeksiyon belirteci ojarak kabul edilen CRP pozitifliği ve formül lökositte sola kayma mevcudiyetinin kollum dilatasyonu gözönüne alınarak tokolize rağmen, doğum ve/ve-ya erken membran rüptürü üzerine olan etkisi araştırıldığında; enfeksiyon laboratuar bulgularının bulunmamasının tokolizin basan şansı açısından olumlu bir belirteç olduğu tespit edildi.

Sonuç olarak tokolitik tedavi uygulanan 87 olgu irdelendiğinde, 34 gebelik haftası üzerindeki doğumlarda neonatal mortalitenin gözlenmemesi ve 32 gebelik haftası altındaki doğumlarda % 53.8 oranında neonatal mortalitenin tesbiti, tokoliz ile in utero kazanılacak zamanın önemini vurgulamaktadır. Kollum dilatasyonunun 2 cm ve altında olduğu ve enfeksiyonun laboratuar belirteçlerinin bulunmadığı olgularda tokolizin basan şansı yüksektir.

KAYNAKLAR

1. **Creasy RK:** Ways of preventing preterm birth. Contemp Ob/Gyn, 32:64-77,1988.
2. **Vital statistics of the United States:** Natality, Rockville, Maryland, US Department of Health and Human Services, 1:255, 1987.
3. **Besinger RE, and Niebyl JR:** The safety and efficacy of to colytic agents for the treatment of preterm labor. Obstet and Gynecol Survery, Vol. 45(7):415-440, 1990.
4. **Challis JRG, and Mitchell BF:** Hormonal control of preterm and term parturition. Sem in Perinatol, 5:192, 1981.
5. **Garfield RE:** Control of myometrial function in preterm ver sus term labor. Clin Obstet Gynecol, 27:572, 1984.
6. **Gabbe SG:** Screening urged to determine risk of preterm deli very. American College of Obstetrics and Gynecology Newslet ter, 35:1, 1991.
7. **Creasy RK, Gummer BA, and Liggins GC:** A system for predicting spontaneous preterm **birth.** Obstetk Gynecol, 55:692, 1980.
8. **Creasy RK, Herron** MA: Prevention of preterm birth. Semin Perinatol, 5:295, 1981.
9. **Garbaciak JA:** Prematurity prevention: Who is at risk? Clinics in Perinatology, Vol 19(2):275-289, 1992.
10. **Bishop EH:** Pelvic scoring for elective induction. Obstet Gynecol, 24:266, 1964.
11. **Wynn M, Wynn** A: The prevention of preterm birth. London, Foundation for Education and Research in Child-Bearing, 1977.
12. **Caritis SN, Küller JA, Watt-Morse ML:** Pharmacologic op tions for treating preterm labor. In Rayburn WF, Zuspan FP (eds): Drug Therapy in Obstetrics and Gynecology. St Louis: Mosby Year Book Inc, 74-89, 1992.
13. **Nageotte JP, Dorchester W, Porto M:** Quantation of uterine activity preciding preterm, term and postterm labor. Am J Obstet Gynecol, 158:1254-1259, 1988.
14. **Herron MA, Katz M, Creasy AK:** Evaluation of preterm birth prevention program: Preliminary report. Obstet Gynecol, 59:452, 1982.
15. **Hobel** C: Premature birth: Spotting the risks. Contemporary Obstet Gynecol, 19:225,1982.
16. **Whalley P:** Bacteriiiria of pregnancy. Am J Obstef Gynecol, 97:723, 1967.
17. **Klebanoff MA, Shono PH, Selby JV:** Anemia and spontane ous preterm birth. Am J Obstet Gynecol, 164:59-63, 1991.
18. **Tudehope DI, Sinclair JC:** Birth weight, gestational age, and neonatal risk. In Behram RE (ed): Neonatal-Perinatal Medicine ed 2. St Louis, CV Mosby Co, 1977.
19. **Besinger RE, Niebyl JR:** Tocolytic agents for the treatment of preterm labor. In Niebyl JR (ed): Drug Use in Pregnancy. Phi ladelphia, Lea and febiger, 1988.
20. **Hollander DI, Nagey DA, Pupkin MJ:** Magnesium sulfate and ritodrine hydrochloride: A randomized compration. Am J Obstet Gynecol, 156:631, 1987.
21. **Wesselius- de Casparis A, Thiery M, Sian A:** Results of do uble-blind multicentre study with ritordine in premature labor. Br Med J, 3:144,1971.
22. **Merkatz JR, Peter JB, Barden TP:** Ritordine hydrochlori de: a betamimetic agent for use preterm labor. II. Evidence of ef ficacy. Obstet Gynecol, 56:7,1980.
23. **Lauersen NH, Merkatz IR, Tejani N:** Inhibition of preterm labor: a multicenter comparison of ritordine and ethanol. Am J Obstet Gynecol, 127:837, 1977.

PerinatolojiDergisi I: 163-164, 1993

Intrakranial Kalsifikasyon, Mikrosefali ve Gelişme Geriliği *(Olgu Sunumu)*

Gülçin DİLMEN, Sedat IŞIK, İsmet TAŞ
Muhittin Ülker Acil Yardım ve Trafik Hastanesi Radyoloji Bölümü,
Gazi Üniv. Tıp Fakültesi Radyoloji Anabilim Dalı

ÖZET

Mikrosefali, gelişme geriliği ve periventriküler kalsifikasyon tesbit edilen bir konjenital CMV enfeksiyonu takdim edilmiştir.

Anahtar kelimeler: *CMV enfeksiyonu, Periventriküler kalsifikasyon*

A Case Report: Periventicular Calcification, Microcephaly and Growth Retardation

A congenital CMV infection with microcephaly, intrauterine growth retardation and periventricullar calcification has been introduced.

Key words: *CMV infection, Periventricular calcification*

GİRİŞ

İntrauterin enfeksiyonların radyolojik tanılan son derecede önemlidir. Intrakranial kalsifikasyon, konjenital toksoplazma ve rubella enfeksiyonlarında görülmektedir. Konuya dikkat çekmek üzere radyolojik açıdan ayırıcı tanı yaptığımız bir vakayı sunduk.

VAKA TAKDİMİ

40 günlük erkek hasta mikrosefali, intrakranial kalsifikasyon, intrauterin gelişme geriliği ön tanıları ve beyin tomografisi istemiyle merkezimize gönderilmiştir. Öz geçmişinde 21 yaşındaki anne ve 26 yaşındaki babanın birinci çocukları olduğu, evde spontan vajinal yolla doğduğu, gebelik haftasının ve doğum ağırlığının bilinmediği öğrenilmiştir. 40 günlükken ağırlığı 1550 gr, boyu 42 cm, baş çevresi 28 cm (<10 %) olarak bulunmuştur. Cilt ve gözdibi muayeneleri normal sınırlardadır. Her iki akciğerin oskültasyonunda kaidelerde krepitan railer duyulmuştur, diğer sistem bulguları normal sınırlardadır.

Laboratuar incelemelerinde karaciğer fonksiyon testleri normal sınırlardadır. Annede ve fetusta ELISA testi ile Toksoplazma IgG ve IgM negatiftir. Aynı metodla CMV IgM annede ve bebekte negatif, IgG ise yüksektir. İki yönlü kafa grafisinde fontanellerin açık olduğu izlenmekte mikrosefali ve periventriküler kalsifikasyonlar ve anterior fontanelden yapılan kranial ultrasonografide periventriküler kalsifikasyonlar dikkati çekmektedir (Resim 1).

Bilgisayarlı beyin tomografisinde sisterna magnanın kistik genişlemesi, IV. ventrikülle birleştiği ve vertekse kadar yükseldiği izlenmekte, serebellar hipopilazi dikkati çekmektedir (Dandy Walker variantı). III. ve lateral ventriküllerde hidrosefalik genişleme, periventriküler plak tarzında kalsifikasyon, kortikal doku kaybı, subaraknoid mesafe artışı mevcuttur. Ventriküler seviyede solda intraserebral mikrokalsifiye odaklar izlenmektedir. Kitle etkisi saptanmamıştır (Resim 2).

TARTIŞMA

İntrauterin gelişme gerilikleri pek çok sebebe bağlı olarak gelişebilmektedir. En önemli sebepleri arasında intrauterin enfeksiyonlar sayılabilir. TORCH kompleksi ilk trimesterde ağır fetal malformasyonlara yol açmaktadır. İntrakranial kalsifikasyon ise konjenital toksoplazma ve CMV enfeksiyonlarında görülmektedir [1,2].

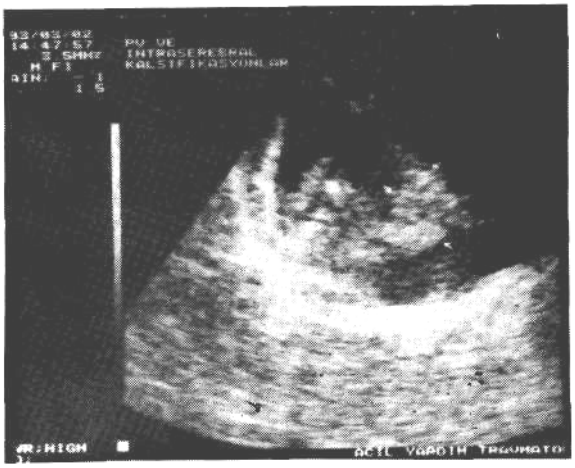

Resim 1. Anterior fontanelden yapılan kranial ultrasonografide görülen periventriküler kalsifikasyonlar

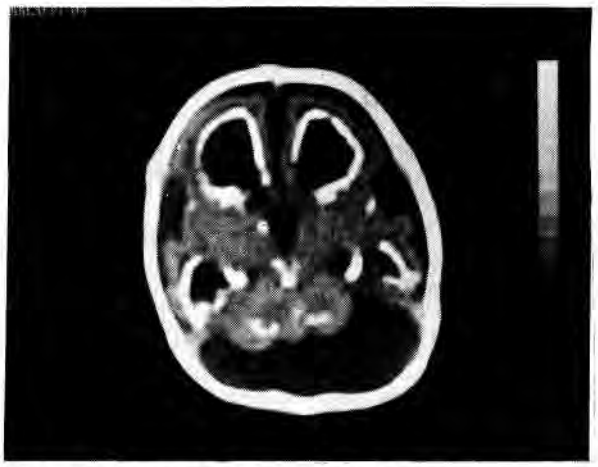

Resim 2. Bilgisayarlı beyin tomografisinde sisterna magnanın kistik genişlemesi, Dandy Walker variantı, III. ve lateral ventriküllerde hidrosefalik genişleme, periventriküler plak tarzında kalsifikasyon, kortikal doku kaybı, subaraknoid mesafe artışı mevcuttur ayrıca ventriküler seviyede solda intraserebral mikrokalsifiye odaklar izlenmektedir.

Toksoplazmozis, Türkiye'de hamilelik öncesi dönemde % 67 sıklıkla bildirilmiştir [3]. En önemli üç bulgusu intraserebral kalsifikasyonlar, korioretinitis ve hidrosefalidir. Serumdaki IgG geçirilmiş enfeksiyonu, IgM ise aktif enfeksiyonu göstermektedir. İnt-rakranial kalsifikasyonlar ise genellikle serebral kor-teks yerleşimli olup parietal bölgede görülür. Pünk-tat veya hafif büyük nodüler tarzda olabilir. Meningeal kalsifikasyon veya ventrikül epandim kalsifıkasyonlan görülebilir. Hidrosefali toksoplazmik granülomlann foramenlerde yaptığı obstrüksiyona bağlı gelişebilir [4].

CMV enfeksiyonları ise tüm doğumların % 0.5-2.5 ğunda görülür [5]. Enfekte fetusların % 5-10'unda da nörolojik sekel meydana gelir. Enfeksiyon döneminde annede karaciğer fonksiyon testleri bozulabilir. Hepatosplenomegali görülebilir. Deneklerde ise hepatosplenomegali, sanlık, trombositopeni, purpura, mikrosefali, sağırlık, korioretinitis, optik atrofi ve serebral kalsifikasyonlar görülebilir. Serebral kalsifikasyonlar klasik olarak periventriküler ve subepandimaldir [4]. Kraniyal tomografi bulguları serebellumun ve IV. ventrikül anterior duvarının normal konfigürasyonunu koruması, beraberinde minimal serebellar hipoplazi Dandy Walker varyantı ile uyumludur.

Tanı için esas olan virus izolasyonudur. Kültür için örneğin serviksten veya idrardan alınması gereklidir. ELISA testi ile IgM antikorlarının gösterilmesi aktif enfeksiyona, IgG pozitifliği ise geçirilmiş enfeksiyona işaret edebilir. Enfeksiyon gelişmesinden ortalama 60 gün sonra IgM antikorları kaybolmaktadır [6]. Bütün bu bilgilerin ışığı altında vakamız intrauterin CMV enfeksiyonu ile uyumlu bulgular göstermektedir. IgM negatif olması enfeksiyonun üzerinden 60 günden fazla süre geçmesine bağlıdır. Klasik periventriküler plak tarzında kalsifikasyon ve noktasal serebral kalsifikasyon, mikrosefali diğer uyumlu bulgulardır. Koriotretinitis henüz görülmemiştir.

KAYNAKLAR

1. **Reynolds DW, Staqno S, Hosty T, Tiller M, Alford CA:** Ma ternal Cytomegalovirus excretion and perinatal infection. N eng J Med, 28:1-5, 1973.
2. **Chandler SH, Alexander ER, Holmes KK:** Epidemiology of cytomegaloviral infection in a heterogenous population of preg nant women. J Infect Dis, 152:249-256, 1985.
3. **Dilmen U, Kaya İS, Çiftçi U, Gökşhi** E: Gebelik ölüdoğum ve düşüklerde toksoplazmozis ve rubella. Doğa Türk Sağlık Bi limleri Dergisi, 14:294,1990.
4. **Lee SH:** Infectious diseases In Lee SH, Rao KCVG (eds): Cra nial computed Tomography and MRI. New York, McGraw-Hill Book Company, 557-606, 1987.
5. **Stagno S, Reynolds DW, Pass RF, Alford** CA: Breast milk and the risk of cytomegalovirus infection. N Eng J Med 302:1073-1016,1980.
6. **Gibbs RS, Swett RI:** Maternal and fetal infections. In Creasy RK, Resnik R (eds.) Maternal-Fetal Medicine. Philadelphia. W.B. Saunders Company, 656-719, 1989.

Perinatotoji Dergisi 1:173-177,1993

Megasistik-Mikrokolon-Intestinal Hipoperistaltizm Sendrom

(Olgu Sunumu)

Cihat ŞEN, Rıza MADAZLI, Gürsel ERKILIÇ, Yunus SÖYLET, Yavuz CEYLAN, Seyfettin ULUDAĞ, Figen AKSOY, Vildan OCAK

İ.U. Cerrahpaşa Tıp Fakültesi Kadın Hastalıkları ve Doğum ABD Perinatoloji Bilim Dalı

ÖZET

*Megasistik - mikrokolon - intestinal hipoperistaltizm (MMIH) sendromu, mesane distansiyonu ve tüm gastrointestinal kanalda hipoperistaltizm ile kendini gösteren, nedeni bilinmeyen, konjenital bir hastalıktır. Günümüze kadar geçen süre içinde literatürde 45 olgu bildirilmiştir. Kızlarda erkeklerden 3 kat daha sık rastlanmaktadır ve otozomal ressesif geçişlidir. Prognoz kötüdür, bildirilen olguların % 75'i 6 ay içinde ölmüştür. MMIH sendromunun ultrasonografi ile prenatal tanısı bildirilmiştir. Ultrasonografide megamesane, hidronefroz görülmesi, buna karşılık amnios sıvının normal veya artmış olması ve özellikle kız fetus olması **MMIH** sendr omunu düşündürmelidir. Prenatal dönemde ultrasonografi ile **MMIH** sendromu tanısı konulan bir olgu literatür ışığı altında irdelendi. **MMIH** sendromuna özgü olduğu düşünülen ultrason bulguları tartışıldı.*

Anahtar kelimeler: *Megasistik-mikrokolon-intestinal hipoperistaltizm sendromu, Prenatal tanı*

Megacystis - Microcolon - Intestinal Hypoperistalsis Syndrome and Prenatal Diagnosis

The megacystis-microcolon-intestinal hypoperistalsis syndrome is a congenital disorder characterized by urinary bladder distension and hypoperistalsis throughout the entire gastrointestinal tract. The syndrome has been reported in 45 cases. Predominantly females are affected and is usually a lethal condition. Prenatal sonographic diagnosis of the syndrome has been reported. The concominant finding of a dilatation of the urinary tract and the absence of oligohydramnios may lead to suspect the diagnosis. A case diagnosed in the prenatal period by ultrasonography has been represented. Also specific ultrasonographic findings of the syndrome has been evaluated.

Key words: *Megacystis-microcolon-intestinal hypoperistalsis syndrome, Prenatal diagnosis*

GİRİŞ

Megasistik-mikrokolon-intestinal hipoperistaltizm (MMIH) sendromu, mesane distansiyonu ve tüm gastrointestinal kanalda hipoperistaltizm ile kendini gösteren, nedeni bilinmeyen, konjenital bir hastalıktır. Mekanik tıkanıklık olmaksızın, mesane ve intestinal motilitenin bozukluğuna bağlı olarak üriner ve gastrointestinal sistemde fonksiyonel tıkanıklık söz konusudur. İlk olarak Berdon ve ark. 1976 yılında yenidoğan beş kız çocuğunda MMIH sendromunu tanımladılar [(1)]. Günümüze kadar geçen süre içinde literatürde 45 olgu bildirilmiştir. Bildirilen olgulardan 11'i erkek, 34'ü kızdır ve görüldüğü gibi kızlarda 3 kat daha sık rastlanmaktadır. Olguların ebeveynlerinde hastalığın olmaması, kardeşlerde ortaya çıkması, her iki cinsi etkilemesi ve akraba evliliklerinde daha sık olması nedeni ile otozomal ressessif bir hastalık olduğu düşünülmektedir [(2)].

Yazışma adresi: Doç. Dr. Cihat Şen, PK:33, Cerrahpaşa, İstanbul-34301

Yenidoğanda abdominal distansiyon, ileri derecede genişlemiş mesane ve safralı kusma ile kendini gösterir. Abdominal distansiyon ve safralı kusmanın nedeni intestinal hipoperistaltizmdir ve medikal tedaviye cevap vermez, total parenteral beslenme (TPB) gerektirir. Prognoz oldukça kötüdür ve bugüne kadar bildirilen olguların yaklaşık % 75'i ilk 6 ay içinde ölmüştür [(3)]. Başlıca ölüm nedenleri malnütrisyon, sepsis, böbrek yetmezliği veya total parenteral beslenmeye bağlı karaciğer yetmezliğidir [(4)]. MMIH sendromunun ultrasonografi ile prenatal tanısı literatürde bildirilmiştir [(5,6,7)].

Yazımızda prenatal dönemde ultrasonografi ile

MMIH sendromundan şüphelenilen ve doğum sonrası tanısı kesinleşen bir olgu sunulmaktadır.

OLGU

Aile anamnezinde bir özellik bulunmayan, yaşayan sorunsuz bir kız çocuğu ve 2 düşüğü olan gebe 31. gebelik haftasında tarafımızdan takibe alındı. Ultrasonografik incelemede fetal biyometrileri gebelik haftasında uygun olan kız fetus tesbit edildi. Fetusda, batının yarısını dolduran ileri derecede dilate mesane, bilateral hidroureter ve her iki böbrekte, pelvis renalis çapı 2.5 cm ölçülen hidronefroz gözlendi (Resim 1). Amnios sıvısı normal sınırlar içinde olarak değerlendirildi. Bu bulgular ile fetusda obstrüktif üropati ve ayırıcı tanısında kız fetus olması ve amnios mayiinin normal sınırlar içinde olması nedeni ile MMIH sendromu düşünüldü. Aile ile durum tartışılarak ultrasonografi eşliğinde 19.5 no'lu spinal iğne ile umblikal venden fetal kan örneklemesi ve aynı numaralı iğne ile fetal mesaneden idrar örneklemesi yapıldı ve 134 cc idrar boşaltıldı. Fetal karyotip 46, XX olarak tesbit edildi. Fetal kanda pH 7.40, hemoglobin 11.8 gr/dl, trombosit 250.000/ mm^3, üre 13 mg/dl, kreatinin 0.78 mg/dl, Na 138 meq/l, K 4.20 mg/1, CI 109 meq/l saptandı. Fetal idrarda üre 42 meq/l, kreatinin 2.87 mg/1, Na 51 meq/l, K 3.27 meq/l, CI 36 meq/l ve osmolarite 41 mili-osmol bulundu. Fetal idrar sedimentinin sitolojik incelemesinde bazıları bozulmuş, seyrek çok katlı yassı epitel hücreleri saptandı.

Resim 1. Ultrasonografide fetusda batının yarısını dolduran ileri derecede dilate mesane ve pelvis renalis çapı 2.5 cm ölçülen hidronefroz görülmektedir.

Resim 2. Ultrasonografi eşliğinde transabdominal olarak trokar ile fetal mesaneye girilerek, fetal mesane ile amnios boşluğu arasına yerleştirilen double J kateterin mesanedeki ucu görülmektedir.

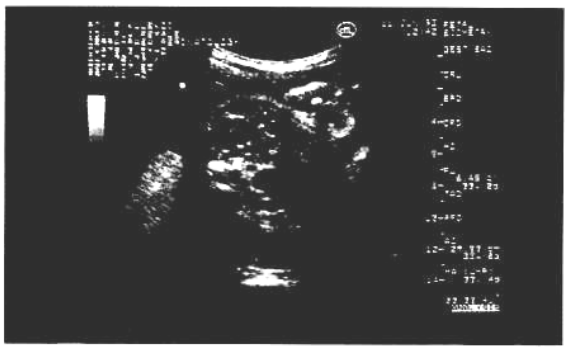

Resim 3. Fetal mesane boşaldıktan sonra fetal barsak loopların belirgin ve dilate görünümü dikkat çekicidir.

Resim 4. İntrauterin yerleştirilen double J kateterin dış ucunun görüldüğü 2270 gram ağırlığında kız yenidoğan

Gebeye 32. gebelik haftasında tekrarlanan ultrasonografide bulguların, 31. gebelik haftasındaki bulgular ile aynı olduğu ve mesanenin 134 cc boşaltılmasına rağmen, tekrar batının yarısını doldurduğu görüldü. Mesaneden drenajı sağlayarak böbrek üzerine olan olumsuz etkiyi önlemek amacı ile mesane ile amnios boşluğu arasına vezikoamniotik şant uygulanmasına karar verildi. Ultrasonografi eşliğinde transabdominal olarak trokar ile fetal mesaneye girilerek, fetal mesane ile amnios boşluğu arasına double J kateter yerleştirildi (Resim 2). Kateter yerleştirildikten 5 saat sonra yapılan ultrasonografide fetal mesanenin boş olduğu saptanarak şantın çalıştığı gözlendi. Fetal mesanenin boşalması, fetal batının daha iyi değerlendirilebilmesine olanak sağladı ve fetal barsak loopları belirgin ve dilate olarak gözlendi (Resim 3).

Ultrasonografi ile yapılan takiplerde şantın çalıştığı, mesanenin boş olduğu, renal pelvisdeki kaliektazinin gerilediği izlendi. Takiplerde ayrıca amnios sıvısının artarak normalin üst sınırına çıkması ve belirgin, dilate barsak looplarının görülmesi dikkat çekti. Kız fetus olması, amnios ma-yiinin normalden fazla olması ve dilate barsak looplarının görülmesi MMIH sendromu şüphemizi yoğunlaştırdı.

Gebe, spontan vaginal doğum ile 35 gebelik haftası içinde 2270 gram ağırlığında Apgarı 9 olan bir kız çocuk doğurdu. Yenidoğanın batınında double J katçterin dış ucu görüldü ve fonksiyonel olduğu saptandı (Resim 4). Yenidoğanda yapılan ultrasonografide sol grade 2, sağ grade 1 hidronefroz, sistografide megamesane, direk batın grafisinde hava sıvı seviyeleri ve baryumlu grafide opak maddenin mideyi terk etmediği gözlendi (Resim 5). Gastrointestinal pasajı sağlamak amacı ile 2 günlük yenidoğana laparotomi yapıldı. Laparatomide, çekumun sağ üstte ve Ladd bantlarının bulunduğu intestinal malrotasyon, 5 mm çapında mikrokolon ve megamesane saptandı. Ladd prosedürü, ileostomi ve parsiyel sistektomi uygulandı. Postoperatif dönemde total parenteral beslenmeye başlandı. Barsak pasajının başlamaması nedeni ile postoperatif 14. gün-de relaparotomi yapıldı.

Resim 5. Yenidoğanda yapılan baryumlu gastrointestinal sistem grafisinde, opak maddenin mideyi terk etmediği görülmektedir.

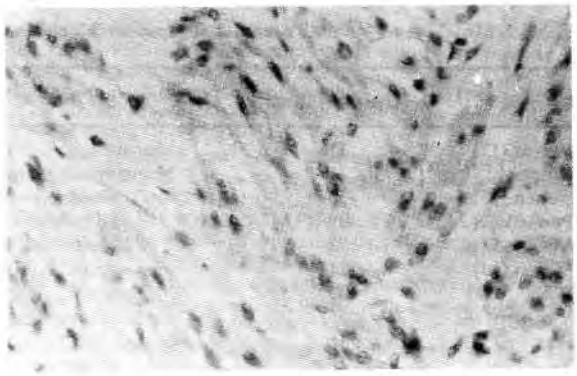

Resim 6. Mesanede musküler tabakada bazı kas hücrelerinde vakuollü görünüm tesbit edildi (H+Ex500)

Adezyonlar ve duodenumda bir bölgede adezyolizize rağmen sebat eden dirseklenme nedeni ile duodenoduodenostomi yapıldı. Postoperatif dönemde barsak pasajının yine başlamaması üzerine yapılan üst pasaj grafisinde opak maddenin mideyi terk etmediği, buna karşılık ileostominin proksimalinden verilen opak maddenin retrograd olarak hiçbir engelle karşılaşmadan mideyi doldurduğu görüldü. Total parenteral beslenmesi devam eden yenidoğana prokinetik ajan Cisaprid denenmesine rağmen başarılı olmadı. Bebek 1. ayında sepsis tablosu ile kaybedildi.

Yapılan otopsisinde tüm barsaklar normalden kısa ve ince, mezenter hipoplastik bulundu. Mikroskopisinde barsakta ve mesanede submukoza ve musküler tabakada normal sayı ve morfolojide ganglion hücreleri saptandı. Mesanede musküler tabakada bazı kas hücrelerinde vakuolü görünüm tesbit edildi (Resim 6). Sepsis bulguları olan pyelonefroz, pyolonefrit, pnömoni, hepatit, menenjit, ensefalit ve miyokardit tesbit edildi.

TARTIŞMA

Megasistik-mikrokolon-intestinal hipoperistaltizm sendromu az rastlanan bir hastalıktır. Megamesane, mikrokolon, intestinal malrotasyon, gastrointestinal hipoperistaltizm, sendromun temel bulgularıdır. Sendromda gastrointestinal ve urogenital sistemde obstrüksiyon oluşturacak mekanik bir neden tesbit edilemez. Temel patoloji mesane ve barsak kasındaki motilite bozukluğudur ve bunun nedeni kesin olarak bilinmemektedir. Bozukluğun, düz kasın kendisinde, kası inerve eden ganglion hücrelerinde veya reseptör seviyesinde olduğunu ileri süren farklı görüşler vardır [8,9]. Olgumuzda mesane ve barsak düz kasında ve kasdaki ganglion hücrelerinde sayıca ve morfolojik olarak bir patoloji tesbit edilmemiştir. Urogenital ve gastrointestinal sistemdeki fonksiyonel tıkanıklık yenidoğanda malnütrisyon ve böbrek yetmezliğine neden olur. Mesanede drenaj, ameliyat veya sonda ile sağlanarak böbrek korunabilirse de

Tablo 1. MMIH sendromunda prenatal dönemde tesbit edilen ultrason bulguları ve gebeliklerin sonuçları

Kaynak	Gebelik Haftası	USG Bulguları	Amnios	Sex	Doğ. Hf.	Exitus
Vezina (12)	31	Megamesane, hidronefroz	Polihidramnios	Kız	35	1. ay
Krook (13)	21	Megamesane, hidronefroz	Normal	Erkek	38	4. ay
Nelson (15)	36	Megamesane	Polihidramnios	Kız	37	7. gün
Puri (8)	32	Megamesane	*	Erkek	32	5. ay
Vinograd (16)	32	İntraabdominal kist	*	Erkek	40	5. ay
Manco (14)	21	Megamesane, hidronefroz	Normal	Kız	38	*
Willard (11)	37	Megamesane, hidronefroz	Polihidramnios	Erkek	40	2. ay
Vintzileos (4)	25	Megamesane, hidronefroz	Polihidramnios	Erkek	32	*
Penman (5)	16	Megamesane, hidronefroz, dilate mide	*	Kız	Tıbbi tahliye	
Young (6)	18	Megamesane	Oligohidramnios	Erkek	Tıbbi tahliye	
Garber (9)	25	Megamesane, hidronefroz	*	Erkek	38	1. ay
Carisson (7)	16	Megamesane, hidronefroz	Polihidramnios	Kız	36	10. ay
Carisson (7)	29	Megamesane	Normal	Kız	37	4. ay

** Yayında belirtilmemiş*

barsak hipoperistaltizmi medikal tedaviye dirençlidir ve tüm gastrointestinal sistemi tuttuğundan ameliyattan fayda görmez, total parenteral beslenmeyi gerektirir. Başlıca ölüm nedenleri de malnütrisyon, sepsis, ameliyat komplikasyonlan veya total parenteral beslenme komplikasyonlarıdır [10]. Olgumuzda da yenidoğan döneminde yapılan baryumlu grafide mideden itibaren pasajın olmadığı tesbit edilerek laparotomi yapılmıştır. Laparotomide intestinal malrotasyon, mikrokolon ve megamesane tesbit edilerek, ileostomi uygulanmıştır. İleostomiden yapılan grafide pasajın açık olmasına rağmen hipoperistaltizmden dolayı barsağın fonksiyon görmemesi nedeni ile total parenteral beslenme uygulanmış ve yenidoğan sepsis nedeni ile exitus olmuştur.

MMIH sendromunda literatürde bildirilen ve prenatal dönemde tesbit edilen ultrason bulguları Tablo l'de gösterilmiştir. En belirgin ve 13 olguda da ortak olan bulgu genişlemiş, dilate mesanedir. Megamesane tesbiti en erken 16. gebelik haftasında bildirilmiştir [5,7]. Bir olguda mesane dilatasyonu 25. gebelik haftasından önce yapılan ultrasonografilerde gözlenmezken, ilk olarak 25. gebelik haftasında tesbit edilmiştir [9]. İkinci sıklıkla bildirilen bulgu ise hidronefrozdur ve bu bulguda en erken 16. gebelik haftasında gözlenmiştir [5]. Hidronefrozun çoğunlukla megamesaneye eşlik etmesine karşın, literatürde bildirilen bir olguda mesane dilatasyonuna rağmen böbreklerin görüntüsü normal bulunmuş ve hidronefroz gelişmemiştir [7]. Amnios sıvısı miktarı sendromdaki iki ana patolojiden etkilenir. Intestinal pasajın yokluğu polihidramniosa, mesaneden idrarın atılamaması ise oligohidramniosa neden olur. Bu iki faktörün etkisine bağlı olarak mevcut gebelikte baskın olan patoloji doğrultusunda amnios sıvısı miktarı değişir. Literatürde çoğunlukla polihidramnios bildirilmesine karşın [11,12] amrıios sıvı miktarının normal [13,14] veya az olduğu olgular da vardır [6].

Olgumuzda 31. gebelik haftasında kız fetusda bilateral hidronefroz ve megamesane saptandı ve amnios miktarı normal olarak değerlendirildi. Mesaneye şant uygulanmasından sonraki haftada amnios miktarının artarak polihidramnios seviyesinde olduğu gözlendi. Dilate mesanenin küçülmesi barsaklann daha iyi değerlendirilebilmesine olanak sağladı. Barsak looplan belirgin ve dilate görünümleri ile gastrointestinal bir patolojiye dikkat çekti. Kız fetusta hidronefroz ve mesane dilatasyonunu rağmen amnios miktarının normal olması ve şant uygulanımından sonra barsaklann daha iyi değerlendirilerek dilate görünümü prenatal dönemde MMIH sendromundan şüphelenmemize neden oldu ve bu doğum sonrası yapılan otopside kesinlik kazandı. Kanımızca ultrasonografide megamesane, hidronefroz saptanması, buna karşılık amnios sıvısının normal veya artmış olması ve en önemlisi barsak looplarının dilate ve belirgin görüntüsü MMIH sendromunu düşündürmelidir.

MMIH sendromunun prenatal tanısında başlıca iki nokta üzerinde durmakta fayda vardır. MMIH sendromu otozomal ressesif bir hastalıktır. MMIH sendromlu çocuk doğurmuş olan kadınların sonraki gebeliklerinde erken dönemde mesane dilatasyonunun ve renal pelvisteki genişlemenin tesbiti, hastalığın erken tanısına olanak sağlayıp, gebeliğin sonlandırıla-

bilmesini sağlayacaktır. İkinci nokta ise mesane dilatasyonu ve hidronefroz belirlenen özellikle kız fetuslarda amnios sıvı miktarının normal veya artmış olarak tesbiti ve barsak looplannın belirgin ve dilate görüntüsü MMIH sendromunu akla getirmelidir. Prenatal dönemde bu hastalıktan şüphelenmek, çoğunlukla fatal olan bu sendromda doğum yöntemimizi ve neonatal dönemde yenidoğana yaklaşımımızı etkileyecektir.

KAYNAKLAR

1. **Berdon WE, Baker DH, Blanc W A, Gay B, Santulli TV, Donavan** C: Megacystis-microcolon-intestinal hypoperistalsis syndrome: a new cause of intestinal obstruction in newborn. Report of radiologic findings in five newborn girls. Am J Roentgenol, 126:957-964, 1976.
2. **Winter RM, Knowles SAS:** Megacystis-microcolon-intestinal hypoperistalsis syndrome: confirmation of autosomal recessive inheritance. J Med Genet, 23:360-362,1986.
3. **Anneren G, Meurling S, Olsen L:** Megacystis-microcolon-intestinal hypoperistalsis syndrome, an autosomal recessive disorder. Clinical reports and review of the literature. Am J Med Genet, 41:251-254,1991.
4. **Vintzileos AM, Eisenfeld MD, Herson VC, Ingardia CJ, Feinstein SJ, Loderio JG:** Megacystis-microcolon-intestinal hypoperistalsis syndrome: Prenatal sonographic findings and review of the literature. Am J Perinatal, 3:297-302,1986.
5. **Penman DG, Lilford RJ:** The megacystis-microcolon-intestinal hypoperistalsis syndrome: a fatal autosomal recessive condition. J Med Genet, 26:66-67, 1989.
6. **Young ID, McKeever PA, Brown LA, Lang GD:** Prenatal diagnosis of the megacystis-microcolon-intestinal hypoperistalsis syndrome. J Med Genet, 26:403-406, 1989.
7. Caclsson **SA, Hökegard KH, Mattsson LA:** Megacystis-microcolon-intestinal hypoperistalsis syndrome. Acta Obstet Gynecol Scand, 71:645-648, 1992
8. **Puri P, Lake BD, Gorman F, O'Donnell B, Nixon HH:** Megacystis-microcolon-intestinal hypoperistalsis syndrome. A visceral myopathy. J Pediatr Surg, 18:64-68, 1983.
9. **Garber A, Shohat M, Sarti D:** Megacystis-microcolon-intestinal hypoperistalsis syndrome in two male siblgings. Prenat Diagn, 10:377-387,1990.
10. **Gillis** A, **Grantmyre EB:** Megacystis-microcolon-intestinal hypoperistalsis syndrome: Survival of a male infant. J Pediatr Surg, 20:279-281, 1985.
11. **Willard DA, Gabriele OF:** Megacystis-microcolon-intestinal hypoperistalsis syndrome in a male infant. J Clin Ultrasound, 14:481-485, 1986.
12. **Vezina WC, Morin FR, Winsberg F:** Megacystis-microcolon-intestinal hypoperistalsis syndrome. Antenatal ultrasound appearance. Am J Roentgenol, 133:749-750, 1979.
13. **Krook PA:** Megacystis-microcolon-intestinal hypoperistalsis syndrome in male infant. Radiology, 136:649-650,1980.
14. **Manco LG, Osterdahl P:** The antenatal sonographic features of megacystis-microcolon-intestinal hypoperistalsis syndrome. J Clin Ultrasound, 12:595-598, 1984.
15. **Nelson LH, Reiff RH:** Megacystis-microcolon-intestinal hypoperistalsis syndrome and anechonic areas in the fetal abdomen. Am J Obstet Gynecol, 144:464-467, 1983.
16. **Vinograd I, Mogle P, Lernau OZ, Nissan S:** Megacystis-microcolon-intestinal hypoperistalsis syndrome. Arch Dis Child, 59:169-171, 1984.

İ.Ü. Cerrahpaşa Tıp Fakültesi
Kadın Hastalıkları ve Doğum Anabilim Dalı
Perinatoloji Bilim Dalı

Perinatoloji Derneği

PERİNATOLOJİ TOPLANTILARI

Her ay 4. Cuma Saat 13.30

Olgularımızı, klinik verilerimizi ya da çalışmalarımızı, Perinatoloji ile ilgili diğer disiplinlerin de katılımı ile tartışabileceğimiz bu toplantılarımızı diğer hastanelerde de kurulmakta olan Perinatoloji Servisleri ve Perinatoloji'ye gönül verenler ile paylaşmayı amaçladık. Gerek klinik çalışmalarımızın ve gerekse de sizlerin getireceği olgu, veri ya da çalışmaların tartışılabileceği Perinatoloji Toplantıları'na sizleri de davet ediyoruz.

İrtibat için lütfen arayınız:
Prof. Dr. Vildan Ocak veya Doç. Dr. Cihat Şen
Tel: 0212-589 11 41