ISSN 1300-5251

PERİNATOLOJİ DERGİSİ

Cilt 14 / Sayı 3 / 2006

Türk Perinatoloji Derneği Yayın Organıdır

deomed®

ISSN 1300-5251

PERİNATOLOJİ DERGİSİ

Cilt 14 / Sayı 3 / 2006

Türk Perinatoloji Derneği Yayın Organıdır

Türk Perinatoloji Derneği Adına Sahibi: Murat Yayla

Sorumlu Yazı İşleri Müdürü: Cihat Şen

EDİTÖR

Cihat Şen

YARDIMCI EDİTÖR

Murat Yayla

DANIŞMA KURULU

Arif Akşit
Figen Aksoy
Tayfun Alper
Hediye Arslan
Sebahat Atar Gürel
Tahsin Ayanoğlu
Nazif Bağrıaçık
Gökhan Bayhan
Yeşim Baytur
Tugan Beşe
Faruk Buyru
Fatma Nur Çakmak
Ebru Çelik
Nur Danişmend
Fuat Demirkıran
Özgür Deren
Melahat Dönmez
Yakup Erata
Ali Ergün
Kubilay Ertan
Eflatun Gökşin
Bilgin Gürateş
Melih Güven
Ümit S. İnceboz
Ayşe Kafkaslı
Ömer Kandemir
Hakan Kanıt
Ömer Kılavuz
Selahattin Kumru
Nilgün Kültürsay
Rıza Madazlı
Arda Lembet
Ercüment Müngen
Engin Oral
Lütfü Önderoğlu
Soner Öner
Semih Özeren
Yıldız Perk
Haluk Sayman
Yunus Söylet
Mekin Sezik
Turgay Şener
Cüneyt Taner
Zeki Taner
Mete Tanır
Alper Tanrıverdi
Aydın Tekay
Başar Tekin
Neslihan Tekin
Beyhan Tüysüz
Seyfettin Uludağ
Ahmet Yalınkaya
Murat Yurdakök

3 ayda bir yayımlanmaktadır • Yaygın süreli yayın

Yazışma Adresi: Rumeli Caddesi 47/606, Nişantaşı 34371 İstanbul
Tel: (0212) 224 68 49 • **Faks:** (0212) 296 01 50
e-posta: journal@perinatology.org.tr

Perinatoloji Dergisi elektronik versiyonu (eISSN: 1303-3132) www.perinatology.org.tr adresinde yayımlanmaktadır.

deomed®

Deomed Medikal Yayıncılık • Acıbadem Cad. İsmail Hakkı Bey Sok. Pehlivan İş Merkezi No: 7 Kat: 1 Kadıköy 34718 İstanbul
Tel: (0216) 414 83 43 (Pbx) **Faks:** (0216) 414 83 42 www.deomed.com

Baskı-Cilt: Ayhan Matbaası **Tel:** (0212) 629 01 65 (Eylül 2006)

Perinatoloji Dergisi

Cilt 14 / Sayı 3 / 2006

İçindekiler

Araştırma

Tek Umbilikal Arter Olgularının Değerlendirilmesi 117
Murat Muhcu, Ercüment Müngen, Özgür Dündar, Serkan Bodur, Vedat Atay, Yusuf Ziya Yergök

11-13^{+6} Gebelik Haftasındaki Fetüslerde Nazal Kemik Uzunluk Nomogramı 122
Derya Sivri, Cem Dane, Banu Dane, Ahmet Çetin, Murat Yayla

İkinci Trimester Genetik Amniyosentez Sonrası Gebelik Sonuçları: 1070 Olgunun Değerlendirmesi 129
Gökhan Yıldırım, Halil Aslan, Ahmet Gül, Kemal Güngördük, Fatma Nurgül Aktaş, Demet Çakmak, Yavuz Ceylan

Ağır Preeklamptik ve Sağlıklı Gebelerde İnsulin, İnsulin Benzeri Büyüme Faktörü-1 Düzeyleri ve İnsulin Direnç İndekslerinin Karşılaştırılması 135
Oluş Api, Ali Osman Koyuncuoğlu, Bülent Kars, Yasemin Karageyim Karşıdağ, Birol Cengizoğlu, Cem Turan, Orhan Ünal

Elektif Sezaryenlerde Genel ve Spinal Anestezinin Anne ve Yenidoğan Kortizol Düzeylerine Etkisi 141
Ahmet Kale, Ebru Kale, Mahmut Erdemoğlu, Nurten Akdeniz, Naime Canoruç, Murat Yayla

Olgu Sunumu

24 Haftalık Kısmen Rüptüre Rudimenter Horn Gebelik; Ultrasonografi ile Tanı: Olgu Sunumu 147
Mehmet Karaca, Ahmet Göçmen

Gebelik ve Metastatik Mide Kanseri: Olgu Sunumu 150
Murat Özdil, Kemal Özerkan, Şehsuvar Gökgöz, Sibel Aker, Gerçek Aydın

Fetal İntrahepatik Kalsifikasyon: Olgu Sunumu 154
Özgür Dündar, Ercüment Müngen, Levent Tütüncü, Murat Muhcu, Yusuf Ziya Yergök

Tek Umbilikal Arter Olgularının Değerlendirilmesi

Murat Muhcu, Ercüment Müngen, Özgür Dündar, Serkan Bodur, Vedat Atay, Yusuf Ziya Yergök

GATA Haydarpaşa Eğitim Hastenesi, Kadın Hastalıkları ve Doğum Kliniği, İstanbul

Özet

Amaç: Tek umbilikal arterli fetusların tanısı, eşlik eden anomaliler ve perinatal komplikasyonları tanımlamak.

Yöntem: Son 6 yıl içinde kliniğimizde saptanmış tek umbilikal arterli fetuslar ve yenidoğanlar retrospektif olarak tarandı. Vakalar demografik bulgular ve perinatal komplikasyonlar yönünden karşılaştırıldı. Araştırmadan elde edilen veriler, SPSS bilgisayar yazılım programı ile analiz edildi. Çalışmaya alınan hastaların demografik verilerini karşılaştırmada Mann-Whitney U testi kullanıldı, perinatal komplikasyonların karşılaştırılmasında Pearson chi-kare ve Fisher testi kullanıldı. P değeri 0.05'ten küçük bulunan sonuçlar anlamlı kabul edildi.

Bulgular: Yirmialtı tek umbilikal arterli fetus ve yenidoğan tespit ettik. İnsidansı 1000 doğumda 5.5 olarak bulduk. İki fetusda (%7.7) kromozomal anomali ve 6 (%23) fetusda yapısal anomali saptadık. Her iki grup fetal ağırlık açısından karşılaştırıldığında, tek umbilikal arter grubunda 3037.82 ± 503.69 gr, kontrol grubunda ise 3294 ± 609.35 gr olup, gruplar arasında istatistiksel olarak anlamlı bir fark vardı ($p<0.05$). Çoğul gebeliklerde tek umbilikal arter oranını daha yüksek olarak bulduk ($p < 0.05$). Kontrol grubu ile kıyaslandığında preterm doğum, IUGR, oligohidroamnios, fetal yapısal ve kromozamal anomali oranının tek umbilikal arteri olanlarda daha yüksek olduğunu bulduk ($p<0.05$).

Sonuç: Tek umblikal arterli olgular yapısal malformasyonlar ve kromozomal anomaliler yönünden dikkatlice araştırılmalı ve bu olgular erken doğum ve düşük doğum ağırlığı yönünden yakından izlenmelidir.

Anahtar Sözcükler: Tek umbilikal arter, prenatal tanı, ultrasonografi.

Evaluation of cases with single umbilical artery

Objective: To define the diagnosis of fetuses with single umblical artery and define the accompanying anomalies and associated perinatal complications.

Methods: The records of the fetuses and newborns with single umbilical artery diagnosed within the last six years in our clinic were investigated retrospectively. The cases were compared according to demographical data and perinatal complications. The data obtained from retrospective research were analysed with SPSS software.

Results: We detected 26 fetuses and newborns with single umblical artery and the incidence was found to be 5.5 in 1000 deliveries. Chromosomal and structural anomalies were detected in six and two of the fetuses, respectively. The fetal weights of single umblical artery and control group were 3037±82 gr and 3294 ± 609.35 gr, respectively. The comparison of fetal weights of both groups showed a statistically significant difference ($p<0.05$). Single umbilical artery rate was found to be significantly higher in multiple pregnancies than singletons. The rates of preterm delivery, intrauterine growth restriction, oligohydramnios, fetal structural and chromosomal anomalies were found to be statistically higher in cases with single umbilical artery than control group.

Conclusion: The cases with single umbilical artery must be evaluated carefully in terms of structural and chromosomal anomalies. Also, the risk of preterm delivery and low birth weight must be remembered.

Key words: Single umbilical artery, prenatal diagnosis, ultrasonography.

Yazışma adresi: Dr. Özgür Dündar, GATA Haydarpaşa E. H., Kadın Hastalıkları ve Doğum Kliniği, Tıbbiye Cad. 34668 Üsküdar-İstanbul
e-posta: ozgurdundar72@yahoo.com

Giriş

Normal umbilikal kord 2 arter, 1 ven ve Wharton jeli tarafından çevrelenerek oluşur. Umbilikal arterlerin görevi, fetal deoksijene kanı plasentaya doğru taşımaktır. Tek umbilikal arterin yokluğu en sık rastlanan umbilikal kord patolojisidir.[1] Bir çok çalışmada yapısal anomaliler, fetal ölüm, erken gebelik kaybı, gelişme kısıtlılığı ve kromozomal defekt ile tek umbilikal arter arasındaki birliktelik gösterilmiştir.[2-5]

Gelişen ultrasonografi cihazları sayesinde tek umbilikal arterin prenatal olarak taramasında belirgin ilerleme olmuştur. Rutin antenatal sonografi ile anomali taramasında standart olarak bakılması gerekliliği bildirilmiştir.[6] Umbilikal arterin tek olma insidansı %0.2-1.9 arasında farklılık göstermektedir.[6]

Sepulveda ve arkadaşları umbilikal ven/umbilikal arter çapları oranının 2/1 den az olmasını tek umbilikal arter için iyi bir gösterge olarak önerdi.[7] Ek olarak Persutte ve Leuke 20–36 gebelik haftasında transvers umbilikal arter çapının 4 mm'den fazla olmasının tek umbilikal arter taramasında önemli olduğunu vurguladılar.[8]

Çalışmamızda prenatal olarak saptanan tek umbilikal arter olgularını; fetal yapısal ve kromozomal anomaliler ile perinatal sonuçlar yönünden değerlendirdik.

Yöntem

Bu çalışmada Ocak 1999-Aralık 2005 yılları arasında Gülhane Askeri Tıp Akademisi Haydarpaşa Eğitim Hastanesi Kadın Hastalıkları ve Doğum Kliniğinde antenatal takip edilen ve doğum yapan 4952 gebe retrospektif olarak tarandı. Kayıtları tam olmayan 33 gebe çalışmadan çıkarıldı. Bu kayıtlardan tek umbilikal arteri olan gebelikler vaka grubu olarak alındı. Kontrol grubunda olarak kordon anomalisi olmayıp, doğum yapan gebelerin tümü çalışmaya alındı.

Hastaların demografik özellikleri, labaratuvar, ultrasonografik bulguları gebe takip kartlarından, doğum yapan gebelerin plasenta ve umbilikal kordonlarına ait bilgiler ise doğum dosyalarından elde edildi. Kayıtları bulunan tüm gebelerin antenatal fetal ölçümleri ve doğum sonrası ölçümleri değerlendirilmeye alındı.

Perinatal sonuçlar değerlendirilirken fetal yapısal ve kromozomal anomalisi, maternal sistemik hastalığı ve AFP yüksekliği olan gebelikler kontrol grubu dışında tutuldu (n =245).

a. Antenatal fetal ölçümleri %5'in altında olan fetuslar ya da termde 2500 gr altında doğan yenidoğanlar intrauterin gelişim kısıtlılığı (IUGR) olarak değerlendirildi.
b. Amniyotik mayi indeksi 5 cm'nin altında veya maksimal vertikal cep ölçümü 2 cm'nin altında olan gebelikler oligohidroamnios olarak kabul edildi.
c. Kayıtlarda 37. gebelik haftasından önce sonlanan gebelikler preterm doğum olarak kabul edildi.

Kliniğimizde takip edilen ve doğum yapan gebelerin intrauterin taraması standart olarak transabdominal 3-5 MHz konveks prob ile yapıldı (Toshiba Powervision 6000, SSA-370A, Tokyo, Japonya). Ayrıca ikinci trimester anomali taraması (genetik sonografi) yapılan tüm gebelerde gri skala ultrasonografi yetersizliğinde veya umbilikal kordu net olarak değerlendirilemeyen gebelerde (oligohidramnios veya maternal obezite nedeniyle) color doppler ultrasonografi ile fetal mesane oblik transvers kesitte bulundu ve yanında bilateral umbilikal arter gözlendi.

Araştırmadan elde edilen veriler, SPSS bilgisayar yazılım programı (version 11.0 for windows; SPSS INC., Chicago IL) ile analiz edildi. Çalışmaya alınan hastaların demogrofik verilerini karşılaştırmada Mann-Whitney U testi kullanıldı, perinatal komplikasyonların karşılaştırılmasında Pearson chi-kare ve Fisher testi kullanıldı. P değeri 0.05'ten küçük bulunan sonuçlar anlamlı kabul edildi.

Bulgular

Ocak 1999-Aralık 2005 yılları arasında kayıtları tam olan 4707 gebeden 26 tanesinde tek umbilikal arterli fetus veya yenidoğan tespit ettik. Bu gebeler vaka grubu olarak seçildi. Tek umbilikal arter insidansını 1000 doğumda 5.5 olarak bulduk. Kontrol grubundaki gebelerin ortalama anne yaşı 27.6 ± 4.5 (17-43), tek umbilikal arter vakalarının ise 28.0 ± 4.8 (20-39) idi. İki grup arasında maternal yaş, pa-

rite, gravida açısından anlamlı farklılık saptanmadı ($p > 0.05$). Her iki grup fetal ağırlık açısından karşılaştırıldığında, tek umbilikal arter grubunda 3037.82 ± 503.69 gr, kontrol grubunda ise 3294 ± 609.35 gr olup, gruplar arasında istatistiksel olarak anlamlı bir fark vardı ($p<0.05$). Hasta demografik özellikleri Tablo 1'de gösterilmiştir.

Çoğul gebeliklerde tek umbilikal arter oranını daha yüksek olarak bulduk ($p<0.05$). Kontrol grubu ile kıyaslandığında preterm doğum, IUGR, oligohidroamnios, fetal yapısal ve kromozomal anomali oranının tek umbilikal arteri olanlarda daha yüksek olduğunu bulduk ($p<0.05$). Hasta perinatal sonuçları Tablo 2'de gösterilmiştir.

İntrauterin olarak tek umbilikal arter tanısı ortalama 24.4 ± 4.2 (12-41) gebelik haftasında konuldu. Bu vakaların 23'ünü antenatal takipler sırasında yapılan obstetrik sonografi ile tespit ettik (%88.5). Obstetrik sonografi yapıldığı halde 3 vaka antenatal olarak tespit edilemedi (%11.5). Antenatal sonografi ile tek umbilikal arter tespit ettiğimiz vakaların tümünde, postnatal tek umbilikal arter mevcuttu.

Tek umblikal arteri olan 26 yenidoğanın 12'si (%46) kız ve 14'ü (%54) erkek idi. Yirmiüç vakada tekil gebelik 3 vakada ikiz gebelik tespit edildi. Antenatal olarak tespit ettiğimiz vakaların 17'sini 20. gebelik haftasından önce tespit ettik (%73.9).

Toplam 9 fetusa kromozomal analiz yapıldı (%34.6) Bunlardan 6 fetusta (%23) ek yapısal anomali mevcuttu. Diğer 3 fetusa ise maternal yaş nedeniyle kromozomal analiz yapıldı. İki fetusa kromozomal anomali tanısı konuldu (%7.6). Bu kromozomal anomalilerin her ikiside trizomi 18 olarak bulundu. Yapısal ve kromozomal anomaliler Tablo 3 ve 4'de gösterilmiştir.

Tablo 1. Demografik özellikler.

	Tek umbilikal arter (n = 26) (%)	Kontrol (n = 4952) (%)	p
Maternal yaş (yıl)	27.6 ± 4.5	28.0 ± 4.8	Anlamlı değil
Gravida	1.65 ± 0.83	1.58 ± 0.81	Anlamlı değil
Doğum Ağırlığı (gr)	3037.82 ±503.69	3294.45 ± 609.35	0,04
Nulliparite	15 (%56.7)	2926 (%59)	Anlamlı değil
Çoğul gebelik	4 (%15.4)	168 (%3.4)	0.012
Kromozomal anomali	2 (%7.7)	8 (%0.2)	0.001
Konjenital anomali	6 (%23)	97 (%1,69)	0.001
Doğum kilosu	3545.5±476.4	3532.4±402.7	p>0.05

Not: Değerler ortalama (yüzde) ve ±standart sapma olarak verilmiştir.

Tablo 2. Perinatal sonuçlar.

	Tek umbilikal arter (n = 26) (%)	Kontrol (n = 4707) (%)	p
Preterm doğum	6 (%23)	398 (%8.4)	0.008
Sezaryen	11 (%42.3)	1794 (%41.9)	Anlamlı değil
IUGR	4 (%15.4)	244 (%5.1)	0.04
Oligohidroamnios	6 (%23)	269 (%5.7)	0.001
Apgar 1. dakika	8,09 ± 0.57	8,11 ± 0.81	Anlamlı değil
Apgar 5. dakika	9,52 ± 0.61	9,59 ± 0.62	Anlamlı değil

Not: Değerler ortalama (yüzde) ve ±standart sapma olarak verilmiştir.

Tablo 3. Tek umbilikal arterli olgularda tespit edilen konjenital ve kromozomal anomaliler.

1. Büyük arter transpozisyonu, VSD, Trizomi 18
2. Koroid pleksus kisti, talipes, Trizomi 18 (Anormal triple test).
3. Fallot tetralojisi
4. Sağ ventriküler hipoplazi
5. Hipospadisyas
6. Hipoplastik sol kalp

Tablo 4. Kontrol grubumuzda tespit edilen fetal anomaliler.

Santral sinir sistemi anomalileri		Kalp anomalisi	
Menigomyolesel ve ventrikülomegali	10	Ventrikül hipoplazisi	3
Anensefali	14	A-V kanal defekti	3
Holoprosensefali	3	VSD	5
Ensefalosel	2	Fallot tetralojisi	2
Corpus callosum agenezisi	1	Büyük arter transpozisyonu	3
Dandy Walker sendromu	3		
Mikrosefali	2	**Diğerleri**	
Genito üriner sistem		İmmun - Non immun hidrops	7
İnfantil polikistik böbrek	4	Omfalosel	5
Posterior üretral valv	3	Sakro koksigeal teratom	1
Fetal hidronefroz	13	Pierre Robin sendromu	1
Potter sendromu	1	Fetal ovaryan kist	2
Kas iskelet sistemi		Yarık damak dudak	4
Artrogriposiz multipleks	1		
Talipes	4		**Toplam (97)**

Tartışma

Umbilikal kord 2 arter, bir venden oluşur. Fakat bazı vakalarda primer agenezi veya tek arterin atrofisine bağlı olarak tek umbilikal arter gelişmez.[9] Sol umbilikal arterin olmaması sağdan daha sık olarak gözükür.[10] Uzun yıllardır tek umbilikal arter yokluğunun doğumda umbilikal kord muayenesi ile tanısı konulmaktaydı fakat son yıllarda modern ultrasonografi cihazlarının yardımı ile prenatal tek umbilikal arter tanısının saptanması 12'inci gestasyonel haftalara kadar inmiştir.[10]

İlk trimesterde tek umbilikal arter tespit edilen fetuslarda kromozomal anomali insidansı, doğumda tek umblikal arter saptanan fetuslardaki kromozomal anomali insidansından daha yüksek olarak bildirilmiştir.[11]

Gri skala ultrasonografi ile umbilikal ven, umbilikal arter çaplar oranının 2/1 den az olması tek umbilikal arter için iyi bir göstergedir.[7] Ayrıca transvers umbilikal arter çapının 20- 36'ıncı gebelik haftasında 4 mm'den fazla olması da tek umbilikal arter taramasında önemlidir fakat son yıllarda Doppler ultrasonografinin yaygınlaşması ve fetal mesanenin oblik transvers kesitte bulunarak yanında bilateral umbilikal arter gözlenmesi erken tanıyı sağlar.[8,11]

İkinci trimesterde tek umbilikal arter tanısı; eşlik eden anomalilerin ve kromozomal anomalilerin taranması için iyi bir göstergedir. Bu amaçla fetal tek umbilikal arter saptanan olgular prenatal ultrasonografide deneyimli uzmanlar tarafından detaylı fetal anatomik inceleme ve fetal ekokardiografi ile değerlendirilmelidir. Tüm bu araştırmalar sonucunda izole olduğu kabul edilen olgularda kromozomal tanı (karyotip tayini) amaçlı invaziv girişim endike değildir. Beraberinde eşlik eden anomaliler mevcutsa fetal karyotipleme yapılmalıdır.[11] Tek umbilikal arter saptanması trizomi 21 riskini artırmaz fakat trizomi 18 ihtimalini 7 kat yükseltir. Trizomi 18 erken haftalarda birçok ultrasonografik bulgu ile karşımıza çıkar.[12] Bizim çalışmamızda da 2 vakada trizomi 18 tespit edildi. Tek umbilikal arter olgularında ailesel yatkınlık bildirilmemektedir.[13]

İzole bulduğumuz 3 ikiz gebelikte eşlik eden başka bir anomali yoktu, bu daha önce literatürlerde yayınlandığı gibi yüksek oranda idi.[14] Çalışmada 2 vakada trizomi 18 bulunması ve konjenital anomali oranının %23 olması literatür oranları ile benzerdir.[12,13,15]

Duerbeck ve arkadaşları tek umbilikal arteri olan fetusların S/D oranının anormal saptanmasını kontrol grubuna göre on kez daha yüksek bulmuştur.[16]

Tek umbilikal arter tanısı birçok faktörle iç içedir. Bunlar; anne karın duvarı kalınlığı, alt abdomende skar bulunması, gestasyonel hafta, fetal pozisyon, amniyotik mayi miktarı, umbilikal kordun uzunluğu, kıvrımlı olması, tarayanın tecrübesi, cihazın kalitesi ile ilişkilidir. Plasentaya yakın olan bölgelerde umbilikal arterin füzyonu nedeniyle de tek umbilikal arter tanısı zor konulmaktadır.[17]

Bizim çalışmamızda gestasyonel haftaya göre tarama planlanmadı, her hangi bir gestasyonel haftada tek umbilikal arter tespit edilen vakalar çalışmaya alındı. Vakaların 23'ü (%88.5) antenatal olarak tespit edildi. Üç vaka (%11.5) obstetrik sonografi yapıldığı halde antenatal olarak tespit edilemedi. Bu vakaları doğum esnasında yapılan plasenta ve eklerinin muayenesinde tespit ettik. Antenatal olarak tespit ettiğimiz 23 vakadan 17'sini 20. gebelik haftasından önce tespit ettik (%73.9).

İzole tek umbilikal arteri olan gebelerde eşlik eden yapısal anomali ya da risk faktörü yoksa kromozomal analize gerek yoktur.[10]

Antenatal olarak tespit edemediğimiz vakalar teknik zorluklar veya eğitim yetersizliğinden kaynaklandığı gibi, tarama yapan kişinin umbilikal kord damarlarına yeterince ilgi göstermemesinden dolayı da olabilir. Ultrasonografi esnasında major anomali tesbit edilmediğinde umblikal korda ilgi gösterilmediği için ve major anomali tesbit edilen, bu nedenle ultrasonografi için daha uzun süre ayrılan olgularda umblikal arter patolojileri daha sık olarak tanı almaktadır.

Yapısal anomali olmasa da tek umbilikal arterli fetusların perinatal sonuçları normal umbilikal kordlu fetuslara göre daha kötüdür. Bunun sebebi tam olarak anlaşılamamıştır.[1] Ayrıca diğer fetal anomaliler ile birlikteliği tam olarak aydınlatılamamıştır.

Tek umbilikal arter varlığında; erken doğum, düşük doğum ağırlığı, sezaryen oranı, konjenital anomali oranı, perinatal mortalite artmaktadır.[2,5] Bizim çalışmamızda da kontrol grubu ile kıyaslandığında preterm doğum, IUGR, oligohidramnios, fetal yapısal ve kromozomal anomali oranının tek umbilikal arteri olanlarda daha yüksek olarak bulunması, perinatal sonuçların daha kötü olduğunu göstermektedir ($p<0.05$).

Sonuç

Tek umbilikal arter tespit edilen olgular kromozomal ve konjenital anomali açısından incelenmelidir. İzole tek umblikal arter tanısı konan gebeler yüksek riskli gebe olarak izlenmelidir. Bu gebelerde erken doğum, düşük doğum ağırlığı ve intra uterin gelişme kısıtlanması gelişebileceği düşünülerek erken tanı konulabilmesi amacıyla üçüncü trimesterde de yakından takip edilmelidirler.

Kaynaklar

1. Gornall A S, Kurinczuk J J, Konje J C. Antenatal detection of a single umbilical artery: does it matter? *Prenat Diagn* 2003; 23: 117-23.
2. Benirschke K, Bourne GL. The incidence and prognostic implication of congenital absence of one umbilical artery. *Am J Obstet Gynecol* 1960;79: 251-4.
3. Saller DN, Keene CL, Sun CC, et al. The association of single umbilical artery with cytogenetically abnormal pregnancies. *Am J Obstet Gynecol* 1990; 163: 922.
4. Froehlich LA, Fukikura T. Significance of a single umbilical artery. Report from the collaborative study of cerebral palsy. *Am J Obstet Gynecol* 1966; 94: 274-9.
5. Leung AKC, Robson WLM. Single umbilical artery. A report of 159 cases. *Am J Dis Child* 1989;143: 108-11.
6. Heifetz SA. Single umbilical artery. A statistical analysis of 237 autopsy cases and review of the literature. *Perspectives in Pediatric Pathology* 1984; 8: 345.
7. Sepulveda WH. Antenatal sonographic detection of single umbilical artery. *J Perinat Med* 1991; 19: 391.
8. Persutte WH, Leuke RR. Transverse umbilical arterial diameter: technique for the prenatal diagnosis of single umbilical artery. *J Ultrasound Med* 1994; 13: 763.
9. Monie IW. Genesis of single umbilical artery. *Am J Obstet Gynecol* 1970; 108: 400-5.
10. Geipel A, Germer U, Welp T, Schwinger E, Gembruch U. Prenatal diagnosis of a single umbilical artery: determination of the absent side, associated anomalies, Doppler findings and perinatal outcome. *Ultrasound Obstet Gynecol* 2000; 15: 114-7.
11. Khong TY, George K. Chromosomal abnormalities associated with a single umbilical artery. *Prenat Diagn* 1992; 12: 965.
12. Rembouskos G, Cicero S, Longo D, Sacchini C, Nicolaides KH. Single umbilical artery at 11–14 weeks' gestation: relation to chromosomal defects. *Ultrasound Obstet Gynecol* 2003; 22: 567-70.
13. Nyberg DA, Mahony BS, Luthy D, Kapur R. Single umbilical artery—prenatal detection of concurrent anomalies. *J Ultrasound Med* 1991; 10:247.
14. Abuhamad AZ, Shaffer W, Mari G, et al. Single umbilical artery: does it matter which artery is missing? *Am J Obstet Gynecol* 1995; 173: 728.
15. Byrne J, Blanc WA. Malformations and chromosome anomalies in spontaneously aborted fetuses with single umbilical artery. *Am J Obstet Gynecol* 1985; 151: 340.
16. Duerbeck NB, Pietrantoni M, Reed KL, et al. Doppler flow velocities in single umbilical arteries. *Am J Obstet Gynecol* 1991; 165: 1120.
17. Szpakowski M. Morphology of arterial anastomoses in the human placenta. *Folia Morphol* 1974; 33: 53-60.

11-13^{+6} Gebelik Haftasındaki Fetüslerde Nazal Kemik Uzunluk Nomogramı

Derya Sivri, Cem Dane, Banu Dane, Ahmet Çetin, Murat Yayla

Haseki Eğitim ve Araştırma Hastanesi, Kadın Hastalıkları ve Doğum Kliniği, Istanbul

Özet

Amaç: Prognozu bilinen gebeliklerde 11-13$^{+6.}$ gebelik haftalarında fetüsün nazal kemik nomogramının elde edilmesi.

Yöntem: Bu prospektif çalışmada 11-13$^{+6.}$ gebelik haftasında kromozomal ve yapısal olarak normal 394 fetusa ait nazal kemik ölçümü transvaginal ultrasonografi ile yapıldı. Ayrıca fetusun baş popo uzunluğu (CRL), bipariyetal çapı (BPD), baş çevresi (HC), karın çevresi (AC), femur uzunluğu (FL) ölçümleri yapıldı. Fetusa ait nazal kemik uzunluğu ile diğer biyometrik parametreler arasında regresyon analizi yapılarak regresyon katsayıları hesaplandı ve regresyon denklemleri yapıldı. CRL 45-54, 55-64, 65-74, 75-84 mm iken nazal kemik ortalama ve standart sapmaları hesaplandı.

Bulgular: Fetusun nazal kemik uzunluğu ile diğer biyometrik parametreleri arasında lineer tipte ilişki olduğu gözlendi. Nazal kemik ile CRL (y=0.7561+0.0197xCRL, R= 0.489, p<0.001), BPD (y=0.7843+0.0566xBPD, R= 0.4701, p<0.001), HC (y=0.5973+0.0177xHC, R= 0.5141, p<0.001), AC (y=0.6802+0.0214xAC, R= 0.4919, p<0.001) ve FL (y=1.4028+0.0758xFL, R=0.4763, p<0.001) arasında anlamlı korelasyon saptandı. CRL 45-54 mm iken nazal kemik ortalama ve standart sapması: 1.75±0.30, CRL 55-64 mm iken nazal kemik ortalama ve standart sapması: 1.94 ±0.29, CRL 65-74 mm iken nazal kemik ortalama ve standart sapması: 2.11± 0.35, CRL 75-84 mm iken nazal kemik ortalama ve standart sapması: 2.27±0.29 olarak bulundu.

Sonuç: Gebeliğin 110-13$^{+6.}$ haftalarında fetal nazal kemik uzunluğu fetusun biyometrik parametreleri ve gebelik haftası ile birlikte lineer olarak artış göstermektedir. Kendi populasyonumuzda, düşük risk grubundan elde edilen nazal kemik nomogramı, trizomi 21 ve diğer kromozomal anomalilerin erken tanısı için sunulmuştur.

Anahtar Sözcükler: Nazal kemik, 11-13^{+6} hafta, transvajinal ultrasonografi, nomogram.

Nomogram of fetal nasal bone lenght at 11-13^{+6} gestational weeks

Objective: To obtain nomogram of fetal nasal bone length at 11-13$^{+6.}$ weeks gestation with known prognosis pregnancies.

Methods: Nasal bone length of 394 choromosomal and structural normal fetuses at 11-13$^{+6.}$ weeks gestation were measured by transvaginal ultrasonography, prospectively. Crown-rump length (CRL), biparietal diameter (BPD), head circumference (HC), abdominal circumference (AC), femur leight (FL) were obtained in the meanwhile. The correlation between nasal bone and other biometric parameters was assessed by regression analysis and average ± SD of nasal bone lengths were measured at CRL 45-54, 55-64, 65-74, 75-84 mm.

Results: A linear growth pattern was observed between nasal bone and fetal biometric parameters. The significant correlation were found between the nasal bone and biparietal diameter (BPD) (y=0.7843+0.0566xBPD, R= 0.4701, p<0.001), head circumference (HC) (y=0.5973+0.0177xHC, r= 0.5141, p<0.001), femoral bone length (FBL) (y=1.4028+0.0758xFL, r=0.4763, p<0.001), abdominal circumference (AC) (y=0.6802+0.0214xAC, r= 0.4919, p<0.001) and crown-rump length (CRL) (y=0.7561+0.0197xCRL, r= 0.489, p<0.001). Nasal bone length increased significantly with CRL from respective means of 1.75±0.30, 1.94 ±0.29, 2.11± 0.35 and 2.27±0.29 mm at 45-54, 55-64, 65-74 and 75-85 mm.

Conclusion: Measurement of the nasal bone length at 11-13$^{+6.}$ weeks gestation shows a linear growth pattern according to other biometric parameters of fetuses. Nomogram of nasal bone length was performed for early detection of trisomy 21 and other chromosomal abnormalities at low risk population.

Key words: Nasal bone, 11-13$^{+6.}$ weeks, transvaginal ultrasonography, nomogram.

Yazışma adresi: Dr. Cem Dane, Haseki Eğitim ve Araştırma Hastanesi, Kadın Hastalıkları ve Doğum Kliniği, İstanbul
e-posta: cemdane@yahoo.com

Giriş

Gebeliğin 9-24 haftaları arasında radyografik ve histolojik olarak yapılan araştırmada ilk kemikleşme noktaları CRL 42 mm iken görüldüğü belirlenmiştir.[1] Vomer kemikleri fonksiyonel matriksten gelişerek, önceleri U şeklinde görülürken, daha sonra gebelik ilerledikçe birleşmekte ve V şekline dönüşmektedir. 11-13$^{+6.}$ haftalarda nazal kemik yokluğu ya da hipoplazisi; trizomi 21 ve diğer trizomiler için riski artmış fetüsleri yüksek etkinlik ile tanır. İlk olarak 2001 yılında trizomi 21'li fetüslerin %60-70'inde nazal kemiğin 11-13$^{+6.}$ haftalardaki ultrasonografi muayenesinde görülmediği bildirilmiştir.[2] Hipoplazik nazal kemiklerin saptanması için normal uzunluklarının bilinmesi gerekir. Bu çalışmada normal olarak devam etmiş ve sonuçlanmış gebeliklerde fetüs nazal kemik uzunluğunun gebelik haftasına ve standart kemik ölçümlerine göre transvajinal ultrasonografi ile değerlendirilmesi ve 11-13$^{+6.}$ gebelik haftaları için büyüme nomogramının elde edilmesi amaçlanmıştır.

Yöntem

Bu çalışma prospektif şekilde düzenlenmiş olup, 26 Ekim 2004 - 29 Ekim 2005 tarihleri arasında, Eğitim ve Araştırma Hastanesi Kadın Hastalıkları ve Doğum Kliniği'ne başvuran 403 gebede yapıldı. Çalışmaya CRL ölçümü 45-84 mm arasında olan 403 fetüs dahil edildi. Her hasta 11-14. hafta tarama sertifikası almış aynı Kadın Hastalıkları ve Doğum uzmanı tarafından Logic 400 Pro series (General Electric, A.B.D.) ultrasonografi cihazında, 7 mmHz vaginal transdüser ile muayene edildi. Fetüsün biyometrik değerlendirilmesi; CRL, BPD, HC, AC, FL ölçümleri ile yapıldı. Burun kemikleri, fetüsün yüz profilinde çene ve dudakların görüntülendiği orta hat ve sagital planda, maksilla ve frontal kemiğin sınırladığı alan içinde yaklaşık 45 derece açı ile, düşük parlaklık ayarında görüntülendi. Ultrasonografi ayarları her kalibrasyon hareketinde ölçüm 0.1 mm olacak şekilde ayarlandı. Ultrasonografi aletinin ayarı sayesinde geriye dönüş yapılarak uygun ölçüm için gerekli görüntü sağlandı. Ultrasonografi probu, fetüsün nötral pozisyonundayken burun kemiği ile paralel konumda üç farklı hiperekojen çizgi izlendi. Ultrasonografi ayarları kemik kenarlarının görüntüsünü minimal dağıtacak şekilde ayarlandı. Kemiğin üst sınırı frontal kemikten bariz bir şekilde ayrı olarak görülebildi. Üstteki çizgi deri, alttaki daha hiperekojen çizgi kemik, burnun ucundaki çizgi ise derinin devamı olarak izlendi (Resim 1). Nazal kemiğin burnun ekojenik deri çizgisi ile karışmamasına özellikle önem verildi. Nazal kemik iki kez ölçüldü ve ayrı ayrı kaydedildi. Veriler bilgisayarda toplandı. S.P.S.S. 11.5 programı istatistiksel analiz için kullanıldı. Veriler Pearson korelasyon testi ile analiz edilerek r katsayıları hesaplandı. Nazal kemik ile diğer biometrik parametreler arasında lineer regresyon analizi yapıldı. P değerinin 0.05'ten küçük olması istatistiksel anlamlılık sınırı olarak alındı. CRL 45-54, 55-64, 65-74, 75-84 mm iken nazal kemik ortalama ve standart sapmaları hesaplandı.

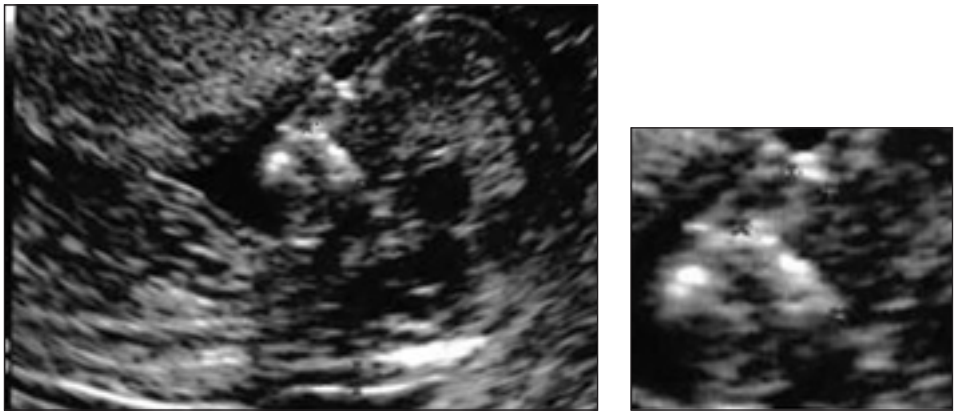

Resim 1. Nazal kemik ölçümü.

Bulgular

Çalışma süresince araştırma kriterlerine uyan 394 gebe tespit edildi. Ortalama gebelik haftası: 12.40 ± 1.06 bulundu. Anne yaş ortalaması 27.58 ± 5.69 olup yaş aralığı 17 ile 44 arasında değişmekteydi. Dört yüz üç fetüsün 3'ü trizomi 21, 1'i trizomi 18, 1'i 12. haftada abortus, 1'i kifoskolyoz, 1'i asimetrik inrauterin büyüme kısıtlaması nedeniyle 26. haftada erken doğum nedeniyle ölüm, 1'i karyotip olarak normal ancak fetal anomali nedeniyle, 1'i anensefali nedeniyle tıbbi tahliye yapılan olgulardı ve bu 9 olgu nomogram oluşturulurken çalışmaya dahil edilmedi. Kromozomal ve yapısal olarak normal 394 fetüsün 21'inde (%5.3) gerekli pozisyon sağlanamadığı için ölçüm yapılamadı. CRL' ye göre burun kemik ölçümleri Tablo 1'de gösterilmiştir. Normal olguların nazal kemik uzunluğu CRL artışı ile birlikte lineer olarak arttı; nazal kemik uzunluğu ile CRL arasında anlamlı korelasyon saptandı. Nazal kemik ile CRL arasındaki ilişkinin regresyon analizi yapıldığında regresyon denklemi: y=0.7561 + 0.0197 x CRL, r= 0.489, p<0.001, (Grafik 1) olarak bulundu. Ayrıca nazal kemik uzunluğu ile BPD, FL, AC ve HC arasında istatistiksel olarak anlamlı korelasyon saptandı. Nazal kemik ile BPD arasındaki ilişkinin regresyon analizi yapıldığında bulunan regresyon denklemi: y=0.7843 + 0.0566 x BPD, r= 0.4701, p<0.001 (Grafik 2), nazal

Tablo 1. Normal olgularda CRL'ye göre nazal kemik uzunluğu.

CRL mm	n: 394	Ölçülebilen n: 373	Anne yaş ortalaması	Nazal kemik mm	
				Ortalama ± SS	Değişim Aralığı
45-54	55	50	28.20±5.56	1.75±0.30	1.0-2.6
55-64	137	130	27.47±5.65	1.94 ±0.29	1.2-2.8
65-74	137	132	27.71±5.53	2.11± 0.35	1.5-3.1
75-84	65	61	26.18±5.37	2.27±0.29	1.7-3.0

SS: Standart sapma

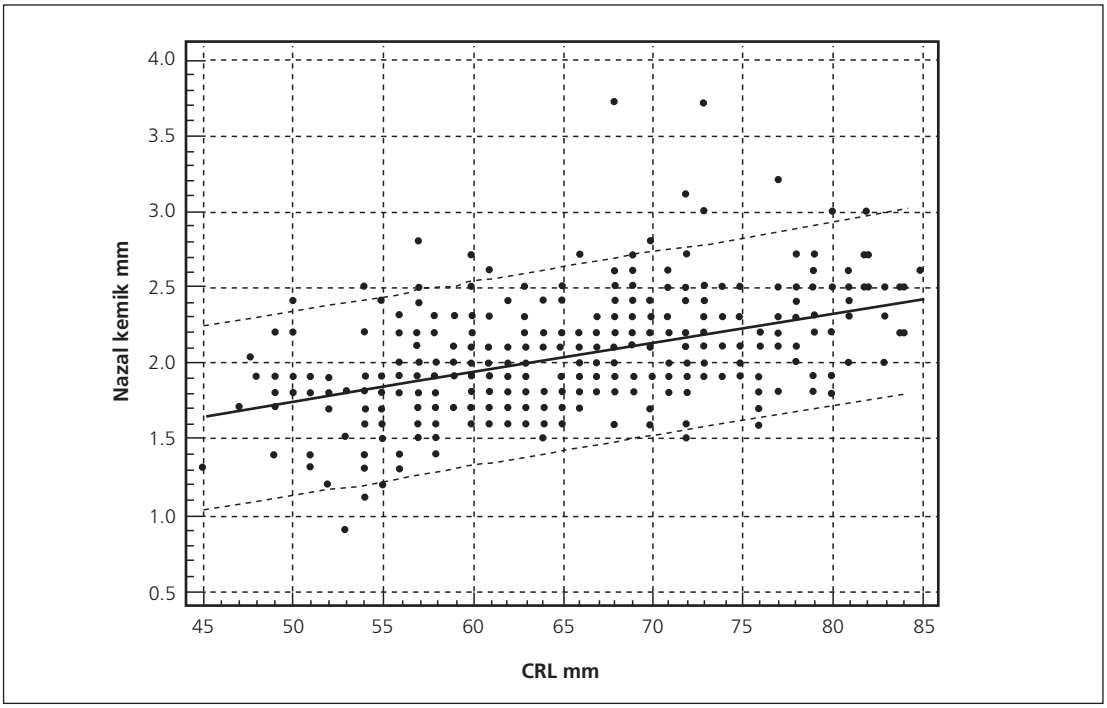

Grafik 1. CRL'ye göre nazal kemik uzunluğu değişimi.

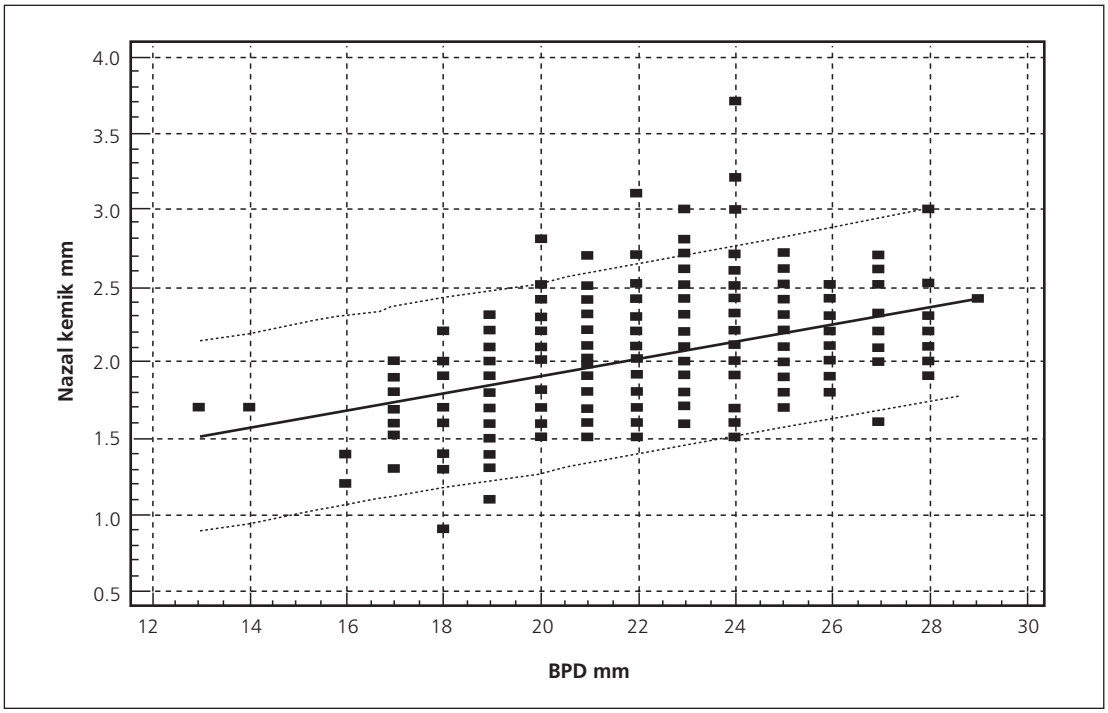

Grafik 2. BPD'ye göre nazal kemik uzunluğu değişimi.

kemik ile HC arasındaki ilişkinin regresyon analizi yapıldığında bulunan regresyon denklemi: y=0.5973 + 0.0177 x HC, r= 0.5141, p<0.001 (Grafik 3), nazal kemik ile AC arasındaki ilişkinin regresyon analizi yapıldığında bulunan regresyon denklemi: y=0.6802 + 0.0214 x AC, r= 0.4919,

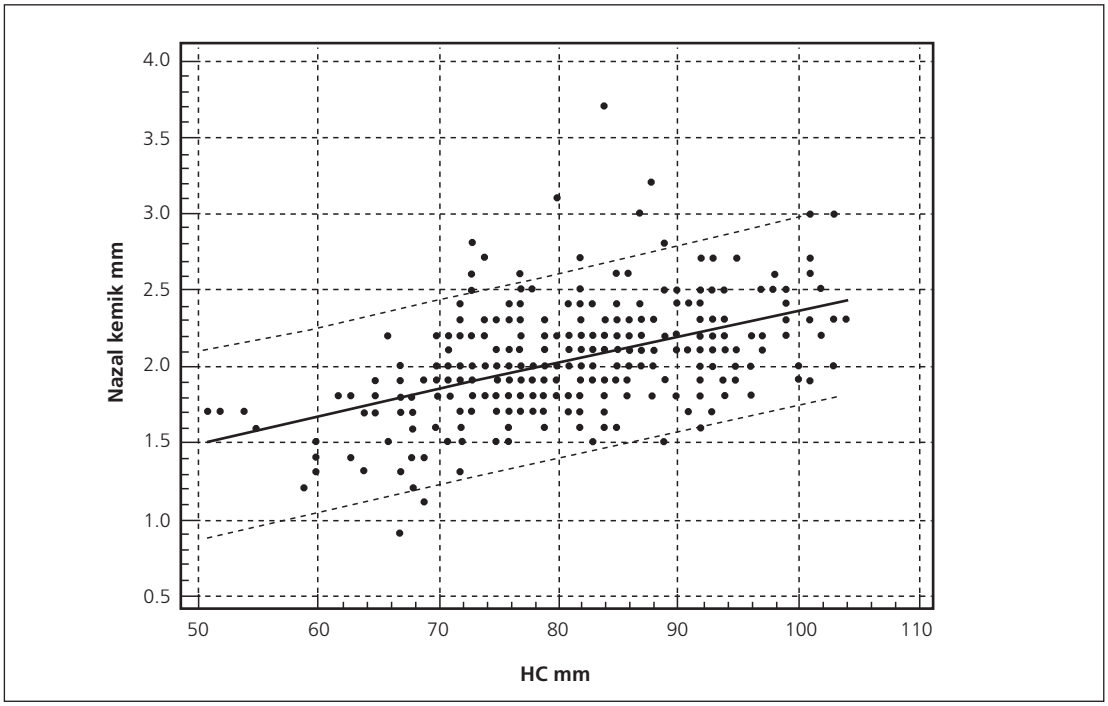

Grafik 3. HC'ye göre nazal kemik uzunluğu değişimi.

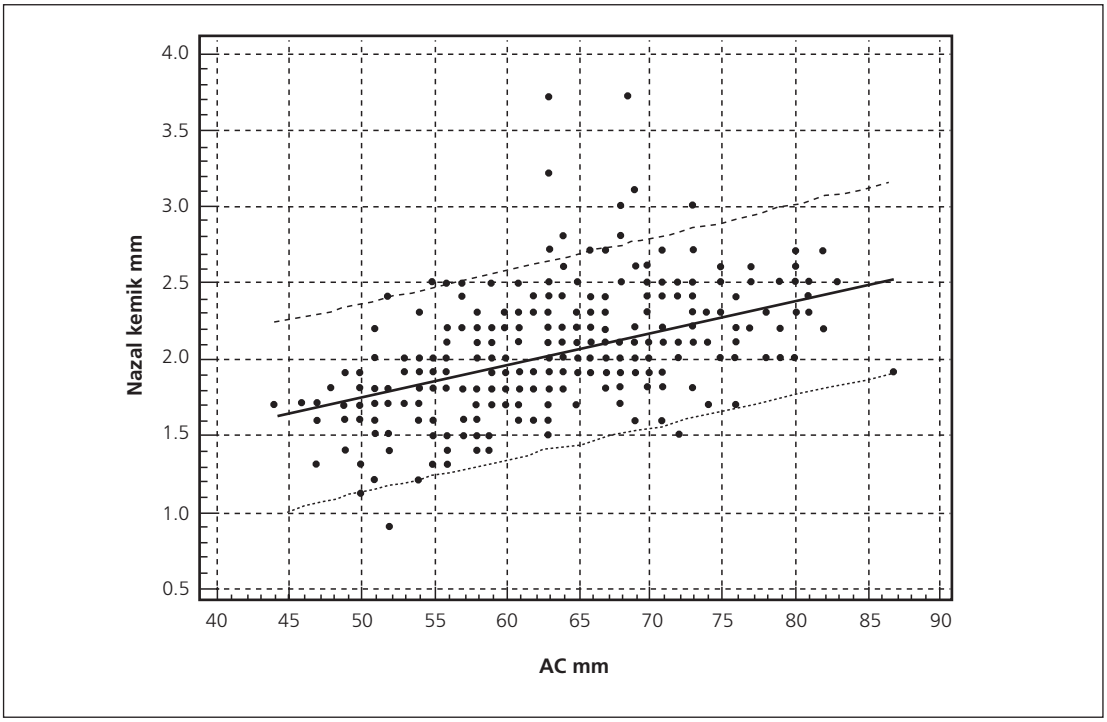

Grafik 4. AC'ye göre nazal kemik uzunluğu değişimi.

p<0.001 (Grafik 4), nazal kemik ile FL arasındaki ilişkinin regresyon analizi yapıldığında bulunan regresyon denklemi: y=1.4028 + 0.0758 x FL, r=0.4763, p<0.001 (Grafik 5) olarak saptandı.

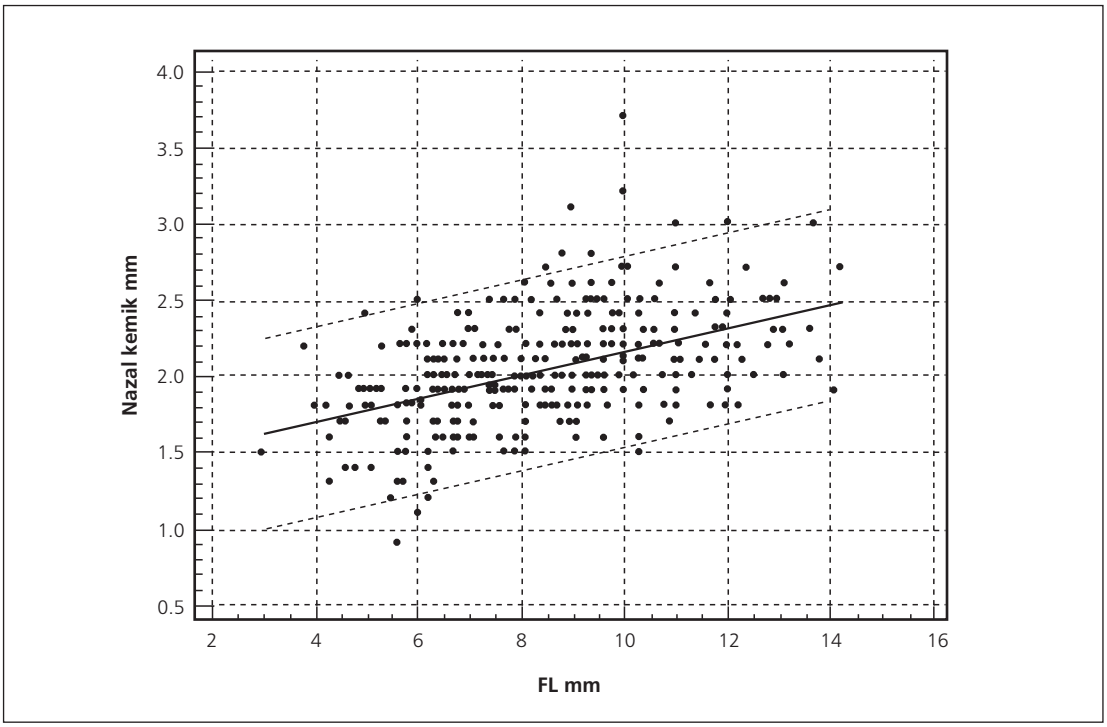

Grafik 5. FL'ye göre nazal kemik uzunluğu değişimi.

Tartışma

Trizomili fetüslerda burun kemiklerindeki kemikleşme gecikmektedir.[3,4] Güncel çalışmalar Down sendromu ve diğer kromozom anomalilerinin gebeliğin ilk trimesterinde taranması gerekliliğini savunmakta ve bu yönde çeşitli çalışmalar yapılmaktadır.[5] Burun kemiği hipoplazisinin tanınması için öncelikle ultrasonografinin zamanında ve iyi kullanımı, çalışılan topluluğun özelliklerinin ve evrensel normallerden sapma olup olmadığının bilinmesi gerekmektedir. Bu nedenle yapılacak incelemelerden önce o konuda temel eğitimin alınması, normal gruplarda gerekli ölçümlerin yapılması, bunların geriye dönük değerlendirilmesi ve sürekli olarak denetlenmesi esastır.[6] Bu noktadan hareket ederek hastanemizde yapılan 11-13$^{+6.}$ hafta taraması sırasında kendi topluluğumuza ait verilerin ve nomogramların oluşturulması amacı ile mevcut çalışma planlanmış ve bir yıl boyunca sürdürülmüştür. Son yıllarda dünya literatüründe ele alınan 11-13$^{+6.}$ haftalarda nazal kemik ölçümleri ile kendi toplumumuza ait verilerle nomogram oluşturulmuştur. Literatürde eğitimli ultrasonografistlerle başarılı ölçüm yapma oranı nazal kemik için %90-99 arasında olup bizim çalışmamızda da %94 olarak literatürle benzer bulunmuştur.[3,4] Abortus sonrası yapılan incelemelerin içinde burun kemiklerinin görülebildiği en erken fetüs büyüklük ölçümü CRL 42 mm olarak bildirilmiştir.[1] Bu kemiklerin gebeliğin 10. haftasında, 0.8 mm.den itibaren ölçülebilecekleri ileri sürülmüştür.[7] Çalışmamızda en düşük ölçüm değerimiz gebeliğin 11. haftasında 1.0 mm idi. Bizim çalışmamızda 11-13$^{+6.}$ haftalarda nazal kemik uzunluk ortalaması, Sonek ve arkadaşları ile Orlandi ve arkadaşlarının bildirdiğinden daha düşüktü.[4,8] Cicero ve arkadaşları ile Cusick ve arkadaşlarının çalışması ile karşılaştırıldığında ortalama nazal kemik uzunluğu benzer olarak saptandı.[9,10] Farklı ölçümlerin muhtemel açıklaması teknik farklılıklar nedeni ile olabilir. Tecrübeli ellerde dahi 11-13$^{+6.}$ haftalarda nazal kemik değerlendirilmesi oldukça zordur. Ek olarak az deneyimli ultrasonografistlerce fetüs burnunun üzerindeki derinin nazal kemik ile karıştırılması nadir değildir, yeterli eğitim ve deneyim gerektirir. Burun kemiği gebeliğin 10. haftasından sonra ultrasonografi ile görüntülenebilen ve aslında iki ayrı kemikten oluşan bir yapıdır.[11] Uygun planda incelenmez ise normalden daha kısa veya uzun ölçümleri alınabilir hatta mevcut olmadığı zannedilebilir.[12-14] Cihaz kalitesi, uygulayıcının tecrübesi, oligohidramniyos, obezite, fetüs pozisyonu ve gebelik haftası da değerlendirme başarısını etkileyebilir.[15] Azalmış ultrasonografi çözünürlüğü dağılımı arttırır ve ölçüm daha büyük olur. Çalışmamızın transvajinal olarak yapılması büyük oranda kemik dağılımını önleyerek daha net bir görüntü elde etmemizi ve daha doğru bir ölçüm yapmamızı sağladı.

Sonuç

11-13$^{+6.}$ haftalarda nazal kemik yokluğu ya da hipoplazisi trizomi 21 ve diğer trizomiler için artmış riskli fetüsları yüksek etkinlik ile tanır. Bu haftalarda deneyimli ellerde nazal kemik ölçümünün vakaların tamamına yakınında ölçülebileceği düşünülmektedir. Bu amaçla birinci trimesterde kendi toplumumuzda kromozomal ve morfolojik olarak normal fetüslara ait nazal kemik nomogramı oluşturduk ve nazal kemik hipoplazisinin saptanması amacı ile sunduk.

Kaynaklar

1. Sandikcioglu M, Molsted K, Kjaer I. The Prenatal. Development of the Human Nasal and Vomeral Bones. *J Craniofac Genet Dev Biol* 1994; 14: 124-34.
2. Cicero S, Curcio P, Papageorghiou A, Sonek J, Nicolaides KH. Absence of nasal bone in fetüses with trisomy 21 at 11-14 weeks of gestation: an observational study. *Lancet* 2001; 358: 1665-7.
3. Cicero S, Longo D, Rembouskos G, Sacchini C, Nicolaides KH. Absent nasal bone at 11-14 weeks of gestation and chromosomal defects. *Ultrasound Obstet Gynecol* 2003; 22: 31-5.
4. Sonek D, Mckenna D, Webb D, Croom C, Nicolaides K. Nasal bone length throughout gestation: normal ranges based on 3537 fetal ultrasound measurements. *Ultrasound Obstet Gynecol* 2003; 21: 152-5.
5. Nicolaides KH. Nuchal translucency and other first-trimester sonographic markers of chromosomal abnormalities. *Am J Obstet Gynecol* 2004; 191: 45-67.
6. Guis F, Ville Y, Vincent Y, Doumerc S, Pons JC, Frydman R. Ultrasound evaluation of the length of the fetal nasal bone throughout gestation. *Ultrasound Obstet Gynecol* 1995; 5: 304-7.
7. Malone FD, Ball RH, Nyberg DA, Comstock CH, Saade G, Berkowitz RL, Dugoff L, Craigo SD, Carr SR, Wolfe HM, Tripp T, D'Alton ME. FASTER Research Consortium. First-trimester nasal bone evaluation for aneuploidy in the general population. *Obstet Gynecol* 2004; 104: 1222-8.
8. Orlandi F, Bilardo CM, Campogrande M, Krantz D, Hallahan T, Rossi C, Viora E. Measurement of nasal bone length at 11-14 weeks of pregnancy and its potential role in Down syndrome risk assessment. *Ultrasound Obstet Gynecol* 2003; 22: 36-9.
9. Cicero S, Longo D, Rembouskos G, Sacchini C, Nicolaides KH. Absent nasal bone at 11-14 weeks of gestation and chromosomal defects. *Ultrasound Obstet Gynecol* 2003; 22: 31-5.

10. Cusick W, Provenzano J, Sullivan CA, Gallousis FM, Rodis JF. Fetal nasal bone length in euploid and aneuploid fetüses between 11 and 20 weeks' gestation: a prospective study. *Ultrasound Med* 2004; 23: 1327-33.
11. Larose C, Massoc P, Hillion Y, Bernard JP, Ville Y. Comparison of fetal nasal bone assessment by ultrasound at 11-14 weeks and by postmortem X-ray in trisomy 21: a prospective observational study. *Ultrasound Obstet Gynecol* 2003; 22: 27-30.
12. Guis F, Ville Y, Vincent Y, Doumerc S, Pons JC, Frydman R. Ultrasound evaluation of the length of the fetal nasal bone throughout gestation. *Ultrasound Obstet Gynecol* 1995; 5: 304-7.
13. Benoit B, Chaoui R. Three-dimensional ultrasound with maximal mode rendering: a novel technique for the diagnosis of bilateral or unilateral absence or hypoplasia of nasal bones in second-trimester screening for Down syndrome. *Ultrasound Obstet Gynecol* 2005; 25: 19-24.
14. Cicero S, Longo D, Rembouskos G, Sacchini C, Nicolaides KH. Absent nasal bone at 11-14 weeks of gestation and chromosomal defects. *Ultrasound Obstet Gynecol* 2003; 22: 31-5.
15. Yayla M, Uysal E, Bayhan G, Yalınkaya A. Gebelikte nazal kemik gelişimi ve ultrasonografi ile değerlendirilmesi. *Ultrasonografi Obstetrik ve Jinekoloji* 2003; 7: 20-4.

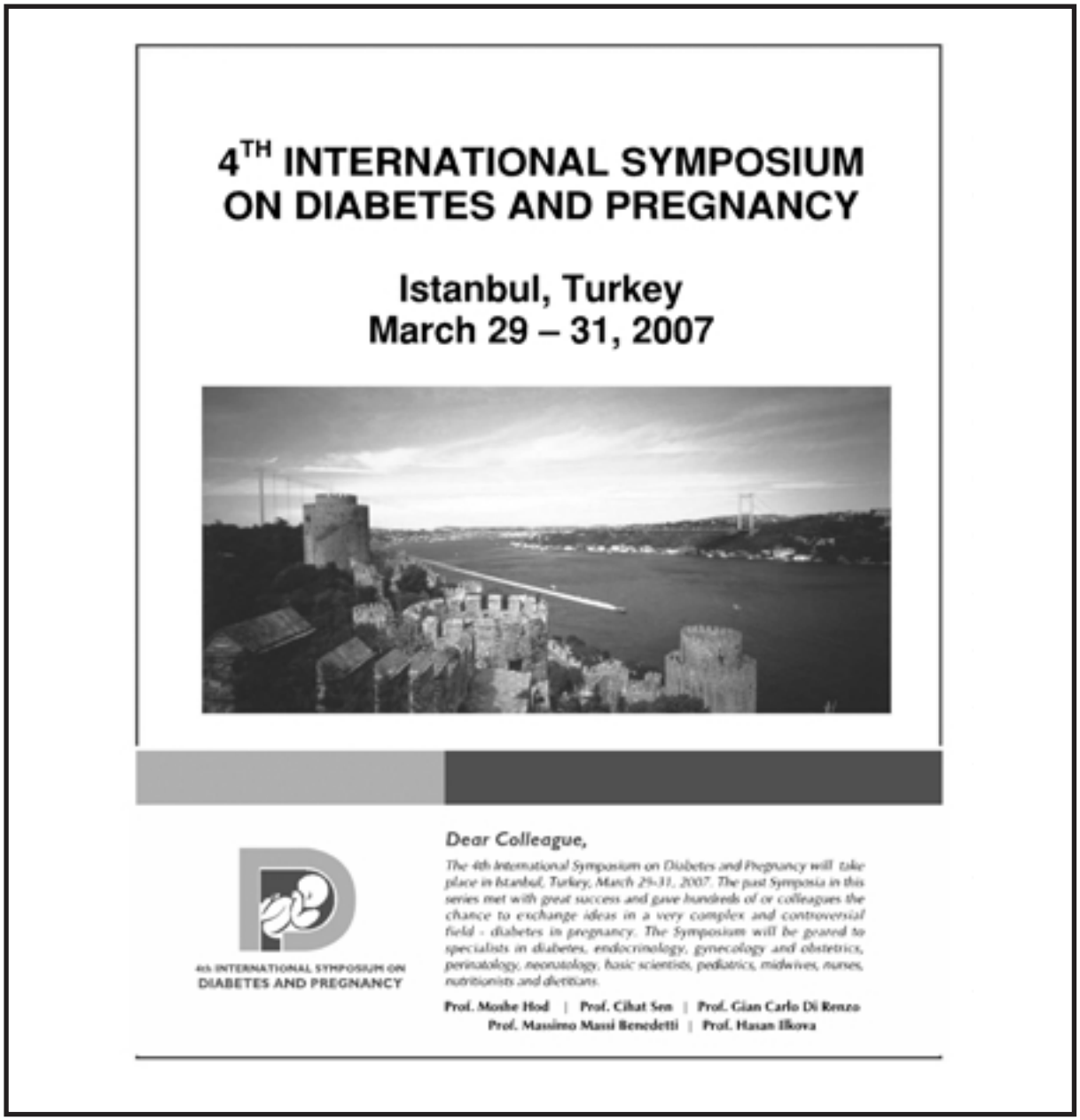

İkinci Trimester Genetik Amniyosentez Sonrası Gebelik Sonuçları: 1070 Olgunun Değerlendirmesi

Gökhan Yıldırım, Halil Aslan, Ahmet Gül, Kemal Güngördük, Fatma Nurgül Aktaş, Demet Çakmak, Yavuz Ceylan

S.B Bakırköy Kadın Doğum ve Çocuk Hastalıkları Eğitim ve Araştırma Hastanesi
Kadın Hastalıkları ve Doğum Kliniği, İstanbul

Özet

Amaç: İkinci trimesterde yapılan karyotip amaçlı amniyosentez uygulanan olgularda endikasyonların dağılımını, girişim ve hücre kültür başarısını, feto–maternal komplikasyonları incelemek.

Yöntem: Ocak 2002 - Aralık 2005 tarihleri arasında kliniğimizde çeşitli endikasyonlarla amniyosentez uygulanan 1070 olgu retrospektif olarak girişim endikasyonları, karyotip sonucu, girişim sonrası fetal kayıp, hücre kültürü başarısı, doğum zamanı ve doğum şekli, yenidoğan bulguları ve neonatal prognoz yönünden değerlendirildi.

Bulgular: En sık endikasyon ileri anne yaşı olarak tespit edildi (%49.7). Olgularımızdan biri dışında 1069'ünde kültürde hücre üretildi (%99.9). Kültür sonuçlarına göre kromozom anomalisi oranı %3.9 olarak tespit edildi. Amniyosentez sonrası 7 (%0.7) olguda fetal kayıp meydana geldi. Amniyosentez uygulanan olguların ortalama doğum haftası 38.45±1.91 ve ortalama doğum ağırlığı 3288.70±528.64 olarak bulundu.

Sonuç: 15. gebelik haftasından sonra amniyosentez en sık kullanılan prenatal tanı yöntemidir. İleri anne yaşı ve üçlü testte artmış risk en sık uygulama nedenidir. Amniyosentez, anne ve fetus için komplikasyon oranı düşük bulunmuştur.

Anahtar Sözcükler: Amniyosentez, endikasyon, komplikasyon, başarı.

Pregnancy outcomes after second trimester genetic amniocentesis: evaluation of 1070 cases

Objective: To evaluate the distribution of indications, the success of the interventions and cell culture, and feto - maternal complications in second trimester karyotype aimed amniocentesis.

Methods: 1070 cases that amniocentesis was performed in our clinic between January 2002 - December 2005 were evaluated from the aspect of indication of interventions, karyotype results, fetal loss after intervention, success of cell culture, time and method of delivery, neonatal findings and neonatal outcomes.

Results: The most common indication was recognized as advanced maternal age (49.7%). In 1069 of our cases, except one, cells were able to grown in culture (99.9%). The rate of chromosome abnormality according to cell cultures were 3.9%. seven (0.7%) cases of fetal loss was observed after amniocentesis. Mean gestational age at delivery was 38.45±1.91 and mean birth weight was 3288.70±528.64 in cases amniocentesis was performed.

Conclusion: Amniocentesis is the most common prenatl diagnostic method after 15 gestational week. Advanced maternal age and increased risk in triple test is the most common reason for appication. The complication rate of amniocentesis for the mother and fetus is found low.

Key words: Amniocentesis, indication, complication, success.

Yazışma adresi: Dr. Gökhan Yıldırım, Fahrettin Kerim Gökay Cad. 250/18 Göztepe/İstanbul Tel: 216 363 59 85
e-posta: gokhan73yildirim@gmail.com

Giriş

Amniyotik hücrelerin incelenmesine dayanan amniyosentez prenatal tanıda önemli bir invazif teknik olmaya devam etmektedir. İlk defa 1950'li yıllarda cinsiyet tayini amacı ile yapılmıştır.[1] Steele ve Breg'in fetusun deri ve boşaltım sisteminden amniyon sıvısına dökülen hücreleri kültür etmeleri ile klasik anlamda karyotip tayini başlamıştır.[2] Günümüzde başlıca uygulama endikasyonları trizomiler için uygulanan tarama testlerinde anormallik, ileri anne yaşı, ultrasonografide yapısal anomaliler, kromozom anomalili doğum öyküsü ve çiftlerden birinde bilinen kromozom translokasyonlarıdır.

Amniyosentez, karyotip tayini için geleneksel olarak 16-20 gebelik haftaları arasında uygulanır. Bu dönemde amniyon sıvısında canlı hücrelerin canlı olmayan hücrelere oranı geç gebelik haftalarına göre (> 20. gebelik haftası) daha yüksektir.[3] Erken gebelik haftalarında uygulandığında ise fetal kayıp oranı yüksektir.

Bu çalışmadaki amacımız, kliniğimizde uygulanan genetik amniyosentez girişimlerinin endikasyonları ve endikasyonlara göre kromozom anomalilerinin dağılımını, fetal ve neonatal sonuçları değerlendirmektir.

Yöntem

Ocak 2002-Aralık 2005 yılları arasında kromozom anomalisi yönünden yüksek risk taşıdığı için amniyosentez uygulanan 1070 olgu retrospektif olarak; girişim endikasyonları, fetal prognoz, genetik ve neonatal sonuçlar açısından değerlendirildi.

Tüm olgulara genetik danışmanlık önerildi ve danışmanlık istekli çiftlere bir üniversite hastanesinde genetik danışmanlık alması sağlandı. Girişim öncesi, işlem tekniği ve olası komplikasyonları hakkında yazılı ve sözlü bilgi verildi. Karar çiftlere bırakıldı ve yönlendirme yapılmadı. Girişimi kabul eden çiftlerden, uygulamaya geçmeden önce aydınlatılmış onam formu alındı. Amniyosentez öncesinde her fetus ultrasonografi ile detaylı olarak incelendi. Plasentanın yeri, amniyon sıvısı miktarı, girişimin yapılacağı yer tespit edildi. Tamamlanmış 35 yaş ileri anne yaşı olarak değerlendirildi; ancak bu tek başına amniyosentez endikasyonu olarak yorumlanmadı. Genetik danışmanlık alan veya almayan olgulara invazif olmayan (üçlü test, ayrıntılı ultrasonografi) yöntemler ile risk hesaplaması yapılabileceği belirtildi. Üçlü testte artmış risk olarak cutt-off değer 1/250 olarak alındı; ancak 1/250 altındaki risk tespit edilen olgular arasından ultrasonografide kromozom anomalisi için belirteç tespit edilen olgularda risk hesaplaması yapılarak ailelere amniyosentez seçeneği önerildi. Bütün olgular karyotip sonucu ile kontrole çağrıldı. Girişim sonrası fetal kayıplar, işlem sonrası doğuma kadar takip edilen olgularda, doğum zamanı ve doğum şekli, yenidoğan bulguları ve neonatal prognoz kayıt edildi. Girişimi takip eden iki hafta içerisindeki kayıplar girişime bağlı kayıp olarak kabul edildi. Takip edilemeyen olgular telefon edilerek doğum haftası ve prognozu öğrenildi.

Amniyosentez işlemi, 16-22. gebelik haftaları arasında prenatal tanı ve tedavi ünitesinde çalışan ve deneyimli dört farklı operatör tarafından gerçekleştirildi. Cilt temizliği povidone - iodine ile yapıldı. Ponksiyon ve aspirasyon amacı ile tek kullanımlık 2, 5 veya 10 ml'lik enjektörlerden, 9 cm'lik 20 veya 22G spinal iğnelerden yararlanıldı. Girişimler ultrasonografi eşliğinde (Siemens Sonoline G-50, Japonya 2.5 - 5 MHzt konveks probu) serbest el tekniği ile yapıldı. Genellikle uterusun üst ve orta hatta yakın bölümlerine ponksiyon yapılmasına, ayrıca plasentadan geçilmemesine dikkat edildi; ancak plasentadan geçilmek zorunda olunduğu durumlarda, umbilikal damarların plasentaya giriş yeri ve kenar bölgeler kullanılmadı ve kotiledon yüzeyi dik geçildi. Uygun sıvı cebinde fetal kısım ve kordon segmenti bulunmamasına dikkat edildi. Gelen sıvı hafif negatif basınç uygulanarak aspire edildi ve gebelik haftası başına 1ml olmak üzere amniyon sıvısı alındı. İkiz gebeliklerde, ikizlerin lokalizasyonu ultrasonografi ile belirlendikten sonra iki farklı uterus girişi ile sıvı aspire edildi. Amniyosentez işlemi sırasında rutin lokal anestezi ve girişim sonrası rutin antibiyotik profilaksisi uygulanmadı. Rh uygunsuzluğu riski bulunan olgulara 300 mikrogram anti - D IgG yapıldı.

Alınan sıvılar değerlendirilmek üzere 2 farklı genetik laboratuarından birine (Özel ve üniversite hastanesi laboratuarı) gönderildi, Giemsa bantlama

tekniği kullanıldı. Her olgu için yeterli kabul edilen 25 - 50 metafaz plağı, kromozomlardaki sayısal ve yapısal düzensizlik yönlerinden değerlendirildi. Sonuçlar ortalama 21 günde alındı.

İstatistikler MedCalc version 8.2 for Windows programı kullanılarak yapıldı.

Bulgular

Ocak 2002-Aralık 2005 tarihleri arasında toplam 1070 olguya genetik amaçlı amniyosentez uygulanmıştır. Tüm olgularda yeterli miktarda amniyon sıvısı elde edilmiştir. Amniyosentez işleminin yapıldığı olgularda yaş ve gebelik haftası sırasıyla ortalama 32.83±6.23, 18.25±1.41 olarak bulundu. 17 olgu ikiz gebelik 1 tanesi maternal obezite nedeni ile toplam 18 (%1.7) olguda sekonder ponksiyon yapıldı ve 20. gebelik haftasında ileri anne yaşı nedeni ile amniyosentez yapılan 1 olguda, amniyon sıvısında hücre yetersizliği nedeniyle hücre kültüründe üreme gerçekleşmemişti. Aileye kordosentez önerildi; ancak kabul edilmedi. Olgu 39. haftada 3000 gr ağırlığında fenotip özellikleri normal, sağlıklı bir çocuk doğurdu. Amniyosentez serimizde hücre kültürü elde etme başarısı %99.9, kültür başarısızlığı %0.1 olarak bulundu. Amniyosentez sonrası hiçbir olguya kordosentez uygulanmadı. (Tablo 1).

Amniyosentez uygulanan olguların endikasyonlarına göre dağılımı Tablo 2'de gösterilmiştir. Bu endikasyonlar içerisinde ileri anne yaşı, 532 (%49.7) olgu ile en büyük grubu oluşturmaktadır. Bunu sırası ile 318 olguyla (%29.7) üçlü testte artmış risk ve 108 (%10.1) olgu ile ultrasonografide fetal anomali tespit edilen olgular izliyordu. Ultrasonografide tespit edilen başlıca anomaliler Tablo 3'de gösterilmiştir. Fetal anomali nedeni ile yapılan 108 olgudan 14 (%13) olguda kromozom anomalisi tespit edildi. Bu kromozom anomalileri, 5 olguda Trizomi 21, 4 olguda Trizomi 18, 3 olguda Turner sendromu, 1 olguda triploidi ve 1 olguda Jumping translokasyondu. Trizomi 21 olgularında görülen ultrasonografi anomalileri erken gelişme geriliği, ventrikülomegali, erken asit, kistik higroma ve hiperekojen bağırsak olarak görüldü. 4 Trizomi 18 olgusunda ise holoprozensefali, multiple anomali (pelvral efüzyon, çilek kafa, koroid pleksus kisti ve brakisefali) ve kardiak anomaliler izlendi. 3 45;X0 olgusuna ise kistik higroma görüldü. Triploidi olgusunda erken gelişme geriliği ve ventrikülomegali, jumping translokasyon olgusunda ise kardiak anomali izlendi.

Amniyosentez yapılan olgular, uterin kaviteye giriş şekline göre değerlendirildiğinde girişimlerin 863 (%80.7) olgu transamniyotik, 207 (%19.3) olgu transplasental olarak yapıldığı tespit edildi. Uterin

Tablo 1. Amniyosentez yapılan olguların demografik özellikler.

	Ortalama (±SD)
Yaş	32,83 ± 6,23
Amniyosentez sırasında gebelik haftası	18,25 ± 1,41
Terminasyon sırasında gebelik haftası	21,08 ± 2,27
Doğumda gebelik haftası	38,45 ± 1,91
Doğum ağırlığı	3288,70 ± 528,64

Tablo 2. Amniyosentez endikasyonlarına göre olguların dağılımı.

Amniyosentez endikasyonları	n (1070)	%
İleri anne yaşı (≥35 yaş)	532	49,7
Üçlü testte artmış risk	318	29,7
USG' de fetal anomali	108	10,1
İkili testte artmış risk	32	3
NT artışı	11	1,1
Maternal anksiyete	12	1,1
Kromozom anomalili doğum öyküsü	40	3,8
Anomalili doğum öyküsü	7	0,7
Diğer	10	1

(Diğer: Maternal/paternal translokasyon, duchenne Tipi SMA, kistik fibrozlu doğum öyküsü, talasemi taşıyıcılığı, ilk çocukta adrenolökodistrofi).

Tablo 3. Ultrasonografide tespit edilen başlıca anomaliler.

	n=108
M.S.S. anomalisi	21 (%19)
Kardiak anomali	17 (%16)
Koroid pleksus kisti	13 (%12)
Kistik higroma	13 (%12)
Hiperekojen bağırsak	7 (%7)
Pelviektazi	6 (%5)
Hidrops fetalis	6 (%5)
Omfalosel	5 (%5)
Diyafragma hernisi	4 (%4)
Ekojenik intrakardiak odak	2 (%2)
Diğer	14 (%13)

(Diğer; erken gelişme geriliği, üriner sistem anomalileri, multiple anomaliler, tek umbilikal arter, ekstremite anomalileri, parsiyel mol)

kaviteye giriş şekline göre gebelik komplikasyonları değerlendirildiğinde transamniyotik olgu grubunda 5, tranplasental olgu grubunda 2 olguda abortus tespit edildi. Amniyosentezin transplasental veya transamniyotik yapılmasına göre komplikasyonlar karşılaştırıldığında (abortus, erken doğum tehdidi, erken membran rüptürü ve intrauterin fetal kayıp) gruplar arasında istatistiksel olarak fark yoktu (p=0.62).

Amniyon kültür sonuçlarına göre kromozom anomalisi oranı 1070 gebede %3.9 ve 1087 fetusta %3.9 olarak tespit edildi. Kromozom anomalisi tespit edilen olguların dağılımı şu şekildeydi: 23 adet trizomi 21, 4 adet trizomi 18, 6 adet Turner sendromu, 1 adet 47, XXY, 1 adet triploidi ve çeşitli kalıtımsal veya de novo yapısal kromozom anomalileri. Maternal anksiyete nedeni ile amniyosentez yapılan hiçbir olguda kromozom anomalisi tespit edilmedi. Gebeliklerin 1027, fetusların 1043 de fetal karyotip normal olarak bulundu. Amniyosentezde trizomi 21 tespit edilen bir olgu gebeliğin devamına karar verdi ve vaginal yoldan 39 haftada doğum yaptı. Amniyosentez endikasyonlarına göre fetal karyotip sonuçları Tablo 3'de gösterilmektedir (Tablo 4).

Amniyosentez sonrası erken fetal kayıp (n=7) oranı 1070 olguda %0,7, 1087 girişimde %0,6 olarak bulundu. Normal fetal karyotip sonucu gelen ve işlemden sonra bir hafta içerisinde abort yapan iki olguya ileri anne yaşı endikasyonuyla amniyosentez yapıldı. Sırasıyla ultrasonografide parsiyel mol tespit edilen bir olgu, oligohidroamnios ve hiperekojen bağırsak tespit edilen 1 olgu, omfalosel ve polihidroamnios tespit edilen 1 olguyla toplamda 3 olguda işlemden sonra bir hafta içerisinde düşük tespit edildi. Bu üç olguda da karyotiop sonucu normal bulundu. Erken fetal kaybın meydana geldiği diğer iki olgunun girişim endikasyonu üçlü testte artmış riskti ve her iki olguda fetal karyotip sonucu normal olarak geldi. 1070 amniyosentez olgusundan, 61 (%5,7) olguda gebelik sonlandırıldı. Altmış bir olgunun 34'ünde sonlandırma nedeni kromozom anomalisiyken 27 olguda endikasyon, normal karyotipe karşın ultrasonda saptanan fetal anomalilerdi. 27 normal karyotipli olguların sonlandırma endikasyonları; M.S.S anomalisi 13 olgu, erken gelişme geriliği 2, iskelet displazisi 1 olgu, kardiak anomali ve hidrops fetalis 7 olgu, OIES kompleksi (Omfalosel, Kloaka ekstrofisi, anal atrezi ve spinal anomali) 1 olgu, adrenolökodistrofi 1

Tablo 4. Amniyosentez endikasyonlarına göre sitogenetik sonuçlar.

Sonuçlar	No	Amniyosentez Endikasyonları						
		İleri anne yaşı (n=532)	USG'de fetal anomalili (n=108)	NT artışı artışı (n=11)	Kromozom anomali doğum öyküsü (n=40)	Üçlü testte artmış risk (n=318)	İkili testte artmış risk (n=32)	Diğer (n=29)
Üreme yok	1	1	-	-	-			
Kültür başarısı	1086							
Normal Karyotip	1043	526	102	8	41	311	32	19
Trizomi 21	23	10	5	1	-	4	-	2
Trizomi 18	4	-	4	-	-	-	-	-
45,X (Turner Sendromu)	6	-	3	2	-	1	-	-
47,XXY	1	1	-	-	-	-	-	-
69,XXX	1	-	1	-	-	-	-	
47,XY,+mar	1	1	-	-	-	-	-	
46,XY,inv(9)(p11;q13)	1	-	-	-	-	1	-	-
Jumping translokasyon	1	-	1	-	-	-	-	-
Dengeli translokayon	2	-	-	-	-	1	-	1
46,XX,15p+	1	-	-	-	-	1	-	-
46,XX,t(4;16)(p12;q22)	1	-	-	-	-	-	-	1
46,XX,t(17;22)(p13;q11.1)	1	-	-	-	-	-	-	1

(Diğer; Maternal anksiyete, anomalili doğum öyküsü, ilk çocukta adrenolökodistrofi, Duchenne tipi SMA, talasemi taşıyıcılığı, maternal/paternal translokasyon).

olgu, diyafragma hernisi 1 olgu ve multiple anomali 1 olguda tespit edildi. Gebeliği sonlandırılan olguların ortalama gebelik haftası 21.08±2.27 olarak bulundu. 667 (%62.4) olgu vaginal yoldan ve 232 (%21.7) olgu sezaryen ile doğurmuştu ve 102 (%9.5) olgunun doğum şekli belirlenemedi. Olguların ortalama doğum haftası 38.45±1.91 ve ortalama doğum ağırlığı 3288.70±528.64 olarak bulundu. Olgular doğumdaki gebelik haftalarına göre değerlendirildiğinde 28 haftanın altında 1 olguda doğum vaginal yoldan gerçekleşmişti. 28 -32. gebelik haftaları arasında toplam 10 olgu doğum yapmış ve tümü çeşitli endikasyonlarla sezaryen ile doğum yapmıştı. Bu yenidoğanlardan 3 olguda neonatal mortalite meydana geldi. Mortalite nedeni olarak prematüre komplikasyonları tespit edildi. 32-36. gebelik haftalarında ise toplam 19 olgu sezaryen ve 18 olgu vaginal yoldan doğum yapmıştı. Hiç bir olguda neonatal mortalite meydana gelmemişti. Gebelik haftasının >36 olduğu olguların birinde yenidoğan döneminde mortalite meydana geldi. 102 olgunun doğum şekli ve neonatal sonuçlarına ulaşamadık.

Tartışma

Bilinen en eski prenatal tanı yöntemi olan amniyosentez genetik tanı amaçlı olarak en sık olarak 16-18. gebelik haftalarında uygulanır. Uygulama endikasyonları başlıca ileri anne yaşı, üçlü testte artmış risk, kromozom anomalili çocuk öyküsü veya ultrasonografide fetal anomali tespit edilmesidir. Çalışmamızda en sık girişim nedeni olarak 532 (%49.7) olgu ile ileri anne yaşı olarak bulunmuştur. Ülkemizde yayınlanan çeşitli amniyosentez serilerinde de ileri anne yaşı en sık girişim nedeni olarak tespit edilmiştir.[4,5,6]

Amniyosentez serimizde toplam 43 (%3.9) olguda kromozom anomalisi tespit edildi. Bu oran ülkemizde yayınlanan serilerde %3.3-4.5 arasında tespit edilmiştir.[4,5,6,7]

İleri anne yaşı nedeni ile amniyosentez uyguladığımız 532 olgudan 12 (%2) olguda kromozom anomalisi tespit edildi. Sjögren ve ark.[8], 35 yaş üzerinde bu oranı %2.2 olarak bildirmişleridir. Ülkemizde yapılan çalışmalarda, ileri anne yaşı nedeni endikasyonu ile yapılan amniyosentez olgularında kromozom anomalisi oranları %1.2-13.3 olarak bulunmuştur.[6,9,10]

Üçlü testte yüksek risk (≥1/250) nedeni ile amniyosentez uyguladığımız 318 olgudan 8 (%2.5) olguda kromozom anomalisi tespit edildi. Tespit edilen kromozom anomalilerinin dördü (%1.2) Trizomi 21 ve 1 olgu Turner sendromuydu. Yüce ve ark.[6] serilerinde üçlü testte artmış risk nedeni ile yaptıkları olgularda bu oranı %3.7 olarak bulmuşlardır.

Ultrasonografide fetal anomali tespiti nedeni ile yapılan amniyosentez serilerinde kromozom anomalisi tespit edilme oranları arasında belirgin farklar vardır. Bu oran çeşitli serilerde % 4 ile %27.1 arasında bildirilmektedir.[6,11,12,13] Ultrasonografide fetal anomali tespiti nedeni ile 108 olguda yaptığımız amniyosentezde 14 (%12.9) olguda kromozom anomalisi tespit edildi. Bu verilerle amniyosentezde kromozom anomalisi yakalayabilme olasılığı (maternal yaş ve üçlü testten ziyade) en sık fetal anomali varlığında artmaktadır.

Deneyimli ellerde amniyosenteze bağlı fetal kayıp oranları %0.5 - 1'den fazla değildir. Eddlemann ve ark. 1605[14] olguluk serilerinde fetal kayıp oranını %0.15 olarak bulmuşlardır. Armstrong ve ark.[15] 28163 olguluk serilerinde fetal kayıp oranını %0.2 olarak bildirmişlerdir. Ülkemizde yapılan serilerde kayıp oranları %0.6 ile %3.3 arasında bildirilmiştir.[4,7,9] Biz serimizde bu oranı %0.7 olarak literatürle uyumlu bulundu.

Amniyotik hücrelerin sitogenetik analizi %99'a varan doğruluk derecesi ile fetal genotipi gösterir. Kurumumuzda genetik laboratuarı olmaması nedeni ile ilgili sosyal güvenlik kuruluşu ile anlaşması olan laboratuarlarla çalışmak zorunda kaldık. Amniyotik sıvıları gönderdiğimiz laboratuarların gelen sonuçlardan sadece 1 olguda fetal hücre üremesi olmamıştı ve kültür başarısı %99.9 olarak tespit edildi. Üreme olamayan olguda, üreme olmaması ilgili laboratuar tarafından kontaminasyona bağlandı. Kliniğimize benzer olarak, amniyotik sıvıları kurum dışı merkeze gönderen Güven ve ark.[16] tarafından %98 olarak bulundu. Müngen ve ark.[17] tarafından 2006 yılında yayınlanan ve hücre kültürlerini kurumlarında yaptırdıkları 2068 olguluk serilerinde kültür başarısı %98.2 olarak tespit edildi.

Sonuç

Amniyosentez 15 gebelik haftasından sonra en sık kullanılan ve komplikasyonları en az olan antenatal tanı tekniğidir. En sık uygulanma nedeni fetal karyotipin belirlenmesi olmasına rağmen birçok endikasyonla uygulanabilir. En önemli dezavantajı sonuçlarının diğer prenatal tanı yöntemlerine göre daha geç elde edilmesidir; ancak teknolojinin ilerlemesi ile FISH ve PCR gibi yöntemlerin uygulanması ile daha erken sonuçlar elde edilebilmektedir. İleri anne yaşı ve üçlü testte artmış risk bizim amniyosentez endikasyonlarımızın başında yer almıştır. Amniyosentez sonrası kromozom anomalisi oranımızı %3.9 ve fetal kayıp oranımızı %0.7 olarak bulduk. Bu sonuçlarımız literatürle paralellik göstermektedir.

Kaynaklar

1. Drugan A, Johnson MP, Evans MJ. Amniocentesis. In: Evans MI (Ed). Reproductive risks and prenatal diagnosis. Connecticut Appleton & Lange. 1992: 191-200.
2. Steele WW, Breg WR. Chromosome analysis of human amniotic fluid celss. *Lancet* 1966; 1: 383-5.
3. Gerbie AB, Elias S. Technigue for midtrimester amniocentesis for prenatal diagnosis. *Semin Perinatol* 1980; 4: 159.
4. Yayla M, Bayhan G, Yalınkaya A, Alp N. Yüksek riskli gebeliklerde 2. trimester genetik amniyosentez: 165 olgunun klinik değerlendirilmesi. *Perinatoloji Dergisi* 1999; 7: 40-6.
5. Cengizoğlu B, Karageyim Y, Kars B, Altundağ M, Turan C, Ünal O. Üç yıllık dönemdeki sonuçları. *Perinatoloji Dergisi* 2002; 1: 14 – 7.
6. Yüce H, Çelik H, Gürateş B, Erol D, Hanay F, Elyas H. Karyotip analizi amacı ile genetik amniyosentez uygulanan 356 olgunun retrospektif analizi. *Perinatoloji Dergisi* 2006; 14: 73-6.
7. Başaran S, Karaman B, Aydınlı K, Yüksel A. Amniyotik sıvı, trofoblast dokusu ve fetal kan örneğinde sitogenetik incelemeler. 527 olguluk seri sonuçları. *Jinekoloji Obstetrik Dergisi* 1992; 6: 81-9.
8. Sjögren B, Uddenberg N. Decision making duruing prenatal diagnostic procedure. A questionnaire and interview Study of 211 women participating in prenatal diagnosis. *Prenat Diagn* 1989; 9: 263-73.
9. Bal F, Uğur G, Yıldız A, Şahin İ, Menekşe A. 2. trimester riskli gebeliklerinde amniyosentez uygulamaları. *Türkiye Klinikleri Jinekoloji Obstetrik Dergisi* 1995; 5: 249-56.
10. Taner CE, Altınbaşoğlu FH, Özkirişçi FH, İmren A, Büyüktosun C, Özgenç Y, Derin G. İleri maternal yaş gebeliklerinde amniyosentez sonuçları. *Perinatoloji Dergisi* 2002; 4: 336-9.
11. Rizzo N, Pittalis MC, Pilu G, Orsini LF, Perolo A, Bovicelli L. Prenatal karyotyping in malformed fetus. *Prenat Diagn* 1990; 10: 17-23.
12. Dallaire L, Michaud J, Melancon SB, Potier M, Lambert M, Mitchell G, Boisvert J. Prenatal diagnosis of fetal anomalies during the second trimester of pregnancy: their characterization and delineation of defects in pregnancies at risk. *Prenat Diagn* 1991; 11: 629-35.
13. Stoll C, Dott B, Alembik Y, Roth M. Evalution of routine prenatal ultrasound examination in detecting fetal chromosomal abnormalities in a low risk population. *Hum Genet* 1993; 91: 37-41.
14. Eddleman K, Berkowitz R, Kharbutli Y, et al. Pregnancy loss rates after midtrimester amniocentesis: The FASTER trial. *Am J Obstet Gynecol* 2003; 189: 111.
15. Armstrong J, Cohen AW, Bombard AT, et al. Comparison of amniocentesis – related loss rates between obstetrician-gynecologists and perinatologists. *Obstet Gynecol* 2002; 99: 65.
16. Güven MA, Ceylaner S. Amniyosentez ve kordosentez ile prenaral tanı: 181 olgunun değerlendirilmesi. *Perinatoloji Dergisi* 2005; 13: 25-9.
17. Müngen E, Tütüncü L, Muhcu M, Yergök YZ. Pregnancy outcome following second-trimester amniocentesis: a case-control study. *Am J Perinatol* 2006; 23: 25-30.

Ağır Preeklamptik ve Sağlıklı Gebelerde İnsulin, İnsulin Benzeri Büyüme Faktörü-1 Düzeyleri ve İnsulin Direnç İndekslerinin Karşılaştırılması

Oluş Api, Ali Osman Koyuncuoğlu, Bülent Kars, Yasemin Karageyim Karşıdağ, Birol Cengizoğlu, Cem Turan, Orhan Ünal

Kartal Dr. Lütfi Kırdar Eğitim ve Araştırma Hastanesi, Kadın Hastalıkları Doğum Kliniği, İstanbul

Özet

Amaç: Ağır preeklamptik ve sağlıklı gebelerde serum insulin benzeri büyüme-faktörü (1) (IGF-1), insulin değerleri ve insulin direnç indeksleri olan açlık kan şekeri/açlık insulin oranı ve Homeostatik Model Assesment (HOMA) indekslerini karşılaştırmak.

Yöntem: Gerçekleştirilen bu prospektif çalışmada, 3.trimesterde 20 sağlıklı ve 20 ağır preeklamptik gebe araştırıldı.Açlık kan şekeri (AKŞ), İnsülin, AKŞ/insülin oranı, IGF-1, HOMA-insulin direnci (HOMA-IR) ürik Asit, SGOT, SGPT, üre, kreatinin, total protein, albumin, LDH çalışılan parametrelerdi. Çalışılan parametrelerin ortalama/ortanca değerlerinin karşılaştırılmasında, gruplar arasındaki farkın anlamlılığı Mann-Whitney U test ile değerlendirildi. Parametreler arasında yapılan korelasyon analizinde, Spearman korelasyon katsayısı kullanıldı. İstatistiksel anlamlılık düzeyi (p) 0.05 olarak kabul edildi.

Bulgular: Her iki grup arasında plazma IGF-1 düzeyleri karşılaştırıldığında ağır preeklampsi grubunda plazma seviyeleri daha düşük bulunmuştur (IGF-1 çalışma grubu : 50± 103 µgr/l, IGF-1 kontrol grubu : 145 ± 102 µgr/l, p=0.005). Plazma insülin düzeyleri ve AKŞ/insulin oranları karşılaştırıldığında ise anlamlı bir fark saptanmamıştır (p=0.275, p=0.402). Benzer olarak, HOMA-IR düzeyleri karşılaştırıldığında her iki grup arasında istatistiksel olarak anlamlı bir fark tespit edilmemiştir (p=0.317). IGF-1 ve HOMA-IR indeksi arasında korelasyon olup olmadığı, Spearman korelasyon katsayısı ile araştırıldığında ise anlamlı ancak orta kuvvette korelasyon olduğu ortaya konmuştur (r=0.406, p=0.009).

Sonuç: Ağır preeklamptik gebelerin serum IGF-1 düzeylerinin, sağlıklı gebelere göre daha düşük olduğu ortaya konmuştur. Buna karşın, preeklamptik gebelerde insulin direncine rastlanmamıştır. Her ne kadar olgu sayımız az olsa da,implantasyonda önemli bir rolü olan IGF-1'nın preeklamptik hastalarda literatürle uyumlu olarak düşük seviyelerde bulunması, bu hastalığın etyopatogenezinde bulunan implantasyon başarısızlığının bir kanıtı olabilir.

Anahtar Sözcükler: Preeklampsi, IGF-1, İnsulin, Homeostatik model assessment (HOMA)-insulin direnç indeksi.

Comparison of serum insulin, insulin-like growth-factor-1 concentrations and insulin resistance indices in severe preeclamptic and healthy pregnant patients

Objective: To compare the serum concentrations of insulin, insulin-like growth factor-1 (IGF-1) and insulin resistance indices which are fasting glucose/insulin ratio and Homeostatic model assessment-insulin resistance index (HOMA-IR) in women with severe pre-eclampsia and healthy control subjects.

Methods: In this prospective study, we investigated 20 severe pre-eclamptic, and 20 healthy pregnant women in the third trimester. Serum levels of insulin, fasting glucose and IGF-1 were measured; fasting glucose/insulin ratios and HOMA-IR indices were calculated. Serum uric acid, SGOT, SGPT, urea, creatinine, total protein, albumin, LDH were also investigated. Mann-Whitney U test was used to test the level of significance between the mean/median values of the study parameters. Spearman correlation coefficient was used for bivariate correlation analysis. p (0.05) was taken as the level of statistical significance.

Results: In patients with severe pre-eclampsia, serum levels of IGF-1 were lower than the control group (50 ± 103 µgr/l vs. 145 ± 102 µgr/l, p=0.005). There was no statistically significant difference between the fasting insulin levels, glucose/insulin ratios and HOMA-IR levels; respectively (p=0.275, p=0.402, p=0.317). A statistically significant correlation was found between IGF-1 and HOMA-IR levels (r=0.406, p=0.009).

Conclusion: Serum concentrations of IGF-I was found to be lower in severe pre-eclamptic women than the healthy pregnant women but there was no difference between the groups, in terms of insulin resistance. Despite the small number of the study sample, low levels of IGF-1 detected in the pre-eclamptic patients may suggest an effective impact of implantation in the pathogenesis of disease.

Key words: Preeclampsia, IGF-1, Insulin, Homeostatic model assessment (HOMA)-IR index.

Yazışma adresi: Dr. Oluş Api, Acelya sok. No:12/2 PK: 34865 Kartal/Istanbul
e-posta: olusapi506@hotmail.com

Giriş

Preeklampsi, maternal hipertansiyon, proteinüri, ödem ve yetersiz plasenta invazyonu ile karakterize bir sendromdur. Maternal desiduada, endometrial stroma tarafından sentezlenen Insulin-benzeri büyüme faktörü bağlayıcı protein-1'in (IGFBP-1) trofoblast invazyonunu sınırlayarak; implantasyonda önemli bir role sahip olduğu düşünülmektedir.[1,2] Ayrıca, birçok kesitsel çalışmada, preeklampside ve intrauterin büyüme kısıtlılığında (IUGR), gebeliğin 2. ve 3. trimesterlerinde maternal dolaşımda, IGFBP-1 düzeylerinin arttığı, insulin benzeri büyüme faktörü-1 (IGF-1) düzeylerinin ise azaldığı bildirilmiştir.[3-5] Buradan yola çıkılarak, IGFBP-1'in IGF-1'in aktivitesini sınırlayarak fetal büyümeyi yavaşlattığı ve trofoblast invazyonunu azalttığı sonucuna varılmıştır.[6,7]

Diğer yandan, preeklampside insulin direnci oluştuğu bilinmektedir. İnsulin direncinin nasıl ve ne zaman oluştuğu ise aydınlatılamamıştır. Gebelik dışında ve sağlıklı gebeliklerde insulin, IGFBP-1'in başlıca negatif regülatörüdür. Preeklampside ise, insulin ve IGFBP-1 arasındaki bu ilişkinin tersine döndüğü görülmüştür.[8] Preeklampsi gelişen olguların insulin düzeylerinin, preeklampsi gelişmeyen olgulara göre 3. trimesterde daha fazla artış gösterdiği görülmüştür.[9] Bunun yanısıra, gestasyonel hipertansiyon ve/veya preeklampsi olgularında insulin direncinde görülen birtakım metabolik anormalliklerin varolduğu da ortaya konmuştur.[10,11] Ancak, son yıllarda insulin direncinin yalnız gestasyonel hipertansiyonun etyolojisinde rol oynadığı, preeklampside ise rolü olmadığına dair yayınların sayısı giderek çoğalmaktadır.[12,13]

Yaptığımız bu çalışmada, preeklamptik gebeleri sağlıklı gebelerle karşılaştırarak, HOMA-IR indeksi, AKŞ/İnsulin oranı, İnsulin ve IGF-1 düzeylerini değerlendirerek bu parametreler arasındaki ilişkiyi değerlendirdik.

Yöntem

Çalışmamıza, 01.10.2003-01.03.2004 tarihleri arasında gebe polikliniğine başvuran ve muayeneler sonucu ağır preeklampsi ve eklampsi tanısı alan 3.trimesterde 20 gebe ile maternal herhangi bir hastalık saptanmayan 3.trimesterde 20 sağlıklı gebe dahil edildi.Tüm gebelerin ayrıntılı anamnezleri alındı, sistemik muayeneleri ve ultrasonografik olarak gebelik kontrolleri yapıldı. Hastalardan tam kan, biokimya ve tam idrar tetkikleri veya 24 saatlik idrarda protein miktarı istendi. Preeklampsi, diastolik kan basıncının dört veya daha fazla saat ara ile 90 mmHg veya tek ölçümde 110 mmHg ve üzerinde olması,üriner enfeksiyon olmaması koşuluyla proteinürinin 0,3 g/gün veya dipstik metoduyla 1+ olması şeklinde tanımlandı. Çalışma grubundaki tüm gebeler ACOG sınıflamasındaki kriterlere göre 'ağır preeklampsi' (20 olgu) olarak tanı aldı.[14] Eklampsi geçiren 2 olgu ve HELLP sendromu olan 1 olgu verileri ağır preeklampsi grubuna dahil edildi. Çalışma grubundaki hastaların hepsine magnezyumsülfat (MgSO4) tedavisi uygulanmış olup, hepsine en az 1 defa olmak üzere antihipertansif ajan olarak Nifedipine tedavisi verilmiştir. Magnesiumsülfat tedavisi, 4.5 gramlık intravenöz (i.v.) 20 dakikada verilen yükleme dozunu takiben, saatte 1.5 gramlık i.v. idame infüzyon şeklinde uygulanmıştır. Çalışma grubundaki yalnız 2 hastaya ise eritrosit suspansiyonu ile kan ürünü verilmiştir. Kontrol grubundaki hiçbir hastaya bu medikasyonlar, uygulanmamıştır (Tablo 2).

Açlık kan şekeri (AKŞ), insulin, IGF-1, ürik Asit, SGOT, SGPT, üre, kreatinin, total protein, albumin, laktat dehidrogenaz (LDH) çalışılan parametrelerdi. İnsulin direnci, indirekt olarak AKŞ/İnsulin oranı ve HOMA-IR (Homeostatic Model Assesment İnsulin Resistance Index) = [Açlık Glukoz (mmol/lt) x Açlık İnsulin(mIU/lt)] ÷ 22.5 ile ölçüldü. Çalışma ve kontrol grubundaki kan örnekleri, sabah 0700-0900 saatleri arasında post partum 1. günde, açlık halinde antekübital venden alındı. IGF-1 dışındaki tüm parametreler için kan örnekleri santrifüj ile serum ayrıldıktan sonra derhal çalışıldı. IGF-1 için toplanan kan tüm kanlar, 5 dakika süreyle 450 devirde santrifüj edildikten sonra –20 °C'de donduruldu. IGF-1 için tüm kan örneklerinin toplanmasından sonra, 40 kan örneği 18-25 °C'de 10 dakika süreyle çözdürüldükten sonra IGF-1 RADIOIMMUNASSAY kiti (IGF-1 ELISA®, HAMBURG, ALMANYA) ile çalışıldı.

Plazma glukoz tayini glukoz oksidaz metodu ile bakıldı. Plazma insulin tayini, radioimmunoassay (RIA) yöntemi ile ölçüldü.

İstatistiksel analizler, SPSS (Statistical Package for Social Sciences) 10.0 for Windows paket programı kullanılarak gerçekleştirildi.

Çalışan parametrelerin ortalama/ortanca değerlerinin karşılaştırılmasında, gruplar arasındaki farkın anlamlılığı Mann-Whitney U test ile değerlendirildi. Parametreler arasında yapılan korelasyon analizinde, Spearman korelasyon katsayısı kullanıldı. İstatistiksel anlamlılık düzeyi (p) 0.05 olarak kabul edildi.

Bulgular

Yirmi sağlıklı, ve yirmi ağır preeklamptik gebeden oluşan 40 olguya ait demografik veriler, Tablo 1'de gösterilmiştir. İki grup arasında istatistiksel olarak yaş, gravida, parite açısından fark bulunamamış olup; gebelik haftası açısından anlamlı fark bulunmuştur (p= 0.001). Gruplar, doğum şekilleri yönünden karşılaştırıldığında ise, istatistiksel anlamlı bir farklılık tespit edilememiştir (Tablo 3).

Tablo 1. Olguların demografik özellikleri.

	Çalışma grubu (n=20)	Kontrol grubu (n=20)	P
Yaş (yıl)	28.21±7.2	26.55±5.22	0.542
Gravida	2.3±2.1	2.2±1.3	0.11
Parite	1.2±2.0	0.7±0.7	0.07
Gebelik Haftası	35.390±3.35	38.475±1.73	0.001

Tablo 2. Gruplara uygulanan medikasyonlar.

	Çalışma grubu (n=20)	Kontrol grubu (n=20)	P
MgSO4	20 (%100)	0 (%0)	< 0.001
Nifedipine	20 (%100)	0 (%0)	< 0.001
Kan ve kan ürünleri	2 (%10)	0	< 0.001

Tablo 3. Gruplara ait doğum şekli verileri.

	Çalışma grubu (n=20)	Kontrol grubu (n=20)
Spontan vajinal yolla doğum	8 (%40)	12 (%60)
Oksitosin indüksiyonu ile vajinal yolla doğum	9 (%45)	6 (%30)
Sezaryen	3 (%15)	2 (%10)

* Çok gözlü ki-kare testi, X2= 1.6, p=0.049

Plazma hemoglobin, hematokrit, trombosit, AKŞ, üre, kreatinin, ürik Asit, AST, ALT, LDH, total bilirubin, total protein, albumin değerlerinin ortalamaları ve gruplar arası farkın karşılaştırılması aşağıda Tablo 4'de yer almaktadır. Gruplar arasında üre, ALT, AST, LDH düzeyleri arasında anlamlı farklılık gözlenmiş olup, hematolojik değerler açısından anlamlı bir farklılık bulunmamıştır. Yirmi sağlıklı ve 20 ağır preeklamptik gebeden oluşan 40 olguya ait, plazma IGF-1 ve insulin değerleri arasında farkın karşılaştırılması aşağıda Tablo 5'te gösterilmektedir.

Tablo 4. Olguların demografik özellikleri.

	Çalışma grubu (n=20)	Kontrol grubu (n=20)	P
Hb (g/dl)	10.57±1.80	10.94±1.2	0.498
Htc (%)	32.05± 4.29	33.34±3.28	0.358
plt	172650±90323	204850±50032	0.291
AKŞ (mg/dl)	90.8±24.4	93.95±24.75	0.626
Üre (mg/dl)	27.65±14.61	15.21±5.88	0.001
Kreatinin (mg/dl)	0.785±0.236	0.742±0.851	0.291
Ürik asit (mg/dl)	5.91±1.37	5.18±1.05	0.121
AST (U/l)	47.34±30.75	24.95±20.02	0.017
ALT (U/l)	30±25.95	13.40±5.63	0.003
LDH (U/l)	890.45±443.12	496±99.37	0.001
T. Bilirubin (mg/dl)	0.46±0.314	0.487±0.222	0.465
T. Protein (g/dl)	6.35±0.85	6.13±0.571	0.176
Albumin (g/dl)	3.3±0.50	3.35±0.42	0.935

Tablo 5. Olguların insulin, IGF-1 düzeyleri, AKŞ/insulin oranları ve HOMA-IR indeksleri.

	Çalışma grubu (n=20)	Kontrol grubu (n=20)	P
IGF-1 (_gr/l)	50±103	145±102	0.005
İnsulin (_IU/ml)	14.40±7.76	16.050±21.91	0.275
AKŞ/insulin	6.15±6.93	6.29±4.21	0.402
HOMA-IR	3.16±2.35	3.72±7.79	0.317

Her iki grup arasında plazma IGF-1 düzeyleri karşılaştırıldığında, ağır preeklampsi grubunda plazma seviyeleri daha düşük bulunmuş olup; aradaki fark istatistiksel olarak anlamlıdır (p=0.005).

Plazma insülin düzeyleri çalışma ve kontrol grubu arasında karşılaştırıldığında anlamlı bir fark saptanmamıştır (p=0.275). İnsulin direncini belirlemek için çalıştığımız AKŞ/insulin oranlarını ve HOMA-IR indeksleri karşılaştırıldığında, her iki grup arasında anlamlı bir fark tespit edilememiştir (p=0.402; p=0.317).

IGF-1 ve HOMA-IR indeksi arasındaki korelasyon Spearman korelasyon katsayısı ile araştırılmış olup; pozitif yönde, anlamlı ancak orta kuvvette korelasyon bulunmuştur. ($r_{\text{tüm çalışma grubu}}$: 0.406, p=0.009, n=40 ve $r_{\text{preeklampsi grubu}}$: 0.668, p=0.001, n=20).

Tartışma

İlk olarak 100 yıldan fazla zaman önce tanımlanan preeklampsi/eklampsi, maternal ve fetal mortalite ve morbiditenin önde gelen nedenlerinden olmaya devam etmektedir. Çok yoğun araştırmalara rağmen patofizyoloji ve etyolojiyle ilgili bilgilerimiz halen sınırlıdır.

Son yıllarda IGF-1'nın IVF (in vitro fertilizasyon) sırasında endometriuma embriyonun implantasyonunu kolaylaştırıcı molekül olarak görev aldığı gösterilmiştir. Sağlıklı bir gebeliğin oluşması için iyi ve tam oluşmuş bir implantasyon şarttır. İmplantasyonda, iki farklı dokuya ait epitelin bütünleşmesinde IGF-1'in başlangıç molekülü olduğu düşünülmektedir.[15] İmplantasyonda oluşacak bozukluğun, spontan abortus ve preeklampsi gibi gebelik komplikasyonlarına yol açtığı bilinmektedir. Bu nedenle, IGF-1 sağlıklı bir gebelik için iyi bir belirteç olarak düşünülebilir. Preeklampsinin, düşük östrojen ve IGF-1 seviyeleri ve artmış progesteron, androjen, HCG, IGFBP-1, kortizol ve insülin ile ilişkili olduğu bildirilmiştir.[16] Ayrıca Giudice ve ark.'nın yaptığı çalışmada ağır preeklamptik hastalarda, sinsitiotrofoblast, sitotrofoblast ve desidual hücrelerde artmış IGFBP-1 ekspresyonu bulmuşlar. Bu bağlayıcı proteinin de preeklampsi patogenezinde rol alan plasentasyon bozukluğunda rol alabileceği bildirilmiştir.[7] Düşük IGF-1 seviyeleri ve artmış IGFBP-1 seviyelerinin kısıtlanmış plasental ve fetal büyümeye yol açabileceği düşünülmüştür. Diğer yandan, Halhali ve ark tarafından yapılan araştırmada, gebeliği süresince normotansif kalan 40 gebe ve preeklampsi geliştirmiş 10 kadına ait IGF-1 düzeylerini longitudinal olarak 20.7, 27.6 ve 35.5 gebelik haftalarında değerlendirilmiştir.[17] Bu çalışmanın sonucunda da, gebelik süresince IGF-1 düzeylerinde görülen fizyolojik artışın preeklamptik hastalarda azaldığı ortaya konulmuştur. Bu çalışmada, preeklamptik hastalarda IGF-1 düzeylerindeki artışın, normotansif kadınlardaki %30'luk artışın aksine %5 oranında olduğu ortaya konmuş olup, preeklampsinin etyopatogenezinde, IGF-1 sentezinde erken dönemde meydana gelen değişimlerin etkili olabileceği sonucuna varılmıştır.

Biz de yaptığımız bu çalışmada, ağır preeklamptik gebelerin serum medyan IGF-1 düzeylerini, normal sağlıklı kontrol grubuyla karşılaştırıldığımızda, istatistiksel olarak anlamlı düzeyde daha düşük bulduk. Ancak, çalışma ve kontrol gruplarımız, gebelik haftası yönünden istatistiksel olarak anlamlı düzeyde farklılık göstermekteydi. Gruplar arasında gebelik haftası yönünden fark bulunması, serum IGF-1 düzeylerinde ortaya konan farkın, gebelik haftasına bağlı bir değişimden ileri gelip gelmediği sorusunu akıllara getirmiştir. Serum IGF-1 düzeylerinin gebelik haftasına göre gösterdiği değişim, kısıtlı sayıda araştırmada ortaya konmuştur. İnsulin-benzeri büyüme faktörü-1, başlıca growth hormone (GH, büyüme hormonu) tarafından regüle edilir. Ancak, gebelik süresince maternal hipofizden büyüme hormonu salgısı inhibe edildiğinden, IGF-1 üretimi plasental büyüme hormonu tarafından regüle edilir. İnsulin-benzeri büyüme faktörü-1 düzeyleri, 3. trimestere kadar değişmemekte; 3. trimesterden itibaren normal gebeliklerde artış göstermektedir.[18] Ancak, plasental invazyonun sınırlandığı ağır preeklamptik kadınlarda, plasental büyüme hormonu üretiminin de kısıtlanarak düşük IGF-1 düzeylerine yol açtığı düşünülmektedir.[7]

Caufriez ve ark tarafından yapılan çalışmada ise normal gebelik süresince ve postpartum dönemde meydana gelen IGF-1 düzeylerindeki değişim incelenmiştir.[19] Bu çalışmanın sonucunda, gebeliğin 29-30. haftalarına kadar IGF-1 düzeylerinin değişmediği ve gebelik öncesi düzeylerde kaldığı görülmüştür. Gebeliğin 29-30. haftalarında, IGF-1 düzeylerinin artmaya başladığı ve 35-36. gebelik haftalarında ise maksimum değerine ulaştığı gösterilmiştir. Gebeliğin 39-40. haftalarındaki ortalama IGF-1 düzeyinin halen yüksek olduğı ve 35-36. haftalardaki değerden istatistiksel anlamda farklılık göstermediği kanıtlanmıştır.[19] Yapılan bu çalışma, her ne kadar 17 yıl öncesine dayansa da, gebelik süresince meydana gelen IGF-1 değişikliklerini araştırması yönünden önemli bir çalışmadır. Bizim çalışmamızda, çalışma grubunun ortalama gebelik haftası 35.3, kontrol grubunun ortalama gebelik haftası 38.4 olarak bulunmuştur. Sonuç olarak, gebelikte oluşan serum IGF-1 düzeylerindeki fizyolojik değişime ait veriler gözönünde bulundurulduğunda, çalışmamızdaki 2 grubun da, IGF-1 düzeylerinin karşılaştırılmasında, gebelik haftası yönünden uygun gruplar olduğu düşünülebilir.

Sonuç olarak, eldeki çalışmada gruplar arasındaki farkın, gebelik haftaları arasındaki farktan mı yoksa preeklampsi nedeniyle mi olduğu hususu, daha ileri çalışmaların konusu olacaktır.

Çalışmamızda, vurgulanması gereken diğer bir husus da, serum IGF-1 düzeylerinin postpartum 1. günde neden çalışıldığıdır. İdeal olan, bu düzeylerin gebelik sonlanmadan çalışılmasıdır; ancak gerek insulin benzeri büyüme faktörü-1 gerekse de insulin ve açlık kan şekeri, açlık halinde çalışılması gereken parametrelerdir. Ağır preeklamptik hastalar ise hastanemize acil olarak başvurmuş ve müdahele edilmiş hastalardır. Bu hastaların hemen hepsi nöbet şartlarında hastaneye gelmiştir. Dolayısıyla, hem gebelik halini yansıtmasi hem de açlık halinde yapılması açısından bu parametrelerin, çalışmanın yapıldığı hastane koşullarına en uygun olarak, postpartum 1.günün sabahında çalışılmasına karar verilmiştir. Ayrıca, doğumu takiben serum IGF-1 düzeylerindeki değişim paterni, yine Caufriez ve ark. tarafından ortaya konmuştur.[19] Doğumu takiben, IGF-1 düzeylerinin azalmaya başlayarak, 3. günde istatistiksel olarak anlamlı düzeyde düşük değerlere ulaşıldığı ispatlanmıştır. Bu literatür bilgisi ışığında, postpartum 1. günde çalışılan IGF-1 düzeylerinin, puerperiumun 1. günü dahi olsa, gebelikte meydana gelen değişiklikleri halen yansıtmakta olduğu düşünülmüştür.

Çalışma ve kontrol grupları arasındaki diğer bir farklılık da, uygulanan medikasyonlardır. Çalışma grubundaki hastaların hepsine magnezyumsülfat (MgSO4) tedavisi uygulanmış olup, hepsine en az 1 defa olmak üzere antihipertansif ajan olarak Nifedipine tedavisi verilmiştir. Kontrol grubundaki hiçbir hastada bu medikasyonlar uygulanmamıştır. Bu medikasyonlardan, MgSO4'ın maternal metabolik etkileri arasında hiperglisemi veya hipoglisemi yönünde bir etkisi bulunmamaktadır. Nifedipine ile ilgili olarak, bazı yayınlarda geçici ve hafif hiperglisemi etkisinden bahsedilmektedir.[20] Ancak, bu medikasyonların, IGF-1 değerlerini etkileyip etkilemediği hususunda henüz veri bulunmamaktadır. Ayrıca, gruplar arasında uygulanan medikasyon farklılığından kaynaklandığı düşünülen diğer bir sonuç da, beklenilenin aksine, gruplar arasında hemoglobin, hematokrit, trombosit, total protein ve albumin parametreleri açısından farklılık bulunmayışı olmuştur. Bu durumun nedeni preeklampsi grubu gebelerin, hastaneye başvurduktan doğuma ve kan örnekleri alınıncaya kadar magnezyum ile birlikte sıvı alımları olabilir. Ancak, uygulanan sıvı tedavisinin, serum IGF-1 düzeyleri üzerindeki etkisi bilinmemektedir. Bu da çalışmamızdaki, sonuçların değerlendirilmesinde, kısıtlayıcı faktörlerden birisidir.

Ayrıca preeklampside insülin direnci de geliştiği bildirildiği için yaptığımız çalışmamızda, preeklamptik ve sağlıklı gebelerde açlık insülin değerlerini, AKŞ/insülin oranlarını ve HOMA-IR karşılaştırarak; preeklamptik gebelerde insülin direncinin varlığını araştırdık. Gestasyonel hipertansiyon ve/veya preeklampsi olgularında insulin direncinde görülen birtakım metabolik anormalliklerin varolduğu da ortaya konmuştur.[10,11] Ancak, son yıllarda insulin direncinin yalnız gestasyonel hipertansiyonun etyolojisinde rol oynadığı, preeklampside ise rolü olmadığına dair yayınların sayısı çoğalmaktadır.[12,13] İkibiniki yılında Bartha ve ark. yaptıkları çalışmada, insülin direncinin gestasyonel hipertansiyonda geliştiğini ancak preeklampside bulunmadığını ortaya koymuşlardır.[21] Ayrıca insülin direncinin IGF-1 ile istatistiksel olarak anlamlı bir korelasyon göstermediğini bulmuşlardır. IGF-1 ve insülin hassasiyeti arasında bir ilişki mevcuttur. IGF-1'in insülinin doku etkisini iyileştirdiği bilinmektedir. Esansiyel hipertansiyonda dolaşımdaki IGF-1'in insülin hassasiyeti regülasyonunda önemli bir faktör olduğu bildirilmiştir.[22] Yaptığımız bu çalışmada, normal sağlıklı gebelerle karşılaştırıldığında, preeklamptik gebelerde açlık insülin düzeyinin farklı olmadığını ortaya koyduk. Gruplar arası AKŞ/İnsülin karşılaştırıldığında, istatistiksel olarak anlamlı bir fark tespit etmedik. Dolayısı ile ağır preeklamptik hastalarda kontrol grubuna göre artmış insulin direnci olmadığını ortaya koyduk.

Periferik insulin direncinin değerlendirilmesinde son yıllarda daha standart bir ölçüm tekniği olarak kabul edilen HOMA-IR indekslerinin medyan (ortanca) değerlerini her iki grup arasında karşılaştırdığımızda, gruplar arası anlamlı farklılık tespit edemedik Her ne kadar iki grup arasında açlık insulin, AKŞ/insulin ve HOMA-IR indeksleri arasında istatistiksel olarak anlamlı bir farklılık tespit etmesek de tüm gruplarda, IGF-1 ve HOMA-IR indeksleri arasında istatistiksel olarak anlamlı bir korelasyon olduğunu ortaya koyduk. Elde edilen korelasyon katsayıları pozitif yönde olup, orta kuvvette bir ilişkiyi göstermektedir. Ağır preeklampsi grubundaki korelasyon ise daha kuvvetli olup istatis-

tiksel olarak anlamlıdır. Dolayısıyla, serum IGF-1 düzeyleri ile periferik insulin direnci arasında anlamlı bir ilişki olduğu düşünülmüştür.

Sonuç olarak, yapılan bu çalışmada, ağır preeklamptik gebelerin serum IGF-1 düzeylerinin, sağlıklı gebelere göre daha düşük olduğu ortaya konmuştur. Buna karşın, preeklamptik gebelerde artmış insulin direncine rastlanmamıştır. İmplantasyonda önemli bir rolü olan IGF-1'nın preeklamptik hastalarda, düşük seviyelerde bulunması, bu hastalığın etyopatogenezinde bulunan implantasyon başarısızlığının bir kanıtı olabilir.

Kaynaklar

1. Han VK, Bassett N,Walton J, Challis JR. The expression of insulin-like growth factor (IGF) and IGF-binding protein (IGFBP) genes in the human placenta and membranes: evidence for IGF-IGFBP interactions at the feto-maternal interface. *J Clin Endocrinol Metab* 1996; 81: 2680–93.
2. Pekonen F, Suikkari AM, Makinen T, Rutanen EM. Different insulin-like growth factor binding species in human placenta and decidua. *J Clin Endocrinol Metab* 1988; 67: 1250–7.
3. Iino K, Sjoberg J, Seppala M. Elevated circulating levels of a decidual protein, 12, in pre-eclampsia. *Obstet Gynecol* 1986; 68: 58–60.
4. Howell RJ, Economides D, Tiesner B, Farkas AG, Chard T. Placental proteins 12 and 14 in pre-eclampsia. *Acta Obstet Gynecol* 1989; 68: 237–40.
5. Wang HS, Lim J, English J, Irvine L, Chard T. The concentrations of insulin-like growth factor (IGF-1) and insulin-like growth factor-1 in human umbilical cord serum at delivery: relation to fetal weight. *J Endocrinol* 1991; 129: 459–64.
6. De Groot CJM, O'Brien TJ, Taylor RN. Biochemical evidence of impaired trophoblastic invasion of decidual stroma in women destined to have pre-eclampsia. *Am J Obstet Gynecol* 1996; 175: 24–9.
7. Giudice LC, Martina NA, Crystal RA, Tazuke S, Druzin M. Insulin-like growth factor binding protein-1 at the maternal-fetal interface and insulin-like growth factor-I, insulin-like growth factor-II, and insulin-like growth factor binding protein-1 in the circulation of women with severe pre-eclampsia. *Am J Obstet Gynecol* 1997; 176: 751–7.
8. Anim-Nyame N, Hills FA, Sooranna SR, Steer PJ, Johnson MR. A longitudinal study of maternal plasma insulin-like growth factor binding protein-1 concentrations during normal pregnancy and pregnancies complicated by pre-eclampsia. *Hum Reprod* 2000; 15: 2215-9.
9. Malek-Khosravi S, Kaboudi B. Insulin changes in preeclamptic women during pregnancy. *Ann Saudi Med* 2004; 24: 434-6.
10. Kaaja R,Tikkanen MJ,Viinikka L, Ylikorkala O. Serum lipoproteins, insulin, and urinary prostanoid metabolites in normal and hypertensive pregnant women. *Obstet Gynecol* 1995; 85: 353–6.
11. Sattar N, Gaw A, Packard CJ, Greer IA. Potential pathogenic roles of aberrant lipoprotein and fatty acid metabolism in preeclampsia. *Br J Obstet Gynecol* 1996; 103: 614–20.
12. Caruso A, Ferrazzani S, De Carolis S, Lucchese A, Lanzone A, De Santis L, Paradisi G. Gestational hypertension but not pre-eclampsia is associated with insulin resistance syndrome characteristics. *Hum Reprod* 1999; 14: 219-23.
13. Romero-Gutierrez G, Malacara JM, Amador N, Fierro-Martinez C, Munoz-Guevara LM, Molina-Rodriguez R. Homeostatic model assessment and risk for hypertension during pregnancy: a longitudinal prospective study. *Am J Perinatol* 2004; 22: 455-62.
14. ACOG practice bulletin. Diagnosis and management of preeclampsia and eclampsia. Number 33, January 2002. *Obstet Gynecol* 2002; 99(1): 159-67.
15. Lighten AD, Moore GE, Winston RM, Hardy K. Routine addition of human insulin-like growth factor-1 ligand could benefit clinical in-vitro fertilization culture. *Hum Reprod* 1998; 13:3144-50.
16. Innes KE, Byers TE. Preeclampsia and breast cancer risk. *Epidemiology* 1999; 10: 722-32.
17. Halhali A, Villa AR, Madrazo E, Soria MC, Mercado E, Diaz L, Avila E, Garabedian M, Larrea F. Longitudinal changes in maternal serum 1,25-dihydroxyvitamin D and insulin-like growt factor I levels in pregnanat women who developed preeclampsia: comparison with normotensive women. *J Steroid Biochem Mol Biol* 2004; 89-90: 553-6.
18. Frankenne F, Closset J, Gomez F, Scippo ML, Smal J, Hennen G. The physiology of growth hormones (GH) in pregnant and partal characterization of the placental GH variant. *J Clin Endocrinol Metab* 1988; 66: 1171-80.
19. Caufriez A, Frankenne F, Englert Y, Golstein J, Cantraine F, Hennen G, Copinschi G. Placental growth hormone as a potential of maternal IGF-1 during human pregnancy. *Am J Physiol* 1990; 258: E1014-9.
20. Iams JD, Creasy RK. Preterm Labor and delivery. In: Creasy RK, Resnik R, Iams JD (Eds). Maternal-Fetal Medicine Principles and Practice. 5th ed. USA, Elsevier Inc; 2004; p: 841-8.
21. Bartha JL, Romero-Carmona R, Torrejon-Cardoso R, Comino-Delgado R. Insulin, insulin-like growth factor-1, and insulin resistance in women with pregnancy-induced hypertension. *Am J Obstet Gynecol* 2002; 187: 735-40.
22. Laviades C, Gil MJ, Monreal I, Gonzalez A, Diez J. Tissue availability of insulin-like growth factor I is inversely related to insulin resistance in essential hypertension: effects of angiotensin converting enzyme inhibition. *J Hypertens* 1998; 16: 863-70.

Elektif Sezaryenlerde Genel ve Spinal Anestezinin Anne ve Yenidoğan Kortizol Düzeylerine Etkisi

Ahmet Kale[1], Ebru Kale[2], Mahmut Erdemoğlu[1], Nurten Akdeniz[1], Naime Canoruç[2], Murat Yayla[3]

[1]*Dicle Üniversitesi Tıp Fakültesi, Kadın Hastalıkları ve Doğum Anabilim Dalı, Diyarbakır*
[2]*Dicle Üniversitesi Tıp Fakültesi, Biyokimya Anabilim Dalı, Diyarbakır*
[3]*Haseki Hastanesi, Kadın Hastalıkları ve Doğum Kliniği, İstanbul*

Özet

Amaç: Elektif sezaryen nedeniyle spinal yada genel anestezi yapılan gebelerin, maternal ve yenidoğan kortizol seviyelerini ölçmek.

Yöntem: Elektif sezaryen yapılacak gebeler rastgele olarak genel (n=32, Grup 1) ve spinal anestezi (n=39, Grup 2) şeklinde iki gruba ayrıldı. Maternal kortizol seviyeleri sezaryen operasyonun 5.dakikasında ve yenidoğan kord kanı kortizol seviyeleri doğumun 5.dakikasında alındı. İstatistiksel analizde student-t ve Pearson correlation coefficient testi kullanıldı. $p<0.05$ istatistiksel olarak anlamlı kabul edildi.

Bulgular: Maternal kortizol seviyeleri genel anestezi alan grupta (14.20± 2.45 µg/dl) spinal anestezi alan gruba (8.90± 2.18 µg/dl) göre daha yüksekti ($p<0.001$). Yenidoğan kord kanı kortizol seviyeleri genel anestezi alan grupta (12.88± 5.06 µg/dl) spinal anestezi alan gruba göre daha yüksekti (6.74± 2.61 µg/dl) ($p<0.001$). Genel ve spinal anestezi alan grupta maternal ve yenidoğan kortizol seviyeleri arasında pozitif korelasyon saptanmadı ($p<.05$).

Sonuç: Spinal anestezi grubunda anne ve yenidoğan kortizol seviyelerini, genel anestezi grubuna göre daha düşük bulduk. Elektif sezaryen ile doğumlarda spinal anestezi anne ve bebeği daha az strese maruz bıraktığı için genel anesteziye göre daha çok tercih edilebilecek bir metod olarak düşünülenilir.

Anahtar Sözcükler: Genel anestezi, spinal anestezi, kortizol seviyeleri.

The effect of general and spinal anaesthesia on maternal and newborn cortisol levels in elective cesarean deliveries

Objective: The aim of this study is to compare the concentrations of maternal and fetal cortisol levels in patients received either spinal and general anesthesia in elective term cesarean deliveries.

Methods: Pregnants were randomly assigned into two groups to receive general (n=32, Group 1) or spinal anaesthesia (n=39, Group 2) for elective cesarean section. Maternal cortisol samples were taken after the fifth minute of cesarean operation and newborn cord blood cortisol levels were taken after the fifth minute of delivery. A student t test and Pearson correlation coefficients were performed for statistical analysis. A p value of less than .05 was considered statistically significant.

Results: Maternal cortisol levels were higher in general anaesthesia groups (14.20± 2.45 µg/dl) than spinal anaesthesia group (8.90± 2.18 µg/dl) ($p<0.001$). Newborn cord blood cortisol levels were higher in general anaesthesia groups (12.88± 5.06 µg/dl) than spinal anaesthesia group (6.74± 2.61 µg/dl) ($p<0.001$). A significant positive correlations between maternal and newborn cortisol levels were not found between general and spinal anaesthesia groups.

Conclusion: We found lower maternal and newborn cortisol levels in spinal anaesthesia group than general anaesthesia and spinal anaesthesia could be more preferable method in elective term cesarean deliveries due to exposed to less stress than general anaesthesia for fetus and mother.

Key words: General anaesthesia, spinal anaesthesia, cortisol levels.

Yazışma adresi: Dr. Ahmet Kale, Dicle Üniversitesi Tıp Fakültesi, Kadın Hastalıkları ve Doğum Anabilim Dalı, 21280 Diyarbakır
e-posta: drakale@mynet.com

Giriş

Sezaryen ameliyatlarında; ameliyatın nedenine ve aciliyetine, anestezistin deneyimine, hastanın isteğine uygun olarak genel veya rejyonal anestezi yöntemlerinden biri tercih edilmektedir. Anestezi şekli seçiminde; anne için güvenli ve rahat, yenidoğan için en az depresan ve cerrah için de uygun çalışma koşulları sağladığına inanılan anestezi yöntemi seçilmelidir.[1,2]

Acil sezaryen operasyonlarında geçmiş yıllarda en sık tercih edilen yöntem hızlı etki göstermesi nedeni ile genel anestezi idi. Fakat genel anestezi ve anne mortalitesi arasındaki ilişki açık bir şekilde entubasyonda başarısızlık ve gastrik içeriğin aspirasyonuna bağlıdır. Spinal anestezi; annenin uyanık olması, minimal yenidoğan depresyonu yapması, tromboemboli ve postoperatif solunumsal morbidite riskini azaltması nedeniyle genel anestezi yerine tercih edilebilir.[3]

Kortizol hormonu bir stres hormonudur ve stres ortaya çıkaran durumlar (travma, cerrahi girişim, anestezi, şok, ağır enfeksiyon, anksiyete, hipoglisemi v.b.) kortizol salgılanması 10 katına kadar yükseltebilirler. Cerrahi işlem esnasında, cerrahi alandan kalkan uyarıların hipotalamo-hipofizer hormon sekresyonunu aktive etmesi ile kortizol hormonunun salınımı uyarının şiddeti ile parelel olarak artar.[4]

Çalışmamızda elektif sezaryen operasyonlarında, genel ve spinal anestezinin intraoperatif maternal ve yenidoğan kan kortizol düzeylerine etkisini belirlemeyi amaçladık.

Yöntem

Dicle Üniversitesi Tıp Fakültesi Kadın Hastalıkları ve Doğum Kliniğinde Nisan 2005- Ekim 2005 tarihleri arasında, elektif sezaryen planlanan, 38-42 gebelik haftalarında olan toplam 69 gebe çalışmaya dahil edildi. Tüm olgulardan da çalışmaya katılmak için gönüllü olduklarına dair onayları alındı. Gebelik yaşı, Toshiba SSH-140A, 3,5 MHz konveks problu renkli doppler ultrasonografi cihazı kullanılarak, BPD (bi-parietal diameter) ve AC (abdominal circumference) FL (Femur Length) ölçümlerine göre yapıldı.

Elektif sezaryen yapılan olgular, anestezi şekillerine göre iki gruba ayrıldı. Gruplardan birincisine genel anestezi (Grup 1 ; n=32) ve ikincisine ise spinal anestezi (Grup 2; n=39) uygulandı.

Rejyonel anesteziyi kabul etmeyen, aPTT ve pT değerleri uzun olan, sistemik hastalığı olan (diabetes mellitus, preeklampsi, hipertansiyon vs), lokal anestezik duyarlığı ve herhangi bir ilaç bağımlılığı olan, antikoagülan kullanımı olan, lumbal bölgede disk hernisi veya vertebra cerrahisi öyküsü olan olgular çalışmaya dahil edilmediler.

Anestezi öncesi tüm gebeler EKG, arterial kan basıncı, pulse oksimetre ile monitorize edildi ve kortizol hormonu örnekleri alınması için, her iki grup olguların ön kol venlerinden birine 18 gauge iv. kanül yerleştirildi. Ayrıca diürinal ritme uygun olması açısından olguların tamamında saat 11:00'den önce sezaryen işlemi gerçekleştirildi. Olgulara premedikasyon uygulanmadı.

Grup I olgularına genel anestezi için indüksiyonda iv anestezik olarak 5-7 mg/kg tiyopental sodyum ve kas gevşetici olarak 0,1 mg/kg vekü-ronyum verilip uygun şartlar sağlandıktan sonra entübasyon işlemi gerçekleştirildi. Mekanik ventilatör tidal volüm 10 ml/kg, solunum frekansı dakikada 12 olacak şekilde ayarlandı. Kas gevşeticinin dozu 1/3 oranında 30 dakika aralıklarla tekrar edildi. Anestezi idamesinde; %1 isofluran+%50 O2+%50N2O kullanıldı. Yapılan müdahelenin tamamlanıp cilt sütürleri atılmaya başlandığı zaman anestezi idamesi sonlanırılıp spontan solunumun gelmesi beklendi. Olgular, 0.03 mg/kg neostigmin ve 0.5 mg atropin ile etkinin sonlandırılması işlemi gerçekleştirilip ekstübe edildi.

Grup II (n=39) olgularına spinal anestezi için 10 ml/kg %0.9 NaCl infuzyonu spinal anestezi öncesi verildi. Sol yan pozisyon verilerek, L3-4 intervertebral aralıktan %2 lidokain ile cilt ve cilt altı infiltrasyonu yapıldı. 21 gauge kalem uçlu spinal iğne ile 2ml hiperbarik %0.5 bupivakain verildi, torakal 10 seviyesine gelince, cerrahi müdahaleye başlandı.

Tüm gebelerden sezaryen insizyonunun beşinci dakikasında ön kol veninden ve bebek çıkımının beşinci dakikasında da umbilikal venden, kortizol hormonu ölçümleri için kan örnekleri alındı. Alınan kan örnekleri, 3500 rpm'de 5 dakika santrifüj edildikten sonra elde edilen serumlarda kortizol düzeyi (normal değerler; öğleden önce 6.2 -19.4

µg/dl) Merkez laboratuvarında bulunan Roche E-170 (Moduler Analytics System) cihazı kullanılarak, kemilüminesans tekniği ile çalışıldı.

İstatistiksel olarak veriler student-t testi ve parametreler arasındaki korelasyonun değerlendirilmesinde Pearson korelasyon katsayısı (R) kullanıldı. $p<0.05$ değeri istatistiksel anlamlı olarak kabul edildi.

Bulgular

Çalışmaya genel anestezi yapılan gebeler (Grup 1; n=32) ile, spinal anestezi yapılan gebeler (Grup 2; n=39) olmak üzere toplam 69 olgu dahil edildi. Olguların demografik verileri Tablo 1'de görülmektedir. Olgulara ait demografik verilerin değerlendirilmesinde gruplar arasında anlamlı farklılık yoktu.

Her iki grup maternal kortizol düzeyleri açısından değerlendirildiğinde, genel anestezi yapılan grupta (Grup1) maternal kortizol düzeyleri (14.20± 2.45 µg/dl) spinal anestezi yapılan gruptan daha yüksek olarak saptandı (8.90±2.18 µg/dl) ($p<0.001$) (Grafik 1).

Her iki grup bebek kord kanı kortizol düzeyleri açısından değerlendirildiğinde, genel anestezi yapılan grupta (Grup 1) bebek kord kanı kortizol düzeyleri (12.88±5.06 µg/dl) spinal anestezi yapılan gruptan (Grup 2) daha yüksek olarak saptandı (6.74±2.61 µg/dl) ($p<0.001$) (Grafik 2).

Tablo 1. Grupların demografik verileri.

Parametreler	Grup 1 (Ortalama ± SD)	Grup 2 (Ortalama ± SD)	P
Yaş	30.28±6.40	29.70±5.59	p>0.05
Gravida	5.00±3.54	4.90±3.40	p>0.05
Parite	3.37±3.34	3.02±3.13	p>0.05
Gebelik haftası	39.15±1.02	38.06±1.29	p>0.05
Ağırlık (kg)	73.71±5.59	74.5±4.76	p>0.05
Boy (cm)	167.12±6.67	165.41±5.29	p>0.05
Apgar 1	7.0±1.9	7.0±1.8	p>0.05
Apgar 5	8.5±1.8	8.6±1.7	p>0.05
Doğum kilosu	3545.5±476.4	3532.4±402.7	p>0.05

p>0.05 istatistiksel olarak anlamsız.

Genel anestezi yapılan grupta (Grup1; n=32); anne (14.20±2.45 µg/dl) ve bebek kortizol düzeyleri (12.88±5.06 µg/dl) arasında korelasyon saptanmadı ($p=0.522$, $r = 0.0138$) (Grafik 3).

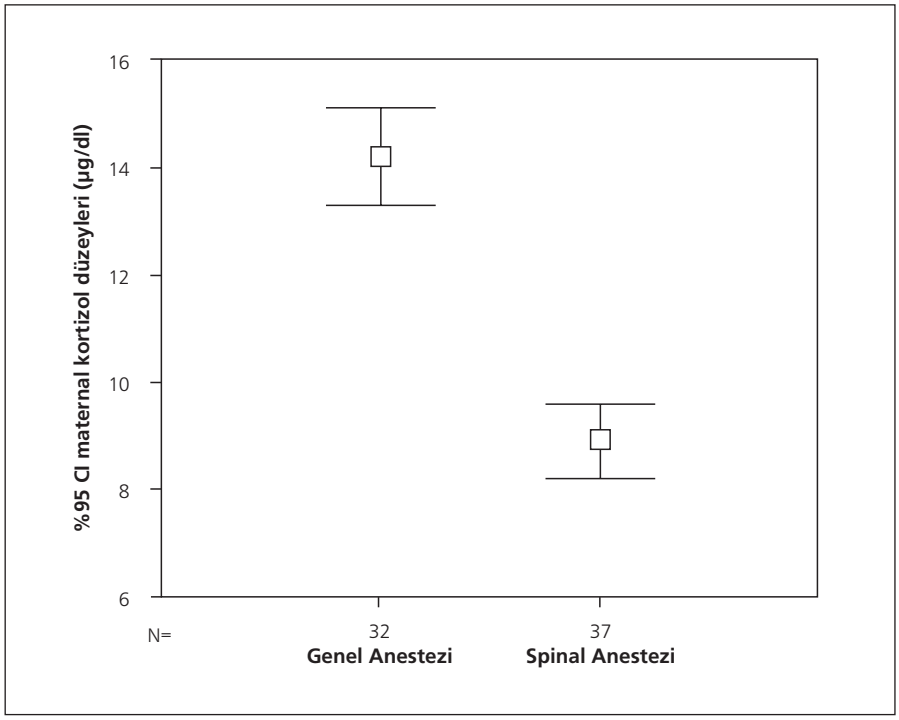

Grafik 1. Genel anestezi ve spinal anestezi yapılan grupta maternal kan kortizol düzeyleri.

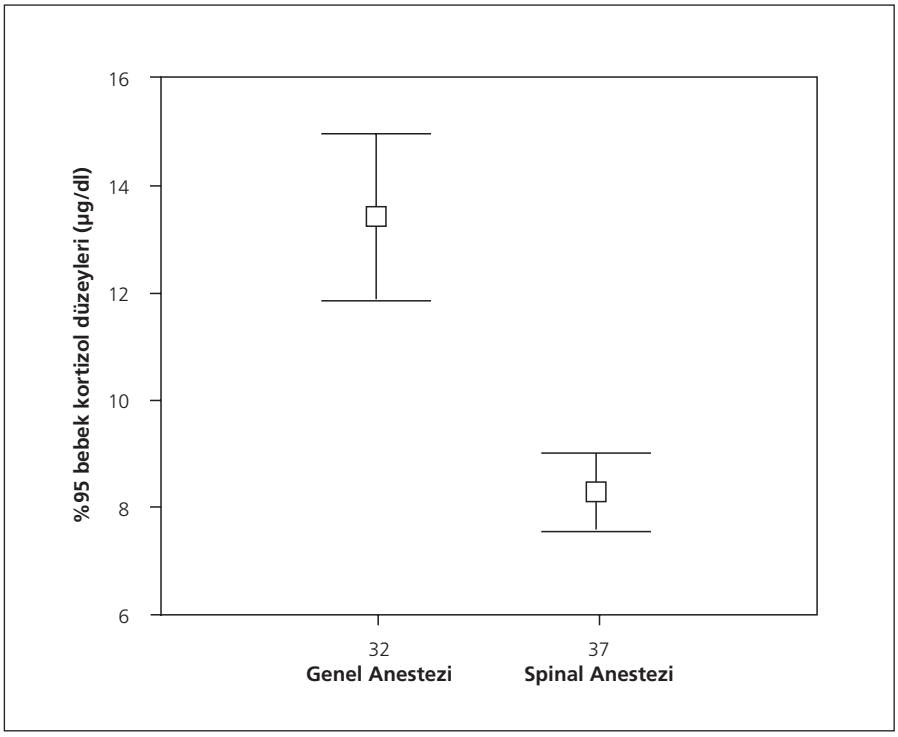

Grafik 2. Genel anestezi ve spinal anestezi yapılan grupta bebek kord kanı kortizol düzeyleri.

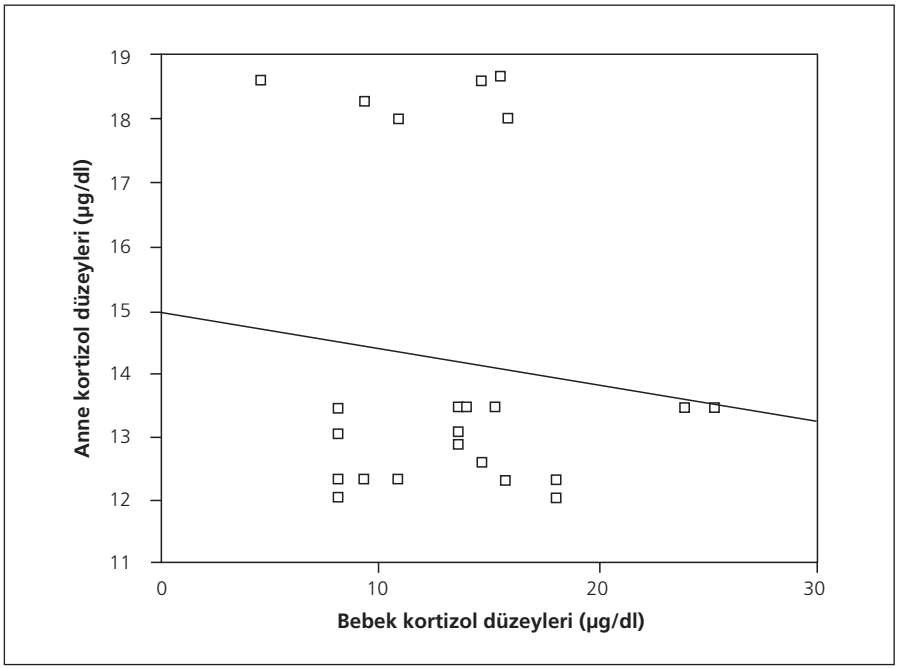

Grafik 3. Genel anestezi yapılan grupta (Grup 1) anne ve bebek kortizol düzeyleri arasındaki korelasyon.

Spinal anestezi yapılan grupta (Grup 2; n=37); anne (8.90± 2.18 µg/dl) ve bebek kortizol düzeyleri (6.74± 2.61 µg/dl) arasında korelasyon saptanmadı (p=0.166, r = 0.054) (Grafik 4).

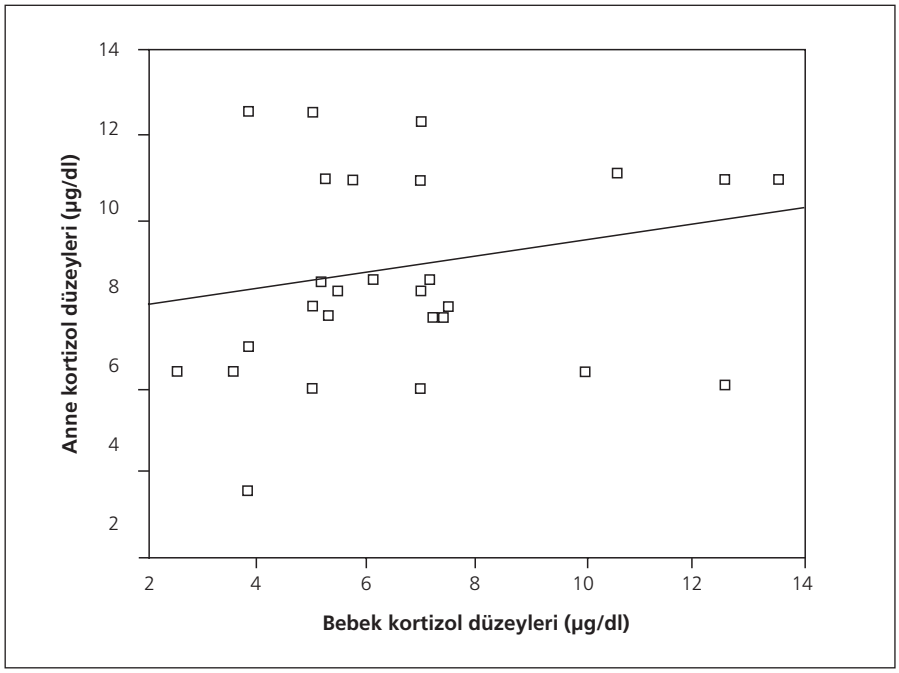

Grafik 4. Spinal anestezi yapılan grupta (Grup 2) anne ve bebek kortizol düzeyleri arasındaki korelasyon.

Tartışma

Anestezide kullanılan kalem uçlu spinal iğnelerin keşfinden sonra, spinal anestezi sezaryen operasyonlarında daha populer olmaya başlamıştır. Spinal anestezi sezaryen esnasında annenin uyanık kalmasını sağlamakta, maternal aspirasyona bağlı pnomoni riskini azaltmakta, neonatal depresyonu önlemekte, annenin bebeğin doğum olayına aktif olarak katılmasını sağlamaktadır.[1-4]

Toker ve ark 5 yıllık sürede gerçekleştirilen 674 sezaryen ameliyatı olgularını retrospektif olarak inceledikleri çalışmalarında olgularının %77'sinde spinal anestezi ile sezaryenın gerçekleştiğini saptamışlardır.[2]

Kayacan ve ark'nın rejyonel ve genel anestezinin anne ve yenidoğan etkileri üzerine yaptıkları randomize prospektif çalışmada elektif sezaryen girişimlerinde rejyonel anesteziyi genel anesteziye göre daha üstün bulmuşlardır.[5] Kolatat ve ark, 1999 yılında rejyonel ve genel anestezinin yenidoğan etkileri üzerine yaptıkları çalışmada, rejyonel anestezi ile doğan infantlarda Apgar skorlarının genel anestezi ile doğan infantlara göre daha yüksek olarak tesbit etmişlerdir.[6] Adams ve ark sezaryen yapılan hastalarda genel anestezi ile spinal anesteziyi karşılaştırdıkları çalışmalarında, spinal anestezi tekniğinin azalmış stres hormonları ile birlikte olduğunu göstermişlerdir.[7]

Papadopoulou ve ark acil sezaryen endikasyonu nedeni ile genel ve spinal anestezi yapılan hastaların maternal stres cevabını ölçtükleri çalışmalarında; spinal anestezinin acil sezaryen operasyonu esnasında maternal stres cevabını azalttığını saptamışlardır.[8] Levy ve arkadaşları yaptıkları çalışmada, intrauterine gelişme geriliği olan ve genel anestezi alan fetuslarda, neonatal sonuçların daha kötü olduğunu ayrıca genel anestezinin yenidoğan umbilikal arter pH değerlerini düşürdüğünü saptamışlardır.[9]

Mueller ve ark 5806 gebe üzerinde rejyonel ve genel anestezinin yenidoğan apgar skorları üzerine etkisini inceledikleri çalışmalarında, 5. dakika Apgar skorunun rejyonel anestezi alan grupta daha yüksek olduğunun saptamışlardır.[10]

Kortizol hormonu prototip bir stres hormonudur ve stres ortaya çıkaran durumlar (cerrahi girişim, anestezi, şok, ağır enfeksiyon, anksiyete v.b.) kortizol salgılanmasını artırır.[4] Stresli ortamlara maruz bırakılan farelerde kortizol sekresyonunun belirgin derecede arttığı saptanmıştır.[11]

Çalışmamızda, genel anestezi yapılan grupta maternal kortizol düzeylerini (14.20±2.45 µg/dl) spinal anestezi yapılan gruba göre daha yüksek olarak saptadık. (8.90±2.18 µg/dl) ($p<0.001$). Ayrıca yenidoğan kord kanı kortizol düzeyleride genel anestezi yapılan grupta (12.88±5.06 µg/dl) spinal anestezi yapılan grup göre daha yüksek olarak saptandı (6.74±2.61 µg/dl) ($p<0.001$). Genel ve spinal anestezi yapılan grupta anne ve bebek kord kanları arasında korelasyon saptanmadı ($p>0.05$). Çalışma grubumuzda genel anestezi yapılan anne ve bebeklerin kortizol düzeylerinin yüksek olması, genel anestezide anne ve bebeklerin daha fazla strese maruz kaldığını göstermektedir. Anne ve bebek kortizol düzeyleri arasında korelasyon olmaması da, anestezi esnasında fetal kortizol sekresyonunun, anne kortizol sekresyonundan etkilenmediğini düşündürmektedir.

Sonuç olarak, spinal anestezinin maternal ve fetal kortizol düzeylerine daha az etkisi olduğunu ve anne ve bebeğin daha az strese kaldığını ve elektif sezaryenlerde spinal anestezinin genel anesteziye göre tercih edilebilecek bir yöntem olduğu kanısındayız.

Kaynaklar

1. Obstetrik anestezi. In: Morgan GE, Mikhail MS eds. Klinik Anesteziyoloji Çeviri: Doç. Dr. Nureddin Lüleci 2002, 711-3.
2. Toker K, Yılmaz A, Gürkan Y, Baykara N, Canatay H. Sezaryen Ameliyatlarında Anestezi Uygulaması, 5 yıllık retrospektif değerlendirme. *Türk Anesteziyoloji ve Reanimasyon Derneği Dergisi* 2003; 31: 26-30.
3. Kayacan N, Arıcı G, Akar M, Karslı B, Zorlu G. Sezaryenlerde Farklı Bölgesel Anestezi Yöntemlerinin Hemodinamik Etkiler ve Postoperatif Analjezik Tüketimi Yönünden Karşılaştırılması. *Türkiye Klinikleri Jinekoloji ve Obstetrik Dergisi* 2004; 14: 200-6.
4. Kay NH, Allen MC, Bullingham RES, Baldwin D. Influence of meptazinol on metabolic and hormonal responses following major surgery. *Anesthesia* 1985; 40: 223-8.
5. Kayacan N, Bigat Z, Yeğin A. Elektif Sezaryenlerde Epidural, Kombine Spinal-Epidural ve Genel Anestezinin Anne ve Yenidoğana Etkileri Üzerine Randomize Prospektif Bir Çalışma. *Türkiye Klinikleri Tıp Bilimleri Dergisi* 2004; 24: 476-82.
6. Kolatat T, Somboonnanonda A, Lertakyamanee J, Chinachot T, Tritrakam T. Effects of general and regional anesthesia on the neonate. *J Med Assoc Thai* 1999; 82: 40–5.
7. Adams HA, Meyer P, Stoppa A, Muller-Goch A, Bayer P, Hecker H. Anaesthesia for caesarean section. Comparison of two general anaesthetic regimens and spinal anaesthesia. *Anaesthesist* 2003; 52: 23-32.
8. Papadopoulou E. Maternal stress-response during emergency cesarean section with general and spinal anesthesia. *Reg Anesth Pain Med* 2005; 30:72.
9. Levy BT, Dawson J, Toth P, Bowdler N. Predictors of neonatal resuscitation, low Apgar scores, and umbilical artery pH among growth-restricted neonates. *Obstet Gynecol* 1998; 91: 909-16.
10. Mueller M, Brühwiler H, Schüpfer G Lüscher K.Higher rate of fetal acidemia after regional anesthesia for elective cesarean delivery. *Obstet Gynecol* 1997; 90: 131-4.
11. Barriga C, Martin MI, Tabla R et al. Circadian rhythm of melatonin, corticosterone and phagocytosis: effect of stress. *J Pineal Res* 2001; 30: 180-7.

24 Haftalık Kısmen Rüptüre Rudimenter Horn Gebelik; Ultrasonografi ile Tanı: Olgu Sunumu

Mehmet Karaca[1], Ahmet Göçmen[2]

[1]*Kafkas Üniversitesi Tıp Fakültesi, Kadın Hastalıkları ve Doğum Anabilim Dalı, Kars*
[2]*Gaziantep Üniversitesi Tıp Fakültesi, Kadın Hastalıkları ve Doğum Anabilim Dalı, Gaziantep*

Özet

Amaç: 24 haftaya kadar gelişmiş, ultrasonografi ile tespit edilen kısmen rüptüre rudimenter horn gebeliği olan hastayı sunmaktır.

Olgu: 33 yaşında multipar 24 haftalık gebeliği olan hasta karın ağrısı nedeniyle hastanemize başvurdu. Ultrasonografi ile yapılan değerlendirmede rudimenter horn içerisinde 24 haftalık yaşayan fetusla birlikte gebelik kesesi tespit edildi. Akut batın bulguları ve batında serbest kan nedeniyle opere edilen hastada teşhis doğrulandı ve kısmen rüptür saptandı. Hastada rudimenter horn eksizyonu yapıldı. 480 gram olan bebek erken neonatal dönemde eksitus oldu. Hasta post operatif 3. gün şifa ile taburcu edildi.

Sonuç: Rudimenter horn gebelikler nadiren ileri gebelik haftalarına kadar büyüyebilir. Ultrasonografi ile tespiti mümkündür.

Anahtar Sözcükler: Rudimenter horn gebelik, ultrasonografi, 2. trimester gebelik.

Partially ruptured rudimentary horn pregnancy at 24 weeks; diagnosis by ultrasonography: a case report

Objective: To present a patient with a partially ruptured rudimentary horn pregnancy at 24 weeks diagnosed by ultrasonography.

Case: A 33-year-old multiparous patient with gestation of 24 weeks suffering from abdominal pain was applied to our clinic. Sonographic examination revealed a gestational sac possessing a viable fetus at 24 weeks of gestation, lying in a rudimentary horn. It was also confirmed by operation undergone due to signs of acute abdomen and free blood, and a partial rupture was revealed. The rudimentary horn was excised. The baby weighing 480 g died in the early neonatal period. The patient was discharged home on postoperative 3rd day in good health.

Conclusion: Rudimentary horn gestations can rarely go on till late second trimester. A diagnosis can be made with sonographic examination.

Key words: Rudimentary horn pregnancy, ultrasonography, 2nd trimester pregnancy.

Giriş

Müllerian kanal anomalileri mezonefrik kanalın gelişiminin durması, anormal yapılanması ya da inkomplet füzyonu ile olur. Bu anomaliler bazen semptom vermese de, tekrarlayan gebelik kayıpları, prematurite gibi obstetrik komplikasyonlar ve infertiliteyle ilişkilidir. Gerçek sıklığını bilmek zordur ama değişik yayınlarda 1/10 ile 1/1600 oranında bildirilmiştir.[1-3] Rudimenter horn anomalisi, müllerian gelişim anomalileri içerisinde yer alır ve içerisinde çok nadir de olsa gebelik olabilir.[4-5] Rudimenter horn gebelikler genellikle 2. trimester başında rüptür olur.[6] Bu tür gebeliklerde tanı genellikle rüptürden sonra konulmaktadır. Biz burada 24'üncü gebelik haftasına kadar ilerlemiş, operasyon öncesi ultrasonografi (USG) ile tanısı konmuş kısmen rüptüre rudimenter horn gebelik olgusunu sunduk.

Yazışma adresi: Dr. Mehmet Karaca, Kafkas Üniversitesi Tıp Fakültesi, Kadın Hastalıkları ve Doğum Anabilim Dalı, Kars
e-posta: drmehmetkaraca@hotmail.com

Olgu Sunumu

33 yaşında multipar hasta, son birkaç saattir devam eden karın ağrısı şikayeti ile hastanemize başvurdu. Obstetrik öyküsünde daha önce 4 kez normal doğum yaptığını ve yine hamile olduğunu bildirdi. Son adet tarihini bilmiyordu ve gebeliği süresince hiç prenatal kontrollere gitmemişti.

Yapılan değerlendirmede; hasta, şuuru açık, genel durumu orta ve soluk olarak gözlendi. Kan basıncı 130/70 mmHg, Nabız 140 atım/dk olarak tespit edildi. Batın muayenesinde; tüm batında hassasiyet, rebound ve defans vardı. Vajinal muayenede kanama gözlenmedi ve servikal muayenede hassasiyet vardı. Laboratuar incelemelerinde Hemoglobin 5.3 gr/dl, Hematokrit %16, WBC 14.210, Platelet 301.000 olarak bulundu. USG ile yapılan değerlendirmede, batın içerisinde ekojen yaygın sıvı vardı ve sol tarafa doğru uzanan içerisinde 24 haftalık yaşayan fetüs olan, sınırları net ayırt edilebilen yapı gözlendi. Fetüs canlı, gebelik kesesi bozulmamış, amniyon sıvısı ve plasenta normal görünümdeydi. Pelvik bölge incelendiğinde, sağda içerisi boş 10x7x6 cm boyutlarında bir uterus gözlendi (Resim 1). Gebelik içeren uterusun batın sol tarafına yerleştiği ve duvarınının oldukça ince olduğunu görüldü (Resim 2). Rudimenter horn gebeliği olabileceği düşünüldü. Hastaya parasentez yapıldı ve defibrine kan geldiği gözlendi.

Hastaya acil laparotomi yapıldı. Ameliyat sırasında, batında 4-5 ünite kadar kan olduğu, solda bulunan rudimenter horn içerisinde gebeliğin geliştiği ve arka kısımda 2 cm'lik kanamalı kısmi bir rüptür alanı olduğu gözlendi (Resim 3). Rudimenter horn ön yüzü kesilerek fetüs dışarı alındı. Daha sonra rudimenter horn rezeksiyonu yapıldı. Bebek 480 gramdı ve erken neonatal dönemde eksitus oldu. Hastaya ameliyat sırasında ve sonrasında kroslanmış 4 ünite eritrosit süspansiyonu verildi. Hasta ameliyat sonrası 3. günde şifa ile taburcu edildi.

Resim 1. Gebelik içeren rudimenter horn yanında ultrasonografik olarak içerisi boş olarak gözlenen uterus.

Resim 2. Rudimenter horn gebelikte oldukça ince olan duvar yapısının ultrasonografik görünümü.

Resim 3. 24. haftaya kadar gelişmiş olan rudimenter horn gebeliğin laparotomi sırasında görünüşü.

Tartışma

Rudimenter horn içerisinde gebelik 1/40000-1/140000 sıklıkta olduğu bildirilen nadir görülen bir olaydır.[4-5] Terme kadar ulaşan birkaç olgu bildirilmişse de malforme uterus normal uterus gibi genişleyemediği için genellikle 1. trimester sonunda ya da 2. trimester başında rüptür oluşur.[6] 2. trimester sonuna kadar devam eden az sayıda olgu bildi-

rilmiştir.[7] Sunduğumuz olguda, gebelik, rüptür oluşmadan fetus canlı olarak 24. gebelik haftasına kadar ulaşmıştır.

Rüptür olması ciddi kanama nedeniyle maternal morbidite ve mortalite sebebidir. Fetus için ise durum her zaman mortaldir. O nedenle rudimenter horn gebeliklerde erken tanı ve tedavi önemlidir. Ancak çoğu zaman rüptürden sonra laparotomi sırasında anlaşılır. Rüptür öncesi tanı konulan olgu çok azdır. Günümüzde hemen hemen her gebe ilk trimester içerisinde USG ile değerlendirilmektedir. Ancak USG ile değerlendirme ehil ellerde ve sistematik olarak yapılmadığı zaman fetüs dışında kalan yapılar değerlendirme dışında kalmakta ve diğer pelvik yapılardaki anormallikler tanınamamaktadır. USG ile inceleme yapılırken fetus dışında kalan yapıların normal olduğunu göstermek bu tür yanlış tanıları önleyecektir. USG ile yaptığımız incelemede fetüs normal izlenirken incelemeye devam edilerek pelvik bölgede ayrıca içerisi boş olan bir uterus izlendi. Hastanın herhangi bir şikayeti olmasa bile benzer şekilde fetus dışında kalan yapılar da sistematik olarak incelenmelidir.

Bunun yanında USG ile rudimenter uterine horn gebeliği gösteren çalışmalar vardır. Daskalakis ve arkadaşları USG ile 1. trimesterde rudimenter horn içerisinde amniyotik keseyi göstermişlerdir.[8] Achiron ve arkadaşları, biri interstisyel diğeri rudimenter horn gebeliği olan iki gebelik olgusunu rüptür öncesi 2. trimesterde USG ile tanıdıklarını bildirmişlerdir.[9] Yazarlar burada, rudimenter uterin horn gebeliğin Ultrasonografik muayene bulgusu olarak; alışılmadık gebelik lokalizasyonu, ince uterin duvar, inkomplet myometrial katman ve boş uterus tespit ettiklerini vurgulamışlardır. Sunduğumuz bu olguda benzer USG bulguları görüldü. Gebelik içeren rudimenter uterin hornun batının tamamen sol tarafında yerleştiği ve duvarının oldukça ince olduğunu görüldü. Pelvik bölgenin incelenmesine devam edildiğinde ayrıca içerisinde gebelik olmayan uterusun olduğunu görüldü. Bu USG bulguları ile preoperatif olarak rudimenter uterin horn gebelik olabileceği düşünüldü.

Rudimenter uterin horn gebeliklerde hemen hemen fetal viabilite öncesi rüptür oluştuğu için tespit edilince rudimenter horn rezeksiyonu ve gebeliğin sonlandırılması gerekmektedir. Bu yaklaşım rüptüre bağlı oluşacak morbidite ve moratalitenin önlenmesini sağlayacaktır. Biz preopratif rudimenter uterin horn gebelikten şüphelenerek laparotomi yaptık ve tanıyı doğruladık. Fetusun doğurtulmasının ardından uterin horn rezeksiyonu yapıldı.

Sonuç olarak gebelik ultrasonografisi yapılırken gebelik kesesi ve fetus üzerine yoğunlaşmanın yanında diğer pelvik yapılarıda incelemek o bölgedeki yapıların normal ya da anormal olduğunu anlamamızı sağlayacaktır. Benzer şekilde rudimenter horn gebeliği erken gebelik haftalarında tespit edilebilir. Rüptürle birlikte olan maternal morbidite ve mortaliteden kaçınmak rudimenter horn gebeliğin erken tespitiyle mümkün olabilir. Gebelikte yapılan rutin USG değerlendirmesi tüm pelvisi kapsar ise tanıda ciddi katkılar sağlayacaktır.

Kaynaklar

1. Green LK, Harris RE. Uterine anomalies. Frequency of diagnosis and associated obstetric complications. *Obstet Gynecol* 1976; 47: 427-9.
2. Golan A, Langer R, Bukovsky I, Caspi E. Congenital anomalies of the mullerian system. *Fertil Steril* 1989; 51: 747-55.
3. Raga F, Bauset C, Remohi J, Bonilla-Musoles F, Simon C, at al. Reproductive impact of congenital Mullerian anomalies. *Hum Reprod* 1997; 12: 2277-81.
4. O'Leary J. L. and O'Leary J. A. Rudimentary horn pregnancy. *Obstet Gynecol* 1963; 22: 371-5.
5. Sfar E, Zine S, Bourghida S, Bettaieb A, Chelli H. Pregnancy in a rudimentary uterine horn: main clinical forms. 5 cases. *Rev Fr Gynecol Obstet* 1994; 89: 21-6.
6. Akhtar A. Z. Term pregnancy in a rudimentary horn of a bicornuate uterus with fetal salvage: a case report. *Asia Oceania J Obstet Gynecol* 1988; 14: 143-6.
7. Chang JC, Lin YC. Rupture of rudimentary horn pregnancy. *Acta Obstet Gynecol Scand* 1992; 71: 235-8.
8. Daskalakis G, Pilalis A, Lykeridou K and Antsaklis A. Rupture of noncommunicating rudimentary uterine horn pregnancy. *Obstet Gynecol* 2002; 100: 1108-10.
9. Achiron R, Tadmor O, Kamar R, Aboulafia Y, Diamant Y. Prerupture ultrasound diagnosis of interstitial and rudimentary uterine horn pregnancy in the second trimester. A report of two cases. *J Reprod Med* 1992; 37: 89-92.

Gebelik ve Metastatik Mide Kanseri: Olgu Sunumu

Murat Özdil[1], Kemal Özerkan[1], Şehsuvar Gökgöz[2], Sibel Aker[3], Gerçek Aydın[2]

[1]*Uludağ Üniversitesi Tıp Fakültesi, Kadın Hastalıkları ve Doğum Anabilim Dalı, Bursa*
[2]*Uludağ Üniversitesi Tıp Fakültesi, Genel Cerrahi Anabilim Dalı, Bursa*
[3]*Uludağ Üniversitesi Tıp Fakültesi, Patoloji Anabilim Dalı, Bursa*

Özet

Amaç: İleri yaş ve erkeklerde daha sık görülen mide kanserinin gebelik sırasında görülmesi oldukça nadir görülen bir durumdur. Gebelik sırasında artan gastrointestinal semptomlar bu tür hastalıkların erken tanısını zorlaştıran başka bir sıkıntıdır. Mide kanserinin tedavisi cerrahi rezeksiyon olup, gebelik işin içine girdiğinde tedavi planı yapılırken gebelik haftası mutlaka göz önüne alınmalıdır.

Olgu: Bu yazıda, 34 haftalık gebeliği bulunan akut batın ve ileus klinik tablosu ile başvuran olguda tanı ve klinik yaklaşım tartışılmıştır.

Sonuç: Gebelikte mide kanseri oldukça nadir görülen bir durumdur. Bununla beraber persiste eden ve tedaviye dirençli gastrointestinal semptomları olan vakalarda yapılacak olan tanısal endoskopik girişim tanı ve tedavi açısından faydalı olacaktır.

Anahtar Sözcükler: Gebelik, mide kanseri, metastaz.

Pregnancy and metastatic gastric cancer: a case report

Objective: The diagnosis of gastric carcinoma, which is mostly seen in older male population, is an uncommon condition during pregnancy period. Early diagnosis is particularly difficult due to increased gastrointestinal symptoms during pregnancy. However, surgery is the definitive treatment of gastric carcinoma, the gestational age must be taken in consideration.

Case: In our report, the diagnosis and clinical approach of a 34 week pregnant woman presenting with acute abdomen and ileus is discussed.

Conclusion: Although gastric carcinoma during pregnancy is an extremely rare situation diagnostic endoscopy may be helpful for persistant and refractory cases with gastrointestinal tract symptoms.

Key words: Pregnancy, gastric carcinoma, metastasis.

Giriş

Mide kanseri görülme sıklığı ve kötü prognoz bakımından halen önemini korumaya devam etmektedir. Mide kanseri, dünya üzerinde çok farklı bir coğrafik dağılım göstermekte olup, ikinci sıklıkla görülen kanserdir. Erkeklerde kadınlara göre iki kat daha sık görülür. Sıklıkla 5. ve 7. dekadlar arasında ve düşük sosyoekonomik gruplarda görülür.[1] Bu kanser türünde en etkili tedavi cerrahi rezeksiyondur ve buna rağmen rezektabl mide kanserinde 5 yıllık sağkalım %11-32 arasında değişmektedir.[2]

Mide kanserlerinin %0.1'i gebelik sırasında görülmektedir. Gebelikte sık görülen gastrointestinal sistem semptomlarından dolayı mide kanserini erken teşhis etmek oldukça zordur ve tanıdaki bu gecikme prognozu olumsuz yönde etkilemektedir.[3]

Gebelik süresince persiste eden ve tedaviye cevap vermeyen dispeptik semptomların varlığında ayırıcı tanıda gastrointestinal sistem hastalıklarını düşünmemiz faydalı olacaktır. Bu olgu sunumunda, gebelikte ender görülen mide kanserini ve tedavi yaklaşımını literatür araştırması ile gözden geçirdik.

Yazışma adresi: Dr. Murat Özdil, Uludağ Üniversitesi Tıp Fakültesi, Kadın Hastalıkları ve Doğum Anabilim Dalı, Bursa
e-posta: muratozdil@yahoo.com

Olgu Sunumu

31 yaşında, gravida 3, para 1, abortus 1 ve son adet tarihine göre 34 haftalık gebeliği bulunan olgu yaklaşık bir haftadır devam eden karın ağrısı, gaz-gaita çıkaramama, bulantı ve kusma şikayetleri ile kliniğimize başvurdu. Anamnezinde başka bir hastalığı ve geçirilmiş operasyonu olmayan olgunun yaklaşık bir yıldır arada epigastrik ağrıları olduğu ve son bir haftadır diğer semptomlarının ortaya çıktığını ifade etmekteydi. Kilo kaybı olmayan hastanın fizik muayenesinde batında distansiyon, yaygın hassasiyet, rebound ve bağırsak seslerinde azalma tespit edildi. Vital bulgularından ateşi 38.5°C, nabız 100-110/dk, kan basıncı 110/70 mmHg idi.

Laboratuvar incelemesinde; hemoglobin 14.5 gr/dl, hematokrit % 41.7, lökosit 16200, trombosit 379000, glukoz 104 mg/dl, üre 28 mg/dl, kreatinin 1.3 mg/dl, sodyum 135 mEq/L, potasyum 3.4 mEq/L, klor 100 mEq/L, kalsiyum 9.4 mg/dl, total bilurubin 1.7 mg/dl, direkt bilurubin 1.2 mg/dl, AST 23 UI/L, ALT 15 UI/L, amilaz 45 UI/L ve arter kan gazında pH 7.43 olarak bulundu. Obstetrik ultrasonografisinde 34 haftalık gebelik ile uyumlu biyometrik ölçümler gösteren, biyofizik profili 10 puan tek, canlı fetüs mevcut idi. Yapılan acil abdominal ultrasonografide ise dilate intestinal segmentler, safra kesesinde çamur, perihepatik ve bağırsak ansları arasında en kalın olduğu yerde 3-4 cm olan serbest sıvı saptandı.

34 haftalık gebeliği bulunan olguda akut batın, ileus ve septik tablo hakim olması üzerine acil olarak operasyona alındı. Genel anestezi altında median insizyon ile batına girildi. Batına girildiğinde yaklaşık 200 ml kadar pürülan vasıfta kolon içeriği görüldü. Uterus alt segment transvers kesi ile 2480 gram, 1. ve 5. dakika Apgar skoru 4 ve 8 olan sağlıklı erkek bebek doğurtuldu. Uterus katlara uygun olarak primer kapatıldı. Yapılan abdominal eksplorasyonda ince bağırsak ve kolon anslarının ileri derecede dilate olduğu, sol kolonda mezokolon kökenli bir kitlenin lümeni kapattığı ve çıkan kolonun çekumdan 5 mm'lik bir alandan perfore olduğu görüldü. Solda lümeni kapatan kitlenin sol kolonun distalinden splenik fleksuraya kadar tüm mezokolonu tuttuğu görüldü. Midenin bulunduğu bölgede yoğun adezyon bulunduğundan dolayı bu bölgede eksplorasyon tam olarak yapılamadı. Hastaya primer kolon tümörü ön tanısı ile total kolektomi ve end-ileostomi operasyonu uygulandı. Hemostaz ve irrigasyonu takiben sol parakolik alana bir adet drenaj kateteri yerleştirilerek operasyon sonlandırıldı.

Postoperatif 48. saatte üre-kreatinin değerleri yükselmeye başladı ve yapılan renal ultrasonografisinde bilateral hidronefroz saptandı. Olguya önce üreter kateteri takıldı. Ancak muhtemelen cerrahiye bağlı retroperitoneal ödemden dolayı idrar akımı sağlanamadı. Bunun üzerine bilateral nefrostomi kateteri takıldı ve takiben akut böbrek yetmezlik tablosu geriledi.

Olgudan alınan materyalin patolojik incelemesi sonucunda "58 cm uzunluğundaki subtotal kolektomi materyalinin serozal yüzünde proksimal uçtan 7 cm mesafeden itibaren başlayan 17x4 cm çapında membranöz materyal birikimi mevcut idi. Bu segmentte duvarda kalınlaşma ve lümende obstrüksiyon gözlendi. Ancak kolon lümeninde tümoral lezyona rastlanılmadı. Bu bölgeden alınan doku örneklerinin mikroskopik incelemesinde subserozal yağ dokusunda yoğun fibroplazi ve bu fibroplazi alanı içinde glanduler yapılar oluşturan iri nükleuslu, belirgin nükleollü malign epitelyal hücreler gözlendi ve subserozal yağ dokusunda adenokarsinom" olarak rapor edildi (Resim 1). İmmunohistokimyasal boyalarda CK7 ile yaygın orta yoğunlukta pozitif, CK20 ile fokal kuvvetli pozitif boyandı. CA 19-9 ve CA 125 boyalarında ise boyanma olmadı.

Primeri belli olmayan bu tümörün orjinini belirlemek için postoperatif dönemde yapılan gastroskopide antrumda 2-3 cm büyüklükte, çökük tabanlı ve beyaz eksudalı dev ülser gözlendi. Bu bölgeden alınan biyopsi "taşlı yüzük hücreli adenokarsinom" olarak sonuçlandı.

İleri evre mide kanseri tanısı olan olgu postoperatif dönemde akut renal yetmezlik, yara yeri enfeksiyonu ve en önemlisi performans düşüklüğü nedeniyle kemoterapi programına alınamadı. Olgu postoperatif yirmibirinci haftada hayatını kaybetti.

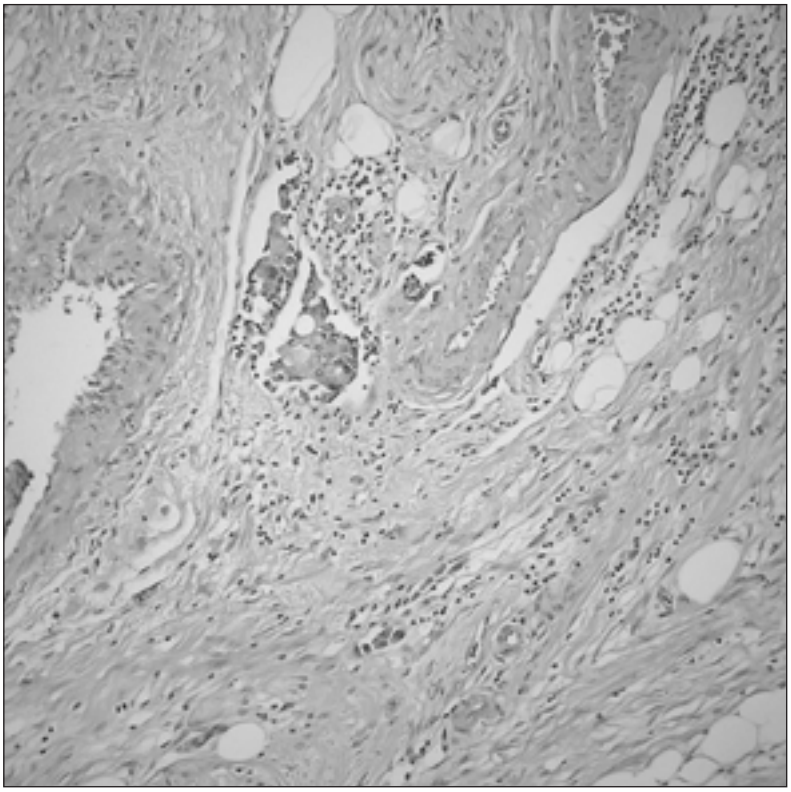

Resim 1. Lipomatö doku içinde, damar çevresinde küçük adenoid yapı yapmış, bir kısımda tek tek dağılmış tümör hücreleri var (HEx100).

Tartışma

Mide kanseri insidansı genç yetişkinlerde %5.5, yaşlılarda ise %94.5 olarak bulunmuştur.[4] Görülme insidansı Japonya, Doğu Asya, Güney Amerika ve Doğu Avrupa ülkelerinde yüksektir.[5] En sık olarak antrum ve prepilorik bölgede görülmekte olup yaklaşık %95'i adenokarsinom histolojik tipindedir. Mide kanserinin spesifik semptomları olmamakla birlikte epigastrik ağrı, şişkinlik, kilo kaybı, bulantı, kusma, iştahsızlık, hematemez ve melana gibi semptomlar görülebilmektedir. Bazı önemli risk faktörleri arasında kötü beslenme alışkanlığı, genetik, kronik atrofik gastrit, Helicobacter pylori enfeksiyonu, düşük sosyoekonomik düzey sayılabilir.[6] Mide neoplazilerinde en önemli tanı aracı endoskopik biyopsidir. Primer tedavisi cerrahi rezeksiyon olan mide kanserlerinde opere edilebilir olgularda gastrik serozaya penatrasyon en önemli prognostik faktör olarak kabul edilir. Gastrik serozanın invaze olduğu durumlarda tedavi sonrası prognoz belirgin biçimde kötüleşir. Serozanın tutulmadığı durumlarda rezeksiyonu takiben 5 yıllık yaşam oranı %50'nin üzerindedir, serozanın tutulması ile prognoz kötüleşir.[7] Tümör serozaya ulaştığında bizim olgumuzda olduğu gibi dökülen hücrelerle implantasyon metastazları ortaya çıkar.

Mide kanserinin gebelik sırasında görülme insidansı oldukça düşük olup, genelde ileri evrelerde tanı almaktadırlar. Tanıdaki bu gecikme kötü prognoz faktörü olup hastaların %88'i ilk 1 yıl içinde kaybedilmektedir. Aksine erken evre mide kanserlerinde 5 yıllık yaşam oranı %95'in üzerine çıkmaktadır.[8] Bu konuda yayınlanmış en geniş çalışmalardan ilkinde Ueo ve ark. 61 gebelik ve mide kanseri vakasının %96.7'sinin tanı anında ileri evre olduğunu saptamışlardır. Yine 92 olgunun incelendiği başka bir çalışmada da sadece 2 olgunun erken evre olduğu saptanmıştır. Bu çalışmanın sonucuna göre gebelik, genç yaş ve kadın cinsiyetinin sağkalımı etkilemediği bulunmuştur.[9,10] Literatürde gebelikte mide kanseri ve maligniteye sekonder gelişen komplikasyonların (perforasyon, Krukenberg tümörü, peritonitis karsinomatosa gibi) saptandığı olgu sunumları mevcuttur.[11,12] Furukawa ve ark. gebelik döneminde seks hormonlarınının altta yatan mide prekanseröz lezyonlarını stimüle ederek mi-

de kanseri gelişimine ve yayılmasına yol açtığını ileri sürmüştür.[13] Yakın zamanda bu çalışmayı destekler nitelikte yapılmış bir prospektif çalışmada anjiogenez faktörlerinden olan vasküler endoteliyal büyüme faktörü (VEGF) ve plasental büyüme faktörünün (PIGF) normal ve kanserli mide dokusundaki miktarları karşılaştırılmıştır. PIGF düzeyi gastrik kanserli dokuda VEGF'e göre daha yüksek oranda tespit edilmiş. Bu çalışmanın sonucunda PIGF düzeyinin serozal invazyon, lenf nodu metastazı, evre ve sağkalımla ilişkili olduğu sonucuna varılmıştır.[14]

Gebeliklerin yaklaşık %70-85'inde başta bulantı ve kusma olmak üzere dispeptik yakınmalar görülmektedir. Bu semptomlar daha çok ilk trimester döneminde görülmekle birlikte, %10 gebede tüm gebelik süresince görülebilmektedir.[15] Sunduğumuz bu olguda belirgin gastrointestinal sistem semptomlarının, aneminin, hematemez, melena, kilo kaybı gibi şikayetlerinin olmaması, klinik tabloyo daha çok akut batın ve ileusun hakim olması bize ilk planda gastrik bir patolojiyi düşündürmemiştir. Ayrıca operasyon sırasındaki bulgularda bunu destekler nitelikte daha çok primer kolon malignitesi yönünde olup, cerrahi rezeksiyon buna göre yapılmıştır. Postoperatif dönemde patolojik inceleme sonucu doğrultusunda yapılan gastroskopide olgunun mide adenokarsinomu olduğu saptanmıştır.

Gebelikte saptanan mide kanserlerinde tedavi zamanlaması fetustan dolayı değişiklik göstermektedir. Bu konuda Ueo ve ark. cerrahi rezeksiyon yapılabilecek olguları gebelik haftasına göre 4 gruba ayırmış ve tedavinin bu gruplara göre yapılmasını önermişlerdir. Buna göre; ilk grup 24. gebelik haftasından önceki olguları kapsamakta ve fetus viabilitesini kazanmadığından gebelik sonlandırılarak cerrahi tedavi gecikmeden yapılır. İkinci grup 24-29 gebelik haftaları arasındaki gruptur. En zor karar verilen bu grupta antenatal steroid uygulanıp, uygun gebelik haftasında gebelik sonlandırılır. Üçüncü grup ise 30. gebelik haftasından sonra saptanan ve doğumun gerçekleştirilmesinden sonra operasyon düşünülen gruptur. Son grubu ise doğum sonu tanı alan ve cerrahi rezeksiyon uygulanan olgular oluşturmaktadır.[9] Bizim olgumuzda gebelik haftası ileri olduğundan fetal akciğer maturasyonu açısından bir problemimiz olmadı ve yenidoğan sağlıklı bir şekilde hayatını devam ettirdi.

Sonuç olarak, mide kanserinde erken tanı ve tedavi sağkalımı etkileyen en önemli faktörlerin başında gelmektedir. Ancak gebelik gibi dispeptik semptomların arttığı durumlarda tanı koymak güç olmakta, bu durum da prognozu olumsuz yönde etkilemektedir. Gebelik sırasında tedaviye cevap vermeyen, ikinci ve üçüncü trimesterde de devam eden gastrointestinal sistem semptomlarının varlığında başta maligniteler olmak üzere gastrointestinal sistem hastalıklarının ayırıcı tanıda düşünülmesi ve gerekli durumlarda tanısal endoskopik girişimlerin yapılmasının faydalı olacağı kanısındayız.

Kaynaklar

1. Göçmen E, Kocaoğlu H. Mide kanseri epidemiyolojisi. *Türkiye Klinikleri Cerrahi Dergisi* 2000; 5: 161-2.
2. Jatre JP, Meyer HJ. Total gastrectomy in the surgical treatment of primary gastric adenocarcinoma – a 30 year single instution experience. *Hepatogastroenterology* 2001; 48: 1222-6.
3. Silverberg E, Lubera J. Cancer statistics. *Cancer* 1989; 39: 3-20.
4. Theuer CP, Kurosaki T, Taylor TH, Anton Culver H. Unique features of gastric carcinoma in The young: a population-based analysis. *Cancer* 1998; 83: 25-33.
5. Dicken BJ, Bigam DL, Cass C, Mackey JR, Joy AA, Hamilton SM. Gastric adenocarcinoma. *Ann Surg* 2005; 241: 27-39.
6. Gore R. Gastrointestinal cancer. *Radiol Clin North Am* 1997; 35: 295-310.
7. Abe S, Shiraishi M, Nagoka S, Yashimura H, Dhar DK, Nakamura T. Serozal invasion as the single prognostic indicator in stage IIA gastric cancer. *Surgery* 1991; 109: 582.
8. Hirabayashi M, Ueo H, Okudaira Y, Matsumata T, Hanawa S, Sugimachi K. Early gastric cancer and a concomitant pregnancy. *Am Surg* 1987; 53: 730-2.
9. Ueo H, Matsuoka H, Tamura S, Sato K, Tsunematsu Y, Kato T. Prognosis in gastric cancer associated with pregnancy. *World J Surg* 1991; 15: 293-8.
10. Jaspers VK, Gillessen A, Quakernack K. Gastric cancer in pregnancy: Do pregnancy, age or female sex alter the prognosis? Case reports and review. *Eur J Obstet Gynecol Reprod Biol* 1999; 87: 13-22.
11. Jasmi AY, Normala B, al-Amin MD. Perforated malignant gastric ulcer in a pregnant young adult: a case report. *Med J Malaysia* 2000; 55(1): 135-7.
12. Cosme A, Ojeda E, Bujanda L, Torrado J, Barrio J. Krukenberg tumor secondary to gastric carcinoma in a woman in her eighth month of pregnancy. *Gastroenterol Hepatol* 2001; 24(2): 63-5.
13. Furukawa H, Iwanaga T, Hiratsuka M, Fukuda I, Ishikawa O, Kabuto T, et al. Suppressive effect of sex hormones on spreading of stomach cancer. *Jpn J Cancer Chemother* 1989; 16: 3691-5.
14. Chen CN, Hsieh FJ, Cheng YM, Cheng WF, Su YN, Chang KJ, Lee PH. The significance of placenta growth factor in angiogenesis and clinical outcome of human gastric cancer. *Cancer Lett* 2004; 213(1): 73-82.
15. Jewell D, Young G. Interventions for nausea and vomiting in early pregnancy. The Cochrane Library, Issue 4, 2003. Chichester, UK: John Wiley &Sons, Ltd.(Meta-analysis).

Fetal İntrahepatik Kalsifikasyon: Olgu Sunumu

Özgür Dündar, Ercüment Müngen, Levent Tütüncü, Murat Muhcu, Yusuf Ziya Yergök

GATA Haydarpaşa Eğitim Hastanesi, Kadın Hastalıkları ve Doğum Kliniği, İstanbul

Özet

Amaç: Fetal intrahepatik kalsifikasyonlar, fetal karaciğerde çevredeki kemik dokulara benzer ultrasonografik ekojenite gösteren parlak alanlar olarak tanımlanır. Prenatal ultrasonografide ender rastlanan bir bulgu olmamasına karşın, klinik pratikte intrahepatik kalsifikasyonların önemi ve yönetimi ile ilgili bilgiler sınırlıdır. Prenatal dönemde saptadığımız bir intrahepatik kalsifikasyon olgusunu literatür eşliğinde sunmayı amaçladık.

Olgu: Yirmibeş yaşında G:2, P:1, A:0 olan ve 11. gebelik haftasından itibaren antenatal polikliniğinde izlenmeye başlayan hastanın rutin antenatal kan ve idrar analizleri normal sınırlardaydı ve obstetrik anamnezinde özellik yoktu. Onaltıncı gebelik haftasında yapılan üçlü tarama testi negatifti. Yirmibeşinci gebelik haftasında yapılan ultrasonografik incelemesinde fetal karaciğer parankimi içinde iki odak halinde hiperekojen alanlar (kalsifikasyonlar) saptandı. Ayrıntılı fetal anatomik ultrasonografik inceleme ve fetal ekokardiografi sonucunda ek anomali saptanmadı. TORCH ve sifiliz yönünden tekrarlanan serolojik incelemeler normal olarak bulundu. Otuzdokuzuncu gebelik haftasında fetal makadi prezentasyonun devam etmesi üzerine, elektif şartlarda sezaryan ile 3200 gr ağırlığında bir erkek bebek doğurtuldu. Doğumdan sonra yenidoğanda yapılan muayene, mikrobiyolojik serolojik çalışmalar, tüm batın ve intrakranial ultrasonografik incelemeler sonucunda hepatik kalsifikasyonların benign izole bir bulgu olduğu sonucuna varıldı.

Sonuç: Fetal intrahepatik kalsifikasyon saptanan olgular detaylı fetal ultrasonografi ve fetal ekokardiyografi ile fetal anomaliler yönünden değerlendirilmeli, TORCH, parvovirüs B19, sifiliz yönünden serolojik araştırmalar yapılmalı ve özellikle ek fetal anomali saptanan olgulara fetal karyotip tayini önerilmelidir. Tüm bu incelemeler sonucunda izole olgularda prognoz iyidir.

Anahtar Sözcükler: Prenatal tanı, intrahepatik kalsifikasyon, fetal karyotip.

Fetal intrahepatic calcification: a case report

Objective: Although fetal hepatic calcification detected by prenatal ultrasonography is not a rare entity, the significance of this finding and management of such cases are not well-known. The aim of this study is to present a case of prenatally diagnosed fetal intrahepatic calcification and to review the related literature.

Case: A 25-year-old, gravida 2, para 1 woman was followed in our department begining from 11 weeks of gestation. The results of routine antenatal blood and urinary analyses were within normal limits. Her obstetric and medical history was unremarkable. Maternal serum triple screening for Down syndrome performed at 16 weeks of gestation was negative. Two foci of fetal intrahepatic calcifications were detected by ultrasonography at 25 weeks of gestation. Detailed fetal ultrasonographic examination and fetal echocardiography showed no additional abnormality. Repeated serologic studies for syphilis and TORCH infections were negative. At 39 weeks of gestation an elective Cesarean section was performed because of breech presentation, and a male infant weighing 3200 g was delivered. Postnatal evaluation of the newborn by physical examination, serologic analyses for infections and cranial and abdominal ultrasonographic examinations revealed that intrahepatic calcification was an isolated benign finding.

Conclusion: Detailed fetal ultrasonography and fetal echocardiography for associated abnormalities, serologic tests for syphilis, TORCH and parvovirus B19 infections should be performed in cases in which fetal hepatic calcifications are detected on prenatal ultrasonographic examination. Fetal karyotyping should also be offered especially when additional structural anomalies are present.After fetal abnormality, aneuploidy and infection are ruled out,isolated cases have a good prognosis.

Key words: Prenatal diagnosis, intrahepatic calcification, fetal karyotype.

Yazışma adresi: Dr. Özgür Dündar, GATA Haydarpaşa E. H., Kadın Hastalıkları ve Doğum Kliniği, Tıbbiye Cad. 34668 Üsküdar-İstanbul
e-posta: ozgurdundar72@yahoo.com

Giriş

Fetal abdomende artmış ekojenik alanlar, kemik ekojenitesine benzer anormal parlak alanlar olarak tanımlanır. Fetal karaciğer kalsifikasyonu (FKK), fetal karaciğerde hiperekojenik alanların ultrasonografi ile gösterildiği, prenatal ultrasonografide görülme insidansı 1/1037-1/1750 olan bir durumdur.[1-3] FKK'nun, fetal infeksiyon (özellikle sitomegalovirus infeksiyonu),[3,4] karaciğerin vasküler hastalıkları[5] ve karaciğer tümörleri[6] ile birlikte olabileceği raporlanmıştır. Bunun yanısıra FKK'nun kromozomal anomaliler ve diğer anomalilerle birlikteliği de bildirilmiştir.[7] FKK relatif olarak yaygın olmasına rağmen; sebepleri, sonuçları ve uzun dönemde prognozu tam olarak açıklanamamıştır.

Bu çalışmamızda prenatal ultrasonografide tespit edilen intrahepatik kalsifikasyon olgusunu literatür eşliğinde sunduk.

Olgu

Bayan E.K, 25 yaşında G:2, P:1, A:0 11 haftalık gebe iken antenatal kontrollerine başlandı. Özgeçmişinde herhangi bir patoloji bulunmayan E.K'nın ilk yapılan rutin analizleri normal olarak değerlendirildi. TORCH (Toksoplazma, rubella, sitomegalovirüs, herpes simpleks) araştırmasında Rubella Ig G (+) ve CMV (sitomegalovirüs) Ig G (+) diğer viral markerların Ig M (-) ve Ig G (-) olarak bulundu. Onaltıncı gebelik haftasında yapılan Üçlü testte Trizomi 21 riski 1:6042 olarak saptandı. Daha sonra kontrollerine gelmeyen hastanın 25. gebelik haftasında tekrar başvurduğunda yapılan ultrasonografik incelemede karaciğerde 2 adet izole kalsifikasyon izlenmesi (Resim 1) üzerine tekrar TORCH Ig G ve Ig M istendi. Rubella Ig G (+) ve CMV Ig G (+) diğer viral markerların Ig M (-) ve Ig G (-) olarak bulundu. Hastanın 16.haftada yapılan üçlü testinde Trizomi 21 riski 1:6042 olduğundan ve intrahepatik kalsifikasyon 25. gebelik haftasında saptandığından ayrıca kalsifikasyonlar karaciğer parankimi içinde ve izole iki odak halinde olduğundan ve yapılan genetik sonogramda ek bir anomali saptanmadığından yani intrahepatik kalsifikasyon izole bir bulgu olduğundan karyotip tayini amaçlı kordosentez uygulanmadı. Otuzuncu gebelik haftasına kadar aylık,30- 36. gebelik haftasıda 2 haftada bir, 36. gebelik haftasından sonra haftalık kontrollere çağrılan hasta fetal biofizik skor, NST ve umblikal arter doppler çalışmaları ile takip edildi ve herhangi bir fetal komplikasyon gelişmedi. E.K., gebeliğinin 33. haftasında yapılan ultrasonografide fetal prezentasyonun makat olarak tespit edilmesi ve bunun 39. gebelik haftasına kadar devam etmesi üzerine, gebeliğinin 39. haftasında sezaryan doğumla, canlı, 3200 gr ağırlığında bir erkek bebek doğurdu. Doğumdan sonra çocuk kliniği tarafından yenidoğanda yapılan muayene, mikrobiyolojik serolojik çalışmalar, tüm batın ve intrakranial sonografik incelemeler sonucunda hepatik kalsifikasyonların benign izole bir bulgu olduğu sonucuna varıldı.

Resim 1. 25. gebelik haftasında intrahepatik kalsifikasyonu.

Tartışma

FKK relatif olarak yaygın bir bulgu olup, kalsifikasyon saptanan her fetus malformasyon, viral infeksiyon ve kromozomal anomali açısından yakından takip edilmelidir. Bu izlem sürecinde patoloji tespit edilmezse genellikle neonatal sonuç iyi olmaktadır. Fetusun ultrasonografik incelemesinde karaciğerde hiperekojenik alan tespit edilirse, intrauterin infeksiyon, iskemik infarktlar, portal ve hepatik ven tromboembolisi, tümörler, safra kesesi çamuru ve taşı akla gelmelidir. Önceleri FKK ile ilgili bilgilerin çoğu spontan abortuslu olgulardan,[8] yenidoğan infantların otopsisinden veya hasta yenidoğanlardan[9] elde edilirken, yüksek rezolüsyonlu real-time ultrasonografilerin kullanılması ve hekimlerin bilgi ve tecrübelerinin artması sonucu fetal sonografi ile erken dönemden itibaren tanısı konabilmektedir.[1] FKK'un prenatal tanısı ilk kez 1980'li yılların ortalarında yapılmıştır.[10,11]

Carroll ve Maxwell, FKK'u lokalizasyonuna göre peritoneal, parankimal ve vasküler olarak üçe ayırmaktadır.[12] Peritoneal karaciğer kalsifikasyonunda kalsifiye lezyonlar, karaciğer yüzeyinde

olup, barsak rüptürü sonucu gelişen mekonyum peritoniti veya rüptüre hidrometrokolpos sonucu gelişen peritonit nedeniyle oluşur. Bu birliktelik başka otörler tarafından da bildirilmiştir.[13,14,15] Bazı çalışmalarda da FKK'un kistik fibrozis ile komplike olduğu gösterilmiştir.[12,16] Parankimal karaciğer kalsifikasyonu, intrauterin infeksiyon (sitomegalovirüs, herpes simpleks, rubella, varicella zoster, echovirüs, parvovirüs B19) ve primer (hemangioma, hemangioendotelyoma, hamartoma, teratoma, hepatoblastoma) veya metastatik (nöroblastoma) tümörler sonucu gelişir.[3,4,10] Parankimal karaciğer kalsifikasyonunda öncelikle intrauterin infeksiyon akla gelir ve infeksiyonlarda genellikle ultrasonografide dağılmış nodüler kalsifiye alanlar görülürken, tümörlerde artmış ekojenik alanları içeren kompleks kitle görüntüsü izlenir.[3,4] FKK'a neden olan vasküler lezyonlar üç kategoride incelenmektedir. Bunlar; kalsifiye portal veya hepatik venöz pıhtılar ve tromboemboli sonucu gelişen iskemik karaciğer nekrozuna bağlı odaklardır. Fetal ultrasonografi kalsifiye portal ven trombusu ile kalsifiye hepatik ven trombusu ve parankimal kalsifikasyonlar arasında ayırım yapamaz. Simchen ve ark. çalışmalarında parankimal ve karaciğer yüzeyindeki kalsifikasyonların nedenleri ve sonuçları arasında farklılık görmemişlerdir.[7] Vasküler lezyonlarda en sık sebep vasküler yetmezliktir. İlk kez Blanc ve ark.[21] olguda vasküler yetmezlik nedeniyle FKK'u tanımlarken[13] daha sonraları Friedman ve ark. 3'ünde multipl fetal anomali izlenen toplam 6 yenidoğanda kalsifiye portal ven raporlamışlardır.[9] Hawass ve ark 1500 spontan düşük olgusunda, kontrast maddelerle yaptıkları radyografilerde, anatomik diseksiyon ve histopatolojik çalışmalarla 33 olguda FKK tanımlamışlar[8] ve bunların 18'inde hepatik ven trombusuna bağlı kalsifikasyon, 12'sinde portal ven trombusuna bağlı kalsifikasyon, 2'sinde parankimal kalsifikasyon ve bir olguda da miksed tip kalsifikasyon raporlamışlardır. Hawass bu çalışmasında FKK ile fetal anomalilerin yüksek oranda (%85) birlikte olduğunu vurgularken, annelerin büyük bir kısmında (%33) oral kontraseptif kullanımı hikayesinin olduğunu ve gravida ile FKK görülmesi arasında ters bir oran olduğunu belirtmiştir.[8]

Yenidoğan karaciğerinde görülen kalsifiye trombuslar için birkaç olası patojenik mekanizma ileri sürülmüştür. Bazı vakalarda, fetal karaciğer embolizasyonu plasental venlerdeki trombuslerden kaynaklanırken, portal ven trombuslu birkaç yenidoğanın plasentasında büyük pariatal venöz trombus bulunmuştur.[13] Başka bir teoride ise, fetal portal ven trombusunun maternal veya fetal tromboplastin salınımı sonucu gelişen intravasküler fibrin formasyonundan oluştuduğu söylenmektedir. Çünkü fetus canlı iken oluşan kalsifiye fibrin trombusleri, ölü doğan infantların otopsilerinde bulunmuştur.[9,13] Kalsifiye trombus oluşumunu açıklayan başka bir teoride ise, vasküler trombusa sekonder gelişen plasental hasar nedeniyle anemi oluştuğu ve bunun sonucu olarak organ infarktlarından söz edilmektedir.[11,13] Fakat klinik veriler son teoriyi daha az desteklemektedir.[1] Ultrasonografik bulgular subkapsüler kalsifikasyonların öncelikle vasküler lezyonlardan geliştiğini,[11] difüz kalsifikasyonların ise iskemik infarktlardan kaynaklandığını göstermektedir.

İlk çalışmalarda FKK ile fetal anomali birlikteliğinin fazla olduğu bldirilmiştir.[8,9,11] Blanc ve ark.,[13] 21 vakalık serilerinde %43 olguda, Hawass ve ark.,[8] 33 olguyu içeren çalışmalarında %85 vakada, Friedman ve ark.,[9] ise 6 olguyu içeren çalışmalarında 3 olguda (%50) ağır fetal anomali raporlamışlardır. Bu çalışmalarda veriler düşük materyallerinden ve multipl hastalıklı veya ölü doğan yenidoğanın otopsilerinden elde edildiği için, FKK ile multipl fetal anomali insidansı fazla görülmektedir. Avni ve ark perinatal dönemde tanısını koydukları 6 karaciğer kisti ile birlikte görülen artmış karaciğer ekojenitesi olgusunda, 4'ünde karaciğer yüzeyine dağılmış kalsifikasyon, 2'sinde de parankimal kalsifikasyon bildirmişlerdir.[17] Avni 6 olgunun 3'ünde karaciğerdeki kalsifikasyonun izole olduğunu ve sonuçlarının iyi olduğunu, 3 olgunun ikisinde trizomi 18 tespit edildiğini ve 1 olgununda düşükle sonuçlandığını raporlamıştır. Bu çalışmanın sonucunda, karaciğer kisti subhepatik yerleşimli ise intrauterin tanısının zor olacağı, kesin tanının başarılı bir cerrahi ile konabileceği vurgulanmıştır. Bronshtein ve ark.,[1] 14-26. gebelik haftasında inceledikleri 24600 gebenin 14'ünde FKK tespit etmişler (1/1750) ve bu olguların da %21'inde FKK'a multipl fetal anomalinin eşlik ettiğini raporlamışlardır. FKK ile multipl fetal anomali birlikteliğinin yüksek oranda görüldüğünü bildiren yazılarda, ayrıca vasküler lezyonlar nedeniyle gelişen FKK olgularında kromozomal anomalilerin fazla görüldüğü bildirilmektedir.[8,9] Blanc ve ark.,[13] serilerinde 2 olguda trizomi 18 bildirirken, Bronshtein ve ark.,[1] 14 olguyu içeren serilerinde 2 olguda trizomi 18 raporlamışlardır.

Bronshtein ve ark.,[1] FKK insidansını 1/1750 olarak bildirmişlerdir. FKK tespit edilen 14 fetusta detaylı sonografik inceleme, amniosentez uygulanmış, bakteriyel, virolojik ve serolojik inceleme yap-

mışlardır. Bu çalışmada 12 fetusta bir veya iki fokal odak, 1 fetusta 4 adet dağılmış odak ve 1 fetusta da peritoneal ve intestinal kalsifikasyonun yanısıra difüz kalsifikasyon raporlanmıştır. 3 fetusun (%21) ikisinde trizomi 18 ve birinde hidronefroz, dwarfizmin eşlik ettiği ağır fetal anomali tespit ederek bu fetuslarda düşük yaptırılmıştır. Bronshtein çalışmasında hiçbir olguda serolojik olarak toksoplazma, rubella, sitomegalovirüs, herpes simpleks virüs veya sifiliz tespit etmemişler ve amnios mayi kültürlerinde, yenidoğanın idrarının incelenmesinde sitomegalovirüs tespit etmemişlerdir. 14 olgunun 10'unun doğumda normal olduğunu ve doğan fetusların 9'unun 4 ay ve 4.5 yıl sonraki kontrollerinin sağlıklı ve normal olduğunu raporlamışlardır.

Stein ve ark 16-40. gebelik haftaları arasında tespit edilen intrahepatik kalsifikasyon olgularını retrospektif olarak incelediği çalışmalarında, 33 fetusta 16-38. gebelik haftaları arasında intrahepatik kalsifikasyon saptandığını ve bu fetusların 4'ünün öldüğünü bildirmişlerdir.[18] Bu çalışmada kistik fibrozis ve kromozomal anomalilere yönelik inceleme yapılmamıştır. İntrahepatik kalsifikasyon izlenen 33 olgunun 29'unda parankimal, 4'ünde yüzeyel kalsifikasyon izlenmiştir. Kalsifikasyonların tipi ile anomaliler ve sonuçları arasında bir ilişki kurulamamıştır. Bir fetusta sadece ultrasonografik intrahepatik kalsifikasyon tespit edildiği ve bu olguda sitomegalovirüs infeksiyonu pozitif olduğu ve karaciğerdeki kalsifikasyon odaklarının izleyen antenatal kontrollerde arttığı görülmüştür. İzole intrahepatik kalsifikasyon saptanan 25 fetusun 24'ünde normal postnatal sonuçlar (%96) alınırken, 1 fetusta sitomegalovirüs infeksiyonu saptanmıştır. 8 fetusta ek anomali tespit edildiği ve bu fetuslardan 5'inin canlı kalırken, sadece 2 fetusun sağlıklı olarak doğduğu bildirilmiştir.

Achiron ve ark. 3'ünde parankimal, 2'sinde miksed tip (parankimal ve yüzeyel) kalsifikasyon olan toplam 5 olguyu içeren çalışmalarında, fetuslardan hiçbirinde kromozomal anomali saptamamışlar ve 4 izole kalsifikasyonu olan fetusun sağlıklı olarak doğduğunu, 1 fetusta ise kalsifikasyonlara ek olarak fetal anomaliler içerdiği için gebelik sonlandırılmasına gidildiğini raporlamışlardır.[19] Koopman ve Wladimiroff, 5'inde izole FKK ve 2'sinde miksed tip FKK olan toplam 7 olguyu içeren çalışmalarında insidansı 1/1037 olarak raporlamışlar ve izole kalsifikasyonu olan fetusların sağlıklı doğduğu, diğer 2 fetusta ek anomalilerin olduğu, bu fetuslardan birinde trizomi 18 tespit ettiklerini, trizomi 18 tespit edilen gebeliğin sonlandırıldığını diğer fetusun ise kontrollerde inutero ölü saptanması üzerine sonlandırıldığını bildirmişlerdir.[2] Bu çalışmada izole kalsifikasyon ve iyi neonatal sonuca rağmen fetuslarda kalsifikasyon ile birlikte anomali görülme sıklığı %20-50 olarak raporlanmıştır.

FKK ile birlikte trizomi 18 ve 13'ün birlikte olduğunu gösteren yayınlar bulunmaktadır.[1,2,17] Satge ve ark, kordosentez ile tanısını koydukları trizomi 9 olgusunda, gebeliği sonlandırarak otopside karaciğerde kalsifikasyon saptadıklarını bildirmişlerdir.[20] Jay ve ark ise FKK ile birlikte kardiak ve iskelet anomalisinin birlikte olduğu 16. gebelik haftasındaki fetusta amniosentez ile parsiyel mozaik trizomi 8 raporlamışlardır.[21] FKK'un iskelet anomalisi ile birlikteliğini gösteren yayınlar da bulunmaktadır.[10] Ayrıca yenidoğan ve ölü doğan infantlarda FKK ile birlikte trizomi 21, 18, 14, 13 ve monozomi X olgularıda bildirilmektedir.[9,13]

Simchen ve ark.,[7] 15-40. gebelik haftaları arasında FKK saptadıkları 61 hastanın, 21'inde (%35) izole karaciğer kalsifikasyonu, 40 hastada (%65) ise karaciğer kalsifikasyonu ile birlikte anormal fetal bulgular bildirmektedir. Fetal anomali saptanan 40 gebenin 13'ünde santral sinir sistemi anomalileri, 12'sinde kardiak anomaliler, 12'sinde kistik higroma, 11'inde iskelet anomalileri ve 9'unda hidrops fetalis bildirilmektedir. Bu olgularda minör dismorfik bulgu olarak en sık intrakardiak ekojenik odak (11 hasta) ve hiperekojen barsak (10 hasta) izlenmiştir. İntrauterin gelişim geriliği de FKK'lu olguların 12'sinde gözlenmiştir. FKK'u olan 61 hastanın 9'unda yüzeyel kalsifikasyon, 52'sinde parankimal kalsifikasyon saptanmış ve 25 hastada tek odak, 36 hastada ise multiple odak bildirilmiştir. FKK lokalizasyonu ve sayısı ile infeksiyon, anöploidi veya diğer anomaliler arasında bir ilişki bulamamışlardır. Bu çalışmada 34 hastaya amniosentez yapılmış ve 11 hastada anormal karyotip saptanarak olguların %18'inde karyotip anomalisi raporlanmıştır. Karyotip anomalisi saptanan hastaların 4'ünde trizomi 13, 2'sinde trizomi 21, 1'inde monozomi x (45,X) ve diğer 3 hastada 4p-, 22q+ veya 8p+ gibi diğer kromozomal anomaliler saptanmıştır. Bir fetusta sitomegalovirüs infeksiyonu ile birlikte ağır intrauterin gelişme geriliği, oligohidramnios, serebral ventrikülomegali, hidrops fetalis ve hiperekojen barsak izlenirken, 1 fetusta da parvovirüs B19 infeksiyonu ile birlikte multiple karaciğer kalsifikasyonu raporlanmıştır. Bu çalışmanın sonucuna göre yazar izole FKK ile birlikte diğer fetal anomaliler olmasa bile, kromozomal anomalinin mevcut olabileceğini unutmamak gerektiğin vurgulamaktadır. Simchen

FKK ile parvovirüs B19 birlikteliğini göstererek daha önce ek fetal anomaliler olmadan parvovirüs B19 ile FKK birlikteliğini gösteren yayınların mevcut olmadığını söylemektedir.

Joseph ve ark.[23] tanımladıkları olgu sunumunda, orta ve büyük damarların internal elastik laminasında kalsiyum depolanması ile karakterize nadir bir otosomal resesif hastalık olan idiopatik infantil arterial kalsinozisi (İİAK) bildirmişlerdir. Onsekiz haftalık monozigotik ikiz gebelik olgusunda ultrasonografide fetuslardan birinde karaciğerde kalsifikasyon görerek ayrıntılı incelemenin yapıldığını raporlamaktadırlar. Bu hastalık tablosunda yaşamın ilk yıllarında koroner arterlerde oklüzyona bağlı myokardial iskemi sonucu ölüm görülmektedir. Hastalığın prenatal tanısı aort ve pulmoner arter kalsifikasyonu, hipertrofik kardiyomyopati ve nonimmün hidrops ile sınırlıdır. Bundan önceki yayınlarda İİAK tanıları üçüncü trimesterde konurken, bu yayında erken dönem ikinci trimesterde de tanı konabileceği vurgulanmaktadır.[24]

Sonuç

FKK olan olgular detaylı fetal ultrasonografi ve fetal ekokardiyografi ile fetal anomaliler yönünden değerlendirilmeli, TORCH, parvovirüs B19, sifiliz yönünden serolojik araştırmalar yapılmalı ve kromozomal anomaliler ekarte edilmelidir. Özellikle ek ultrasonografik bulgu olan olgularda fetal karyotip tayini mutlaka yapılmalıdır. Tüm bu incelemeler sonucunda izole olgularda prognoz iyidir.

Kaynaklar

1. Bronshtein M, Blazer S. Prenatal diagnosis of liver calcifications. *Obstet Gynecol* 1995; 86: 739-43.
2. Koopman E, Wladimiroff JW. Fetal intrahepatic hyperechogenic foci: prenatal ultrasound diagnosis and outcome. *Prenatal Diagn* 1998; 18: 339-42.
3. Drose JA, Dennis MA, Thickman D. Infection in utero: US findings in 19 cases. *Radiology* 1991; 178: 369-74.
4. Yamashita Y, Iwanaga R, Goto A, Kaneko S, Yamashita F, Waseda N, et al. Congenital cytomegalovirus infection associated with fetal ascites and intrahepatic calcifications. *Acta Paediatr Scand* 1989; 78: 965-7.
5. Nguyen DL, Leonard JC. Ischemic hepatic necrosis: a cause of fetal liver calcification. *Am J Roentgenol* 1986; 147: 596-7.
6. Rypens F, Avni EF, Abehsera MM, Donner C, Vermeylen DE, Struyven JL. Areas of increased echogenicity in the fetal abdomen: diagnosis and significance. *Radiographics* 1995; 15: 1329-44.
7. Hawass ND, El Badawi MG, Fatani JA, Al-Meshari A, Makanjoula D, Edress YB. Foetal hepatic calcification. *Pediatr Radiol* 1990; 20: 528-35.
8. Friedman AP, Haller JO, Boyer B, Cooper B. Calcified portal vein tromboemboli in infants: radiology and ultrasonography. *Radiology* 1981; 140: 381-2.
9. Lince DM, Pretorius DH, Manco-Johnson ML, Manchester D, Clewell WH. The clinical significance of increased echogenicity in the fetal abdomen. *Am J Roentgenol* 1985; 145: 683-6.
10. Nguyen DL, Leonard JC. Ischemic hepatic necrosis; a cause of fetal liver calcification. AJR 1986; 147: 596-7.
11. Carroll SG, Maxwell DJ. The significance of echogenic areas in the fetal abdomen. *Ultrasound Obstet Gynecol* 1996; 7: 293-8.
12. Foster MA, Nyberg DA, Mahony BS, Mack LA, Marks WM, Raabe RD. Meconium peritonitis: prenatal sonographic findings and their clinical significance. *Radiology* 1987; 165: 661-5.
13. Zerbini M, Gentilomi GA, Gallinella G, Morandi R, Calvi S, Guerra B, et al. Intra-uterine parvovirus B19 infection and meconium peritonitis. *Prenat Diagn* 1998; 18: 599-606.
14. Muller F, Dommergues M, Aubry MC, Simon-Bouy B, Gautier E, Oury JF, et al. Hyperechogenic fetal bowel: an ultrasonographic marker for adverse fetal and neonatal outcome. *Am J Obstet Gynecol* 1995; 173: 508-13.
15. Avni EF, Rypens F, Donner C, Cuvelliez P, Rodesch F. Hepatic cysts and hyperechogenicities: perinatal assessment and unifying theory on their origin. *Pediatr Radiol* 1994; 24: 569-72.
16. Stein B, Bromley B, Michlewitz H, Miller WA, Benacerraf BR. Fetal liver calcifications: sonographic appearance and postnatal outcome. *Radiology* 1995; 197: 489-92.
17. Achiron R, Seidman DS, Afek A, Malinger G, Lipitz S, Mashiach S, et al. Prenatal ultrasonographic diagnosis of fetal hepatic hyperechogenicities: clinical significance and implications for management. *Ultrasound Obstet Gynecol* 1996; 7: 251-5.
18. Stage D, Gasser B, Geneix A, Malet P, Stoll C. Hepatic calcifications in a Fetus with trisomy 9 that underwent cordocentesis. *Prenat Diagn* 1994; 14: 303-6.
19. Jay A, Kilby D, Roberts E, Brackley K, Platt C, McHugo J, Davison EV. Prenatal diagnosis of mosaicism for partial trisomy 8: a case report including fetal pathology. *Prenat Diagn* 1999; 19: 976-9.
20. Lince DM, Pretorius DH, Manco-Johnson ML, Manchester D, Clewell WH. The clinical significance of increased echogenicity in the fetal abdomen. *Am J Roentgenol* 1985; 145: 683-6.
21. Wax JR, Blackstone J, Pinette MG, Cartin A. Hepatic vascular calcification: An early second trimester sonographic feature of idiopathic infantile arterial calcinosis. *Am J Obstet Gynecol* 2001; 185: 1267-8.
22. Simchen MJ, Toi A, Bona M, Alkazaleh F, Ryan G, Chitayat D. Fetal hepatic calcifications: Prenatal diagnosis and outcome. *Am J Obstet Gynecol* 2002; 187: 1617-22.
23. Blanc WA, Berdon WE, Baker DH, Wigger HJ. Calcified portal vein thromboemboli in newborn and stillborn infants. *Radiology* 1967; 88: 287-92.
24. Juul S, Ledbetter D, Wight TN, Woodrum D. New insights into idiopathic infantile arterial calcinosis. *Am J Dis Child* 1990; 144: 229-33.