ISSN 1300-5251

20.YIL

PERİNATOLOJİ DERGİSİ

www.perinataldergi.com

Cilt **20** | Sayı **2** | Ağustos **2012**

Perinatal Tıp Vakfı
Türk Perinatoloji Derneği
Obstetrik ve Jinekolojik Ultrasonografi Derneği
Yayın Organıdır

deomed®

20.YIL

PERİNATOLOJİ DERGİSİ

www.perinataldergi.com

Cilt 20 | Sayı 2 | Ağustos 2012

Editörler

Cihat Şen
İstanbul, Türkiye

Murat Yayla
İstanbul, Türkiye

Danışma Kurulu

Abdallah Adra, *Beyrut, Lübnan*
Arif Akşit, *Eskişehir, Türkiye*
Aris Antsaklis, *Atina, Yunanistan*
Oluş Api, *İstanbul, Türkiye*
Saadet Arsan, *Ankara, Türkiye*
Abdel-Latif Ashmaig, *Hartum, Sudan*
Ahmet Baschat, *Baltimore, MD, ABD*
Yeşim Baytur, *Manisa, Türkiye*
Ana Bianchi, *Montevideo, Uruguay*
Lous Cabero-Roura, *Barselona, İspanya*
Manuel Carrapato, *Porto, Portekiz*
Jose M. Carrera, *Barselona, İspanya*
Julene Carvalho, *Londra, İngiltere*
Rabih Chaoui, *Berlin, Almaya*
Frank Chervenak, *New York, NY, ABD*
Ebru Çelik, *Malatya, Türkiye*
Vincenzo D'Addario, *Bari, İtalya*
Nur Danişmend, *İstanbul, Türkiye*
Jan Deprest, *Leuven, Belçika*
Ebru Dikensoy, *Gaziantep, Türkiye*
Gönül Dinç, *Manisa, Türkiye*
Gian Carlo DiRenzo, *Perugia, İtalya*
Tony Duan, *Shanghai, Çin*
Joachim Dudenhausen, *Berlin, Almanya*
Alaa Ebrashy, *Kahire, Mısır*
Ali Ergün, *Ankara, Türkiye*
Ulrich Gembruch, *Bonn, Almanya*
Anne Greenough, *Londra, İngiltere*
Gökhan Göynümer, *İstanbul, Türkiye*
Arif Güngören, *Antakya, Türkiye*
Davor Jurkovic, *Londra, İngiltere*
Ayşe Kafkaslı, *İstanbul, Türkiye*
Oliver Kagan, *Tübingen, Almanya*
Ömer Kandemir, *Ankara, Türkiye*
İschiro Kawabata, *Osaka, Japonya*
Selahattin Kumru, *Düzce, Türkiye*
Asım Kurjak, *Zagrep, Hırvatistan*
Nilgün Kültürsay, *İzmir, Türkiye*
Malcome Levene, *Leeds, İngiltere*
Narendra Malhotra, *Agra, Uttar Pradeş, Hindistan*
Giampaolo Mandruzzato, *Trieste, İtalya*
Alexandra Matias, *Porto, Portekiz*
Ratko Matijevic, *Zagrep, Hırvatistan*
Israel Meizner, *Tel Aviv, İsrail*
Mohammed Momtaz, *Kahire, Mısır*
Giovanni Monni, *Cagliari, İtalya*
Ercüment Müngen, *İstanbul, Türkiye*
Kypros Nicolaides, *Londra, İngiltere*
Lütfü Önderoğlu, *Ankara, Türkiye*
Soner Öner, *İzmir, Türkiye*
Okan Özkaya, *Isparta, Türkiye*
Alexander Papitashvilli, *Tiflis, Gürcistan*
İbrahim Polat, *İstanbul, Türkiye*
Ritsuko Pooh, *Osaka, Japonya*
Ruben Quintero, *Tampa, FL, ABD*
Nebojsa Radunovic, *Belgrad, Sırbistan*
Guiseppe Rizzo, *Roma, İtalya*
Roberto Romero, *Detroit, MI, ABD*
Haluk Sayman, *İstanbul, Türkiye*
Elif Gül Yapar Eyi, *Ankara, Türkiye*

İsimler soyadı sırasına göre yazılmıştır.

Perinatal Tıp Vakfı, Türk Perinatoloji Derneği,
Obstetrik ve Jinekolojik Ultrasonografi Derneği yayın organıdır

Yazışma Adresi: Perinatoloji Dergisi, Perinatal Tıp Vakfı,
Cumhuriyet Cad. 30/5 Elmadağ, Taksim 34367 İstanbul
Tel: (0212) 225 52 15 • **Faks:** (0212) 296 20 16 **e-posta:** editor@perinataldergi.com
Perinatoloji Dergisi elektronik sürümü (e-ISSN: 1303-3132) www.perinataldergi.com

deomed®

Kapsam

Perinatoloji Dergisi'ne gönderilecek yazılar hakem değerlendirmesine alınan aşağıdaki dergi bölümlerinden birine yönelik hazırlanmalıdır:

- Klinik Araştırma
- Deneysel Çalışma
- Olgu Sunumu
- Teknik Not
- Editöre Mektup

Bunların dışında dergide, hakem değerlendirmesi sürecine girmeyen ve Editör Kurulu tarafından düzenlenen ya da çağrılı yazıların yer aldığı bölümler bulunur:

- Editörden
- Görüş
- Derleme
- Bildiri Özetleri
- Duyurular
- Düzeltme

Yazı Değerlendirme Süreci

Dergide yayımlanmak üzere gönderilen yazılar, daha önce başka bir yayın organında yayımlanmamış ya da yayımlanmak üzere gönderilmemiş olmalıdır. Buna ilişkin yazılı beyan, iletişimden sorumlu yazar aracılığı ile elektronik olarak alınmaktadır (onay metni, IP adresi, tarih ve saat elektronik olarak kaydedilmektedir). Diğer yazarlar ile ilgili sorumluluk, iletişimden sorumlu yazara aittir. Herhangi bir bilimsel toplantıda daha önce sunulmuş çalışmalarda toplantı adı, tarihi ve yeri belirtilmelidir.

Ön incelemeden geçirildikten sonra değerlendirme için kabul edilen yazılar en az iki hakem tarafından incelenir. Dergi Editörleri hakemlerin önerilerini de dikkate alarak makalenin kabul veya reddi konusunda son kararı verir. Yayın kurallarına uymayan yazıları yayımlamamak, düzeltmek üzere yazara geri göndermek, biçimce düzenlemek, iletişimden sorumlu yazarın izni ile düzeltmek ya da kısaltmak yetkisine sahiptirler. Dergi Editörlerinin bir makaleyi, yazar tarafından yerine getirilen düzeltmelerin sonrasında da reddetme hakkı vardır. Bunun yanı sıra yazarlardan gönderdikleri makale ile ilgili ek veri, bilgi ve belge istenebilir; yazar(lar) gereğinde bu editöryal talepleri karşılamak zorundadır.

Etik ile İlgili Konular

Yazar(lar), insanlar üzerinde yapılan çalışmalarda katılımcı bireylerden Bilgilendirilmiş Onam Formu alındığını yazılarında belirtmeli ve çalışmanın yapıldığı kurumun Etik Kurulu veya eşdeğeri bir kuruldan alınan onay belgesini yazıyla birlikte göndermelidir(ler). Olgu sunumlarında, her olgunun kendisine ait bilgilerin yayın amacıyla kullanılacağına dair bilgilendirildiğini gösterir bir belgenin sunulması gerekir. Tüm çalışmalar Helsinki Deklarasyonu'nun son değişiklikleri işlenmiş şekline uygun yapılmış olmalıdır. Hasta bilgileri 01.08.1998 tarih ve 23420 sayılı Resmi Gazete'de yayımlanan Hasta Hakları Yönetmeliği'ne uygun olarak alınmış olmalıdır. Hayvanlar üzerindeki sonuçları bildiren deneysel çalışmaların, Hayvan Hakları Evrensel Bildirgesi, Deneysel ve Diğer Bilimsel Amaçlarla Kullanılacak Omurgalı Hayvanların Korunması Hakkındaki Avrupa Konvansiyonu (European Convention for the Protection of Vertebrate Animals Used for Experimental and Other Scientific Purpose), T.C. Tarım ve Köy İşleri Bakanlığı'nın Deneysel ve Diğer Bilimsel Amaçlar İçin Kullanılan Deney Hayvanlarının Üretim Yerleri ile Deney Yapacak Olan Laboratuvarın Kuruluş Çalışma Denetleme Usul ve Esaslarına Dair Yönetmelik, Laboratuvar Hayvanları Biliminin Temel İlkeleri (Principles of Laboratory Animal Science), laboratuvar hayvanlarının bakım ve kullanılmasıyla ilgili el kitaplarında yer alan kural ve ilkelere uygun olarak ve çalışmanın yapıldığı kurumda mevcut ise, Deney Hayvanları Etik Kurulu'ndan alacakları onay sonrasında yapılmış olması gerekir. Etik Kurul onayı yazı ile birlikte sunulmalıdır. Yazılarda, insan ve hayvanlarda yapılan çalışmalarda kullanılan ameliyat sonrası ağrı giderici tedavi yöntemleri hakkında da bilgi verilmelidir.

Yazarlar ayrıca, çalışma ile ilgili bilinmesi gereken herhangi bir mali ilişkiyi ya da çıkar çakışması (*conflict of interest*) veya rekabet (*competing interest*) alanlarını açıklamakla yükümlüdürler. Çalışmaya yapılan tüm mali katkılar ya da sponsorluklar, çalışmayla ilgili olabilecek mali ilişkiler ya da kişisel örtüşme konuları yayının gönderildiği sırada başvuru mektubunda belirtilmelidir. Derginin Çıkar Çakışması Politikası ile ilgili ayrıntılı bilgiyi de içeren ve olası çıkar çakışması durumunda kullanılabilecek Çıkar Çakışması Beyan Formu için *bkz*. www.perinataldergi.com.

Perinatoloji Dergisi, bilimsel yayın etiğinin kötüye kullanımı ya da ihlali ile ilgili olası durumlarda Committee on Publication Ethics (COPE) akış şemalarını temel almaktadır. Bu konudaki ayrıntılı bilgi için *bkz.* www.publicationethics.org.

Yazıların Hazırlanması

Perinatoloji Dergisi'ne gönderilecek Türkçe yazı metinlerinin Türk Dil Kurumu'nun yazım kılavuzuna uygun olması ve dilimize yerleşmiş yabancı terimlerin kendi yazım kurallarımıza göre kullanılması gerekir. Değerlendirmeye gönderilecek yazıların hazırlanmasında aşağıda belirtilen kurallar dışında, biyomedikal alanda yaygın kullanılan, Uluslararası Tıp Dergileri Editörleri Komitesi'nin (ICMJE) önerdiği ortak kurallar (*Uniform Requirements for Manuscripts Submitted to Biomedical Journals*) temel alınmalıdır (www.icmje.org).

Yazarların makalelerini hazırlarken çalışma tasarımlarının olabildiğince, randomize kontrollü çalışmalar için CONSORT, gözlemsel çalışmalar için STROBE, tanısal doğrulama çalışmaları için STARD ve sistematik derleme ya da meta analizler için PRISMA kılavuzlarına uygun bir şekilde sunulmuş olması arzu edilmektedir.

Yazarlık ve Yazıların Uzunluğu

Yazar(lar) "çalışmayı tasarlama", "verileri toplama", "verileri inceleme", "yazıyı yazma" ve "verilerin ve analizlerin doğruluğunu onaylama" aşamalarından en az 3 tanesine katılmalı ve bu durumu "Yazarlık Beyanı ve Telif Hakları Devir Mektubu"nda beyan etmelidirler. Bu ön koşulu yerine getiremeyenler yazar olarak çalışmada yer almamalıdırlar.

Araştırma yazıları klinik ve deneysel çalışmalara dayanan yazılardır. En fazla 6 yazar ismi olmasına gayret edilmeli ve 4000 sözcüğü (16 sayfa) geçmeyecek şekilde yazılmalıdır.

Olgu sunumları ilginç olguların ve tedavi şekillerinin sunumlarıdır. En fazla 5 yazar ismi olmasına gayret edilmeli ve 2000 sözcüğü (8 sayfa) geçmeyecek şekilde yazılmalıdır.

Derleme yazılar ancak dergi tarafından davet edilen yazarlar tarafından yapılır; 4000 ile 5000 sözcük (20 sayfa) içeren, belirli bir konuyu son gelişmeler ışığında ele alan ve literatür sonuçlarını sunan yazılardır.

Yorum yazıları davetli yazarlar tarafından yapılır. Tartışılan bir konu üzerinde en fazla 10 kaynak içeren ve 2000 sözcüğü (8 sayfa) geçmeyen ve yazarın o konudaki yorumuna ağırlık veren yazılardır.

Teknik Not sınıfı yazılar yeni geliştirilen bir tanı ya da tedavi yöntemini kısaca tanıtmayı amaçlayan, en fazla 10 kaynak içeren ve 2000 sözcüğü (8 sayfa) geçmeyen yazılardır.

Editöre Mektup: Dergide çıkan yazılara yönelik yazılardır; 500 sözcüğü (2 sayfa) ve 10 kaynağı aşmamalıdır.

Yazıların Bölümleri

Yazılarda bulunması gereken bölümler sırası ile şunlardır ve her biri ayrı sayfada başlayacak şekilde sunulmalıdır:

Sayfa 1 - Başlık sayfası
Sayfa 2 - Özet ve Anahtar Sözcükler
Sayfa 4 ve sonrası - Temel Metin
Sonraki Sayfa - Kaynaklar
Sonraki Sayfa - Tablo Yazısı ve Tablo (her tablo ayrı sayfada belirtilmelidir)
Sonraki Sayfa - Şekil/Resim Altı Yazısı ve Şekil/Resimler (her şekil/resim ayrı sayfada belirtilmelidir)
Son Sayfa - Ekler (hasta ya da anket formları vb.)

Başlık Sayfası

Başlık sayfasında makalenin başlığı bulunmalıdır. Başlık dikkatle seçilmeli ve makale içeriğini en iyi şekilde yansıtmalıdır. Standart dışı kısaltma kullanmaktan olabildiğince kaçınmalıdır. Başlık sayfasında ayrıca yazının, dergide yayınlandığında devam sayfalarının üst tarafında görünmesi arzu edilen ve 40 karakteri geçmeyen kısaltılmış başlığı belirtilmelidir.

Özet Sayfası

Özetler kısaltma ve kaynak içermemeli, aşağıda belirtilen kurgu ve sırada hazırlanmalıdır.

— *Araştırma yazılarında* en fazla 250 sözcükten oluşmalı ve her biri bir paragraf olacak şekilde standart 4 başlık altında sunulmalıdır: Amaç, Yöntem, Bulgular, Sonuç. Özeti takiben her bir özet sayfasına, aralarında virgül olacak şekilde dizilmiş ve her biri küçük harfle yazılmış en fazla 5 anahtar sözcük eklenmelidir.

— *Olgu sunumlarında* en fazla 125 sözcükten oluşmalı ve her biri bir paragraf olacak şekilde standart 3 başlık altında sunulmalıdır: Amaç, Olgu, Sonuç. Özeti takiben her bir özet sayfasına, aralarında virgül olacak şekilde dizilmiş ve her biri küçük harfle yazılmış en fazla 3 anahtar sözcük eklenmelidir.

— *Derleme yazılarında* en fazla 300 sözcükten oluşmalı ve yapılandırılmamış bir paragraf şekilde sunulmalıdır. Özeti takiben her bir özet sayfasına, aralarında virgül olacak şekilde dizilmiş ve her biri küçük harfle yazılmış en fazla 5 anahtar sözcük eklenmelidir.

— *Teknik not yazılarında* en fazla 125 sözcükten oluşmalı ve her biri bir paragraf olacak şekilde standart 3 başlık altında sunulmalıdır: Amaç, Teknik, Sonuç. Özeti takiben her bir özet sayfasına, aralarında virgül olacak şekilde dizilmiş ve her biri küçük harfle yazılmış en fazla 3 anahtar sözcük eklenmelidir.

Temel Metin

Temel metnin bölümlenmesi yazı tipine göre değişmektedir.

— *Araştırma yazıları* Giriş, Yöntem, Bulgular, Tartışma ve Sonuç bölümlerinden oluşmalıdır. Gereğinde her bir başlığın altına alt başlıklar açılabilir. Bu tip alt başlıkların, yazının her bölümünde homojen ve kategorisinin anlaşılabilir biçimde olmasına özen gösterilmelidir.

Giriş bölümü araştırmaya esas teşkil eden konu ana hatları ile ele alınmalı ve araştırmanın amacı belirtilmelidir.

Yöntem bölümü araştırmada kullanılan gereçler, çalışma tasarımı, klinik ve laboratuar testler, istatistik yöntemler tanımlanmalı, etik kurallara uygunluk belirtilmelidir.

Bulgular bölümü araştırmada saptanan belirgin bulgular yazıda ele alınmalı, diğer bulgular ise ilgili tablo ve grafiklerde gösterilmelidir.

Tartışma bölümü araştırmada elde edilen sonuçlar güncel literatür bilgileri ışığı altında ayrıntılı olarak ele alınmalı, gereksiz ve geleceğe dönük yorumlardan ve tekrarlardan kaçınılmalıdır.

Sonuç bölümü araştırmada elde edilen sonuç kısa, açık ve çalışmanın amacı ile uyumlu bir şekilde belirtilmeli ve bunun klinik uygulamadaki yeri vurgulanmalıdır.

— *Olgu sunumları* Giriş, Olgu(lar) ve Tartışma bölümlerinden oluşur. Sunulan olgunun öyküsü detaylı verilmeli, laboratuar testlerinin sonuçları olabildiğince tablo olarak sunulmalıdır.

— *Derleme yazıları* Giriş başlığını takiben, konunun özelliğine bağlı olarak yazar(lar) tarafından bölümlendirilir. Alt başlık kategorileri anlaşılır olmalıdır. Derlemelerin geniş literatür değerlendirmesine dayanması ve olabildiğince yazar(lar)ın kendi deneyimlerinin sunduğu bir bakış açısına sahip olması beklenir.

— *Teknik not* tipi yazılar Giriş, Teknik, Tartışma bölümlerinden oluşur. Sunulan teknik ilgili başlık altında ayrıntılı verilmeli, olabildiğince çizim ya da şekillerle desteklenmelidir.

— *Editöre mektuplar* başlıklandırılmaksızın hazırlanmış düz metin şeklinde olmalıdır. Metin içinde atıf yapılabilir.

Kaynaklar

Yalnızca konu ile doğrudan ilgili, olabildiğince güncel ve yeterli sayıda kaynağın kullanılmasına özen gösterilmelidir. Kaynaklar, tablo ve şekiller de dahil olmak üzere metin içerisinde geçiş sırasına göre sıralanmalı ve sıra sayıları metinde uygun yerlerde köşeli parantez içinde belirtilmelidir. Tüm kaynaklara metin içinde sıra sayısına uygun gönderme (atıf) yapılmış olduğu dikkatle kontrol edilmelidir.

Yayımlanmış veya yayın için kabul edilmiş yazılar kaynak olarak kabul edilebilir. Yayımlanmamış toplantı sunumlarının kaynak gösterilmemesi gerekir. Sadece elektronik ortamda yayımlanan dergilerdeki yazılar ile henüz basılı sayı ve sayfa numarası almaksızın çevrimiçi erken baskı olarak yayımlanmış yazıların kaynak künyelerinde dergi adını takiben DOI (*digital object identifier*) kodları mutlaka belirtilmelidir.

Dergimiz ilke olarak, makalelerde Türkçe yayınların da kaynak gösterilmesini önermektedir. Kaynak künyelerinde dergi adları Index Medicus'ta kullanıldığı şekilde kısaltılmalı; burada dizinlenmeyen dergilerin adları açık olarak yazılmalıdır. Yazar sayısı altı veya daha az olduğunda tüm yazarlar verilmeli, tersi durumda ilk altı yazardan sonra "et al." eklenmelidir.

Kaynakların doğru yazımının kontrolü amacıyla, Editör Kurulu tarafından yazı değerlendirilmesinin her bir aşamasında yazar(lar)dan belirli kaynakların ilk ve son sayfa fotokopileri istenebilir. Bu istek yazar(lar)ca karşılanana kadar yazının yayımlanması bekletilir.

Kaynak künyeleri aşağıda örneklendiği gibi yazılmalıdır:

— *Süreli yayın örneği:* Hammerman C, Bin-Nun A, Kaplan M. Managing the patent ductus arteriosus in the premature neonate: a new look at what we thought we knew. Semin Perinatol 2012;36:130-8.

— *Elektronik dergide yayımlanan süreli yayın örneği:* Lee J, Romero R, Xu Y, Kim JS, Topping V, Yoo W, et al. A signature of maternal anti-fetal rejection in spontaneous preterm birth: chronic chorioamnionitis, anti-human leukocyte antigen antibodies, and C4d. PLoS ONE 2011;6:e16806. doi:10.1371/journal.pone.0011846

— *Tek yazarlı kitap örneği:* Jones KL. Practical perinatology. New York: Springer; 1990. p. 112-9.

— *Kitap bölümü örneği:* Sibai BM, Frangieh AY. Eclampsia. In: Gleicher N, editors. Principles and practice of medical therapy in pregnancy. 3rd ed. New York: Appleton&Lange; 1998. p. 1022-7.

Şekil ve Tablolar

Yazı içinde kullanılan tüm fotoğraf, grafik veya çizimler metin içinde "Şekil" olarak adlandırılır. Kullanılan tüm şekiller metin içinde gösterilmelidir. Şekillerin alt yazıları ayrı bir bölüm halinde metne eklenmelidir. Şekiller 'jpeg' sıkıştırma tekniği ile ve her bir şekil ayrı bir dosyaya kaydedilerek hazırlanmalıdır. Şekiller en az 300 dpi çözünürlükte olmalıdır. Resim ve çizimlerin orijinal olmaları gerekir. Başka bir yayın içinde kullanılmış bulunan şekil ve grafiklerin dergimizde yayımlanabilmesi için, gerekli izinler yazarlar tarafından ve makale başvurusu yapılmadan önce alınmalıdır. İznin alındığını gösterir belgenin kopyası yazıyla birlikte dergiye gönderilmelidir. Hastanın kimliğinin anlaşılabileceği resimlerde, hastanın ya da kanuni temsilcisinin imzalı onayı gönderilen yazıya eklenmeli, aksi halde söz konusu kişi ya da kişilerin isimleri ya da gözleri bantla kapatılmalıdır. Histolojik resimlerde büyütme oranı ve kullanılan boyama tekniği belirtilmelidir.

Tablolar her biri ayrı sayfa olarak, üstünde başlığı olacak şekilde yazının sonuna eklenebilir veya bütünleyici dosya olarak gönderilebilir. Bütünleyici dosya olarak gönderilen tabloların üst yazıları metne ayrı bir sayfa şeklinde eklenmelidir. Metne eklenmiş olarak gönderilen tabloların başlıkları anlaşılır şekilde ve tablonun üzerine yazılmalıdır.

Yazı Gönderimi

Değerlendirme sürecinin hızlı yürütülmesi amacıyla Perinatoloji Dergisi, yazarların çevrimiçi (*online*) yazı gönderdikleri web tabanlı bir makale gönderim ve izleme sistemi kullanmaktadır. Çevrimiçi yazı gönderim sisteminin işleyişi için www.perinataldergi.com adresini ziyaret ediniz.

Yazı Kontrol Listesi

Hazırlanan yazıların dergiye gönderilmeden önce aşağıdaki kontrol listesine göre gözden geçirilmesi önerilir:

1. Yazının uzunluğu (araştırma yazılarında en fazla 4000 sözcük)
2. Yazar sayısı (araştırma yazılarında en fazla 6 yazar)
3. Başlık sayfası (standart dışı kısaltma)
4. Özetler (araştırma yazılarında en fazla 250 sözcük)
5. Anahtar sözcükler (araştırma yazılarında en fazla 5 adet)
6. Temel metin (başlıklar)
7. Kaynaklar (ICMJE kurallarına uygunluk)
8. Şekil, tablo ve resimler (numaralandırma; alt yazılar; özgünlük/izin yazısı)
9. Başvuru mektubu
10. Telif Hakkı Devir Formu (tüm yazarlar tarafından imzalanmış)
11. Çıkar Çakışması Beyan Formu (gereğinde)

PERİNATOLOJİ DERGİSİ

İçindekiler
Cilt 20, Sayı 2, Ağustos 2012
www.perinataldergi.com

Klinik Araştırma

Gebeliğe bağlı intrahepatik kolestaz olgularında trombosit sayı ve fonksiyonunun değerlendirilmesi | **45**
Evaluation of platelet count and platelet function in intrahepatic cholestasis of pregnancy
Mehmet Sıddık Evsen, Hatice Ender Soydinç, Ali Özler, Serdar Başaranoğlu, Talip Karaçor, Ahmet Yalınkaya, Derya Uçmak, Muhsin Kaya

Preterm erken membran rüptürü olan gebelerin perinatal sonuçlarının değerlendirilmesi | **49**
Evaluation of the perinatal results of pregnant with preterm premature rupture of membrane
Orkun Çetin, İpek Dokurel Çetin, Cihat Şen, Seyfettin Uludağ, Begüm Aydoğan, Abdullah Tüten

Operatif vajinal doğum: Beş yıllık deneyim | **55**
The operative vaginal delivery: experience of five years
Orkun Çetin, İpek Dokurel Çetin, Cihat Şen, Seyfettin Uludağ, Ali Galip Zebitay, Oğuz Yücel

Olgu Sunumu

Sirenomelia: Olgu sunumu | **59**
Sirenomelia: a case report
Bülent Demir, Ali İrfan Güzel, Süreyya Demir, Nihal Kılınç

Spontan siklusta heterotopik gebelik olgusu | **63**
A case of heterotopic pregnancy in a spontaneous cycle
Cihangir Mutlu Ercan, Mehmet Sakıncı, Uğur Keskin, Hakan Çoksüer, Ercan Balıkçı, Ali Ergün

Birinci trimesterde görülen geçici ve izole fetal megasistis üçüncü trimesterde açıklanamayan intrauterin fetal ölüme neden olabilir mi? Olgu sunumu ve literatür özeti | **68**
Can a temporary isolated fetal megacystis during first trimester result in unexplained intrauterine fetal death at third trimester? A case report and review of the literature
Servet Hacıvelioğlu, Ayşenur Çakır Güngör, Meryem Gencer, Emine Coşar

İyi prognoz gösteren fetal dev aksiller lenfanjioma | **72**
The giant fetal axillary lymphangioma showing good prognosis
Hatice Ender Soydinç, Neval Yaman Görük, Abdulkadir Turgut, Çağlar Altundal, Serdar Başaranoğlu, Ahmet Yalınkaya

Bildiri Özetleri

8. Obstetrik ve Jinekolojik Ultrasonografi Kongresi | **77**

PERİNATOLOJİ DERGİSİ

Klinik Araştırma

Perinatoloji Dergisi 2012;20(2):45-48

Perinatal Journal 2012;20(2):45-48

künyeli yazının Türkçe sürümüdür.

Gebeliğe bağlı intrahepatik kolestaz olgularında trombosit sayı ve fonksiyonunun değerlendirilmesi

Mehmet Sıddık Evsen[1], Hatice Ender Soydinç[1], Ali Özler[1], Serdar Başaranoğlu[1], Talip Karaçor[1], Ahmet Yalınkaya[1], Derya Uçmak[2], Muhsin Kaya[3]

[1]*Dicle Üniversitesi Tıp Fakültesi Kadın Hastalıkları ve Doğum Anabilim Dalı, Diyarbakır*

[2]*Dicle Üniversitesi Tıp Fakültesi Dermatoloji Anabilim Dalı, Diyarbakır*

[3]*Dicle Üniversitesi Tıp Fakültesi Gastroenteroloji Anabilim Dalı, Diyarbakır*

Özet

Amaç: Trombosit sayı ve fonksiyonu inflamatuar hadiselerde artmış olarak rapor edilmektedir. Bu çalışmanın amacı gebeliğe bağlı intrahepatik kolestaz (GBİHK) olgulardaki trombosit sayısı (TS) ve ortalama trombosit hacmini (OTH) normal gebeler ile karşılaştırmaktır.

Yöntem: Dicle Üniversitesi Kadın Hastalıkları ve Doğum Kliniğine Ocak 2009-Aralık 2011 tarihleri arasında GBİHK tanılı hastalar ve yenidoğan dosyaları retrospektif olarak incelendi. Çalışma süresinde kliniğimizde 6743 doğum olduğu izlendi. Çalışmaya, GBİHK tanısı konulan 22 olgu ile gebeliği komplike edebilecek herhangi bir sistemik hastalığı veya risk faktörü olmayan 32 gebe kontrol grubu olarak alındı. Gruplar demografik yönden, biyokimyasal parametreler, TS, OTH ve yenidoğan Apgar skorları açısından karşılaştırıldı.

Bulgular: Kliniğimizde GBİHK insidansı 3.2/1000 olarak bulundu. Tanı anındaki ortalama gebelik haftası 34.2±2.2 olarak saptandı. Kaşıntı (%72.7) en sık başvuru semptomu iken hastaların %13.6'sında sarılık olduğu tespit edildi. Gruplar arasında yenidoğan ortalama doğum ağırlığı ve 1.-5. dakika Apgar skorlar arasında farklılık izlenmedi. Hasta grubunda dört (%18.2) olguda fetal distres geliştiği izlendi ve bu hastaların üçünde amniotik mayi mekonyumlu idi; kontrol grubunda ise fetal distres veya mekonyumlu amnion mayi saptanmadı. Hasta ve kontrol grubunda ortalama TS sırasıyla; 268.9 x 10^9 K/uL ve 226.5 x 10^9 K/uL (p=0.037) olarak izlendi. Yine OTH değerleri sırasıyla 10.6 fL ve 8.9 fL (p=0.004) idi. Trombosit sayısı ve OTH kontrol grubuna göre GBİHK'lı hastalarda istatistiksel anlamlı yüksek saptandı.

Sonuç: Gebeliğe bağlı intrahepatik kolestazlı hastalarda kontrol grubuna göre TS ve fonksiyonlarında artma olması inflamasyonun göstergesi olabilir.

Anahtar sözcükler: Gebelik, intrahepatik kolestaz, trombosit sayısı, trombosit fonksiyon testi.

Evaluation of platelet count and platelet function in intrahepatic cholestasis of pregnancy

Objective: Platelet count (PC) and function have been reported to be increased in inflammatory incident. The aim of the study is to evaluate PC and mean platelet volume (MPV) in patients with intrahepatic cholestasis of pregnancy (ICP) and to compare them to normal pregnancies.

Methods: The patients with ICP and newborns files were retrospectively reviewed at Obstetrics and Gynecology Department, Dicle University between January 2009-December 2011. During the study period 6,743 birth was found in our clinic. Twenty-two patients with ICP identified and 32 subject enrolled as a control group which have no systemic disease or risk factors that may complicate pregnancy. Groups were compared in terms of demographic, biochemical parameters, PC, MPV, and Apgar scores.

Results: The incidence of patients with ICP was found to be 3.2/1000 in this study. The average time to diagnose is 34.2±2.2 gestational weeks. Pruritus (72.7%) were found to be the most common presenting symptom in patients and the 13.6% of patients present jaundice. There was no difference in the average birth weight of newborns and 1-5 Apgar scores between the two groups. Four (18.2%) patients of the ICP developed fetal distress and three of these patients had meconium stained amniotic fluid. There was no fetal distress or meconium stained amniotic fluid in the control group. The average PC in patient and control group were 268.9 x 10^9 K/uL and 226.5 x 109 K/uL respectively (p=0.037) and MPV were 10.6 fL and 8.9 fL (p=0.004) respectively. Platelet count and MPV were significantly higher in patients with ICP when compared to control group.

Conclusion: Increased platelet count and function in patients with intrahepatic cholestasis of pregnancy may be indicative of inflammation.

Key words: Pregnancy, intrahepatic cholestasis, platelet count, platelet function test.

Yazışma adresi: Dr. Mehmet Sıddık Evsen. Dicle Üniversitesi Tıp Fakültesi Kadın Hastalıkları ve Doğum Anabilim Dalı, 21280 Diyarbakır.
e-posta: mevs26@yahoo.com

Geliş tarihi: 10 Nisan 2012; **Kabul tarihi:** 29 Mayıs 2012

Bu yazının çevrimiçi İngilizce sürümü:
www.perinataljournal.com/20120202003
doi:10.2399/prn.12.0202003
Karekod (*Quick Response*) Code:

©2012 Perinatal Tıp Vakfı

deomed

Giriş

Gebeliğe bağlı intrahepatik kolestaz (GBİHK); gebeliğin 30. haftasından sonra herhangi bir haftada başlayabilen, genellikle doğumla beraber düzelebilen ve etyolojisi net olmayan, gebeliğe özgü, spesifik bir karaciğer (KC) hastalığıdır. Hastaların en sık başvuru şikayeti, özellikle ekstremiteleri tutan yaygın kaşıntı ve buna bağlı görülen cilt ekskoriasyonlarıdır.[1] Gebelik kolestazının etyolojisinde birçok neden suçlanmıştır ancak esas nedeni hala net olarak açıklanamamıştır. Gebeliğe bağlı intrahepatik kolestaz olgularında artmış safra asit düzeyleri ciltte kaşıntı ve sarılık olarak prezentasyon göstermektedir. Fetus açısından preterm doğum, mekonyumlu amniyotik sıvı, fetal distress ve intrauterin fetal kayıp gibi risklerin artmış olduğu rapor edilmektedir.[2,3] Sistemik inflamatuar hastalıklarda trombosit sayısı (TS) ve fonksiyonu artmıştır.[4] Bu çalışmada, GBİHK olgularında TS ve fonksiyonlarının değerlendirilmesi ve kontrol grubu ile karşılaştırılmasını amaçladık.

Yöntem

Bu çalışmada Dicle Üniversitesi Kadın Hastalıkları ve Doğum Anabilim Dalı Obstetri kliniğine Ocak 2009 -Aralık 2011 tarihleri arasında başvuran ve GBİHK tanısı alan 22 hasta değerlendirildi. Başvuru esnasındaki veriler hastane arşivi ve hasta dosyaları temin edilerek toplandı. Hastalar; yaş, gravida, parite, yaşayan çocuk sayısı, gebelik haftası, yenidoğan Apgar skorları, KC fonksiyon testleri, tam kan sayımı, idrar tetkiki ve biyokimyasal parametreler açısından değerlendirildi. Trombosit sayısı ve ortalama trombosit hacmi (OTH) hasta ve kontrol grubu arasında karşılaştırıldı. Hastalar KC ve safra yollarına ait patolojinin dışlanması amacıyla abdominal USG ile değerlendirildi ve herhangi bir patoloji saptanmayan olgular çalışmaya dahil edildi. Ayırıcı tanıda alerjik hastalıklar, dermatitler, kronik KC hastalıkları, safra yollarında tıkanıklığına neden olabilecek hastalıklar (kolelitiyazis-koledokolitiyazis), hipotiroidi, hipertiroidi, KC fonksiyonlarının etkilenmesine neden olabilecek hipertansif hastalıklar (preeklampsi, eklampsi, HELLP), gebeliğe bağlı gelişen akut karaciğer yağlanması olan hastalar ve kliniğimizde doğum yapmayan hastalar çalışma dışı bırakıldı.

Fetal akciğer maturasyonunu sağlamak amacıyla 28-34. gestasyonel haftadaki 12 (%54.5) hastaya steroid tedavisi uygulanmıştı. Kontrol grubu olarak gebeliği komplike edebilecek herhangi bir sistemik hastalığı veya risk faktörü olmayan 32 gebe dahil edildi.

İstatistik analiz için veriler SPSS (Statistical Package for Social Sciences) for Windows 15.0 (SPSS, Inc., Chicago, IL, ABD), Epi info ve Excel programlarında değerlendirildi. Numerik verilerin Kolmogrov-Smirnov testi ile normal dağılıp dağılmadığına bakıldı, normal dağılım olmadığı için Mann-Whitney U testi kullanıldı. Sonuçlar %95 güven aralığında ve $p<0.05$ olması durumunda istatistiksel olarak anlamlı kabul edildi. Çalışma için Dicle Üniversitesi Etik Kurulu onayı alındı.

Bulgular

Bu çalışmaya GBİHK tanısı alan 22 ve kontrol grubu olarak gebeliği komplike eden herhangi bir patolojisi olmayan 32 gebe dahil edildi, belirtilen dönemde kliniğimizde 6743 doğum olduğu saptandı. Olguların demografik ve obstetrik özellikleri **Tablo 1**'de gösterilmiştir.

Hastaların başvuru semptomlarının kaşıntı (%72.7) ve sarılık (%13.6) olduğu tespit edildi. GBİHK'lı hastalarda kontrol grubuna göre ortalama TS ve OTH anlamlı olarak artmış bulundu. Karaciğer fonksiyon testleri, ortalama TS ve OTH değerleri **Tablo 2**'de görül-

Tablo 1. Grupların demografik ve obstetrik verilerinin karşılaştırılması.

	Hasta grubu (Ortalama±SD)	Kontrol grubu (Ortalama±SD)	p
Yaş, yıl	26.9±5.4	27.5±5.7	0.74
Gebelik sayısı	2.2±1.6	2.9±2	0.18
Doğum sayısı	1.1±1.5	1.7±1.8	0.19
Yaşayan çocuk sayısı	1.0±1.3	1.4±1.5	0.24
Gestasyonal hafta	34.2±2.2	33.9±2.4	0.62

SD: Standart deviasyon.

Tablo 2. Grupların hematolojik ve biyokimyasal paramatrelerinin karşılaştırılması.

	Hasta grubu (Ortalama±SD)	Kontrol grubu (Ortalama±SD)	p
Hemoglobin, (g/dL)	12.06±1.09	12.02±1.13	0.88
Hematokrit, (%)	36.10±3.43	35.29±2.94	0.36
Lökosit, (K/uL)	9.97±3.23	10.17±2.20	0.78
Trombosit sayısı, (fL10^9/L)	268.9±85.8	226.5±59.7	**0.037**
Ortalama trombosit hacmi, (fL)	10.6±2.3	8.9±1.8	**0.004**
ALT, (U/L)	227.9±221.8	18.7±8.5	**<0.001**
AST, (U/L)	136.8±123.4	27.4±12.3	**<0.001**
Bilurubin total, mg/dL	1.38±1.29	0.43±0.22	**0.003**
LDH, (IU/L)	391.6±185.7	263.1±54.7	**0.004**

SD: Standart deviasyon, **ALT:** Alanin aminotransferaz, **AST:** Aspartat aminotransferaz, **LDH:** Laktat dehidrogenaz, **fL:** Fento litre, **K/uL:** Kubik mililitre.

mektedir. Hastaların şikayetler başladıktan sonra başvuru anlarında ortalama tanı zamanı 34.2+2.2 gestasyonel haftaydı ve hastaların tamamı 37 hafta ve altında idi.

Hasta grubunda dört (%18.2) olguda fetal distress ortaya çıktığı ve bu hastaların üçünde amnion sıvısının mekonyumla boyandığı saptandı. Kontrol grubunda ise fetal distres ve mekonyumlu amnion mayisi izlenmedi. Hastaların yenidoğan doğum ağırlıkları ve Apgar skorları **Tablo 3**'de görülmektedir. Yenidoğanların hiçbirinde neonatal mortalite olmadığı gözlendi.

Tartışma

Bu çalışmada GBİHK insidansı %0.32 olarak saptandı. Kurt ve ark.[5] ülkemizde iç Anadolu bölgesinde insidansı %1.4 tespit etmişlerdir. Hastalığın insidansı bölgesel farklılık göstermektedir; ABD'de %0.32, Avrupa'da %0.2-1.5 iken Güney Amerika'da %6.5-27.6 gibi yüksek oranlarda rapor edilmektedir.[1,6-9]

Hastalığın etyolojisi kompleks olup genetik, hormonal, diyet gibi faktörlerin rol aldığı düşünülmektedir. Karaciğer fonksiyon test (ALT, AST) yüksekliği tanıya eşlik eden en önemli bulgudur. Gebelikte sarılık, kaşıntı yapan diğer etyolojik nedenlerin ekarte edilmesi ve KC fonksiyon test anormaliği ile GBİHK tanısı konulmaktadır. Başvuru esnasında hastaların %72.7'üne kaşıntı şikayeti eşlik etmektedir. Sarılık genellikle kaşıntıyı takiben 1-4 hafta sonra semptomatik olarak belirginleşir.[1] Ayırıcı tanıda özellikle HELLP sendromu göz önünde bulundurulmalıdır, çünkü HELLP sendromunda tedavide erken doğum gerekirken, GBİHK olgularının yönetiminde ise uygun tedavi ve takip ile terme kadar takip edilebilir. Karaciğer enzim yüksekliğinin saptandığı her iki tabloda hipertansiyon, proteinuri ve trombositopenin olmaması ile HELLP sendromu tanısından uzaklaşılır.[1]

Hastalık tanı sonrası yakın takip edilmeli ve medikal tedavi uygulanmalıdır. Kenodeoksikolik asit verilebilmekle beraber, ursodeoksikolik asit anne ve bebek için güvenli ve perinatal morbidite ile erken doğum riskini azaltma avantajı nedeniyle tercih edilmelidir.[10] Gebeliğe bağlı intrahepatik kolestaz vakalarında plasental iskemi rapor edilmiştir, plasental iskemi ve oksijenizasyon bozukluğu fetal distress, ani ölüm, preterm doğum,

Tablo 3. Grupların yenidoğan sonuçlarının karşılaştırılması.

	Hasta grubu (Ortalama±SD)	Kontrol grubu (Ortalama±SD)	p
Yenidoğan doğum ağırlığı (gram)	2467	2486	0.92
Apgar 1. dakika	5.2±1.0	5.2±1.3	0.84
Apgar 5. dakika	7.5±1.0	7.8±1.3	0.30

SD: Standart deviasyon

fetal kardiyak disritmi ve mekonyumlu bebek gibi artmış fetal komplikasyonlara neden olabilir. Buna rağmen fetal yan etkilerin patofizyolojisi hala tam olarak anlaşılamamıştır. Koryonik damarlarda meydana gelen anormal kontraksiyonların plasental patolojilerde majör rol oynadığı düşünülmüştür.[11,12]

Trombositler kanın en küçük şekilli elemanlarıdır, trombozda rol oynarlar. Bununla birlikte salgıladıkları granüllerde vazokonstriktör etkisi olan mediatörler de içerirler. Aktive trombositler proinflamatuar mediatörler (tromboksan A2, serotonin, lökotrien) ve serbest oksijen radikallerinin yer aldığı granülleri içerirler, bunlar trombotik aktivitenin artmasına ve mikrovasküler dolaşımın bozulmasına sebep olurlar. Protrombotik aktiviteye dolaşımda yer alan büyük trombositlerin etkisi daha fazladır. Trombosit fonksiyonlarının değerlendirilmesinde OTH ucuz, kolay ve etkinliği kabul edilmiş bir metoddur, yüksekliği trombosit sentezinin ve fonksiyonun artışını gösteren bir parametredir.[4,13,14] İnflamasyonun eşlik ettiği romatoid artrit, ankilozan spondilit, akut iskemik inme, ailevi Akdeniz ateşi ve akut pankreatit gibi hastalıklarda OTH istatistiksel anlamlı yüksek bulunmuştur.[4,15-17]

Literatürde GBİHK olgularında TS ve OTH'yi karşılaştıran tek çalışma Kebapçılar ve ark.[18] tarafından sunulmuştur. Çalışmalarında üçüncü trimesterde 40 GBİHK'lı olgu ile 40 kontrol gebe karşılaştırılmıştır, sonuç olarak kontrol grubuna göre düşük 1. ve 5. dakika Apgar skorları ve OTH değerlerinin yüksek olduğunu bildirmişlerdir. Çalışmamızda GBİHK'lı hastalar ile kontrol grubunun OTH değerleri arasında istatistiksel açıdan anlamlı fark mevcuttu fakat Apgar skorları benzer olarak izlendi.

Sonuç

Sonuç olarak GBİHK hastalarında, kontrol grubuna göre TS ve fonksiyonlarında artma olması inflamasyonun göstergesi olabilir.

Çıkar Çakışması: Çıkar çakışması bulunmadığı belirtilmiştir.

Kaynaklar

1. Williamson C, Mackillop L. Diseases of the liver, biliary system, and pancreas. In: Creasy RK, Resnik R, editors. Creasy&Resnik's Maternal-Fetal Medicine. 6th ed. Philadelphia: Saunders Elsevier; 2009. p. 1059-77.
2. Lammert F, Marschall HU, Glantz A, Maternl S. Intrahepatic cholestasis of pregnancy: molecular pathogenesis, diagnosis and management. J Hepatol 2000;33:1012-21.
3. Beuers U, Pusl T. Intrahepatic cholestasis of pregnancy: a heterogeneous group of pregnancy related disorders? Hepatology 2006;43:647-49.
4. Yazici S, Yazici M, Erer B, Erer B, Calik Y, Bulur S, et al. The platelet functions in patients with ankylosing spondylitis: anti-TNF-alpha therapy decreases the mean platelet volume and platelet mass. Platelets 2010;21:126-31.
5. Kurt A, Ecevit A, Kısa B, İnce DA, Tarcan A, Yanık FB. İntrahepatik kolestazlı gebelerin neonatal sonuçları. Perinatoloji Dergisi 2011;19:10-14.
6. Reyes H, Taboada G, Ribalta J. Prevalence of intrahepatic cholestasis of pregnancy in La Paz, Bolivia. J Chronic Dis 1979; 32:499-504.
7. Glantz A, Marschall HU, Mattsson LA. Intrahepatic cholestasis of pregnancy: relationships between bile acid levels and fetal complication rates. Hepatology 2004;40:467-74.
8. Rioseco AJ, Ivankovic MB, Manzur A, Hamed F, Kato SR, Parer JT et al. Intrahepatic cholestasis of pregnancy: a retrospective case-control study of perinatal outcome. Am J Obstet Gynecol 1994;170:890-5.
9. Laifer SA, Stiller RJ, Siddiqui DS, Dunston-Boone G, Whetham JC. Ursodeoxycholic acid for the treatment of intrahepatic cholestasis of pregnancy. J Matern Fetal Med 2001;10:131-5.
10. Arrese M, Reyes H. Intrahepatic cholestasis of pregnancy: a past and present riddle. Ann Hepatol 2006;5: 202–5.
11. Sepulveda WH, Gonzalez C, Cruz MA, Rudolph MI. Vasoconstrictive effect of bile acids on isolated human placental chorionic veins. Eur J Obstet Gynecol Reprod Biol 1991;42:211-5.
12. Lammert F, Marschall HU, Glantz A, Matern S. Intrahepatic cholestasis of pregnancy: molecular pathogenesis, diagnosis and management. J Hepatol 2002; 33:1012-21.
13. Martin JF, Trowbridge EA, Salmon G, Plumb J. The biological significance of platelet volume: its relationship to bleeding time, platelet thromboxane B2 production and megakaryocyte nuclear DNA concentration. Thromb Res 1983; 32:443-60.
14. Chaouate A, Weitzenblum E, Higenbottam T. The role of thrombosis in severe pulmonary hypertension. Eur Respir J 1996;9:356-63.
15. Makay B, Türkyılmaz Z, Ünsal E. Mean platelet volume in children with familial Mediterranean fever. Clin Rheumatol 2009;28:975-8.
16. Yazici S, Yazici M, Erer B, Erer B, Calik Y, Ozhan H, Ataoglu S. The platelet indices in patients with rheumatoid arthritis: mean platelet volume reflects disease activity. Platelets 2010; 21:122-5.
17. Yılmaz N, Özkan OV, Büyükbaş S, Can Y, Öztürk HO, Aydoğan A, Yönden Z. Akut pankreatit hastalarında ortalama trombosit hacmi. Klinik ve Deneysel Araştırmalar Dergisi 2011;2:362-5 .
18. Kebapcilar AG, Taner CE, Kebapcilar L, Bozkaya G. High mean platelet volume, low-grade systemic coagulation, and fibrinolytic activation are associated with pre-term delivery and low Apgar score in intrahepatic cholestasis of pregnancy. J Matern Fetal Neonatal Med 2010;23:1205-10.

PERİNATOLOJİ DERGİSİ

Klinik Araştırma

Perinatoloji Dergisi 2012;20(2):49-54

Perinatal Journal 2012;20(2):49-54

künyeli yazının Türkçe sürümüdür.

Preterm erken membran rüptürü olan gebelerin perinatal sonuçlarının değerlendirilmesi

Orkun Çetin[1], İpek Dokurel Çetin[2], Cihat Şen[3], Seyfettin Uludağ[3], Begüm Aydoğan[3], Abdullah Tüten[3]

[1]*Süleymaniye Doğumevi Eğitim ve Araştırma Hastanesi Kadın Hastalıkları ve Doğum Kliniği, İstanbul*

[2]*İstanbul Üniversitesi Cerrahpaşa Tıp Fakültesi Çocuk Sağlığı ve Hastalıkları Anabilim Dalı, İstanbul*

[3]*İstanbul Üniversitesi Cerrahpaşa Tıp Fakültesi Kadın Hastalıkları ve Doğum Anabilim Dalı, İstanbul*

Özet

Amaç: Kliniğimize başvuran, preterm erken membran rüptürü olan gebelerin perinatal sonuçlarının değerlendirilmesinin yapılması.

Yöntem: Çalışma, kesitsel bir araştırma olarak planlandı. Çalışmaya katılan olgular, İstanbul Üniversitesi Cerrahpaşa Tıp Fakültesi Kadın Hastalıkları ve Doğum Ana Bilim Dalı Perinatoloji Bilim Dalı ve Gebe Polikliniğine Ocak 2009 - Temmuz 2011 tarihleri arasında başvuran erken membran rüptürü olan gebeler arasından seçildi. Çalışmaya 26.-37. gestasyonel hafta arasındaki, obstetrik ve maternal patolojik bulgusu olmayan 40 preterm erken membran rüptürü (PEMR) olgusu dahil edildi.

Bulgular: Preterm erken membran rüptürü olan 40 olgunun yaş ortalaması 31.2 idi. Preterm erken membran rüptürü gelişen olguların, membran rüptürünün gerçekleştiği gebelik haftası ortalaması 32.5 idi. İzlem süreleri ortalama 5.8±2.6 gün olan olgularımızın ortalama doğum haftası 33.5±3.19 olarak bulundu. Preterm erken membran rüptürü olgularında neonatal sepsis gelişme sıklığı %20.0 (8/40) olarak bulundu.

Sonuç: Preterm erken membran rüptürü, perinatal sonuçları etkileyen bir obstetrik problemdir. Hastalar çok dikkatli bir şekilde değerlendirilerek gebelik haftası ve enfeksiyon bulguları başta olmak üzere tüm faktörler göz önüne alınmalı ve uygun tedavi yöntemi planlanmalıdır. Özellikle PEMR olguları, yenidoğan yoğun bakım servisinin olduğu ileri merkezlerde takip ve tedavi edilmelidir.

Anahtar sözcükler: Preterm erken membran rüptürü, perinatal sonuçlar, neonatal sepsis.

Evaluation of the perinatal results of pregnant with preterm premature rupture of membrane

Objective: Evaluation of perinatal outcomes of pregnant with preterm premature rupture of membrane (PPROM) who applied to our clinic.

Methods: The study was designed as a cross- sectional study and performed at the Perinatology Department, Medical Faculty of Istanbul University Cerrahpasa between January 2009 and July 2011. Forty PROM cases were admitted to our study. Patients were enrolled after written informed consent was obtained. Forty cases diagnosed as PPROM who were between 26th and 37th gestational weeks without any obstetric and maternal pathological symptoms were included into the study.

Results: The mean age of PPROM group was 31.2. In the study, the mean gestational week for PPROM cases was 32.5. The mean gestational week for delivery was 33.5±3.19. The mean follow-up period of the cases was 5.8±2.6 days. The neonatal sepsis incidence was reported as 20% (8/40) in PPROM cases.

Conclusion: The preterm premature rupture of membranes is an obstetric issue affecting perinatal outcomes. The evaluation of patients is crucial. During the assessment of patient the gestational week and infectious parameters must be taken into account and an appropriate treatment must be chosen individually. PPROM cases should be followed-up and treated in centers that have neonatal intensive care units.

Key words: Preterm premature rupture of membrane, perinatal outcome, neonatal sepsis.

Giriş

Preterm eylem ve doğum, tıp ve teknolojideki gelişmelere karşın çağdaş obstetrikte halen güncelliğini korumakta ve perinatal morbidite ve mortaliteye neden olan sorunların başında gelmektedir. Çağdaş obstetrik anlayışının gelişmesi ile diğer obstetrik komplikasyonların oranında azalma meydana geldiği halde preterm eylem tedavisi için bugüne kadar geliştirilen tedavi yöntemleri ile preterm doğum ve preterm erken membran rüptürü insidansı azaltılamamıştır. Bu nedenle erken

Yazışma adresi: Dr. Orkun Çetin. Süleymaniye Doğumevi Eğitim ve Araştırma Hastanesi, Telsiz Mah. Kazlıçeşme, İstanbul. e-posta: drorkuncetin34@hotmail.com

Geliş tarihi: 21 Mayıs 2012; **Kabul tarihi:** 10 Temmuz 2012

Bu yazının çevrimiçi İngilizce sürümü: www.perinataljournal.com/20120202002
doi:10.2399/prn.12.0202002
Karekod (*Quick Response*) Code:

©2012 Perinatal Tıp Vakfı

deomed

doğuma bağlı morbidite ve mortalite insidansında göreceli bir artış meydana gelmiştir.[1] Preterm eylem sonucu doğan bebeklere ait mortalite oranı konjenital anomaliler dışlandığında, perinatal ölümlerin %85'ini oluşturmaktadır.[2]

Erken membran rüptürü (EMR) fetal zarların doğum başlamasından en az bir saat önce yırtılması ve amniyon sıvısının akmasıdır, böylece fetus ve dış ortam arasındaki bariyer yıkılmış olur. Otuzyedinci gebelik haftasından önce meydana gelirse, preterm erken membran rüptürü (PEMR) denir. Etyoloji, komplikasyon ve sonuçlar açısından PEMR ve EMR benzemektedir; ama PEMR'de membran yırtılmasında asıl rol oynayan nedenin koriyodesidual bölgedeki enfeksiyon olduğu düşünülmektedir.[3-7]

Erken membran rüptürü, tüm gebeliklerin %10'unda görülmekle birlikte olguların %60-80'i term gebelerde, %20-40'ı 37. haftadan küçük gebelerde meydana gelmektedir.[6] Preterm EMR tüm doğumların %2-3'ünde görülmekte olup, preterm doğumun en sık nedenidir.[8] Otuzikinci haftadan önce spontan erken preterm doğumlar sıklıkla klinik veya subklinik enfeksiyon bulgularına eşlik ederler. Yenidoğanda uzun dönem morbidite ile beraberdir. Sonraki gebeliklerde yineleme oranı daha fazladır.

Otuzikinci haftadan sonraki spontan preterm doğumlar uterin kontraksiyon frekansında artma ve artmış uterin hacim (polihidroamnios, çoğul gebelik) ile sıklıkla ilişkilidir. Çok az olasılıkla infeksiyon ile komplikedir. Prematürite ile ilişki kurulan mikroorganizmalar Neisseria gonorrhea, B grubu streptokoklar, *Bacteriodes* türleri ve diğer anaeroblar, *Trichomonas vaginalis*, *Chlamydia trachomatis* ve mikoplazmalardır.[5,6,9-12] Birçok çalışmada bakteriyel vajinozis ile preterm doğum ve PEMR arasında ilişki bulunmuştur.[1,5]

Preterm EMR'de en önemli komplikasyonlar, erken doğum dolayısıyla prematürite, maternal ve fetal enfeksiyonlar, umbilikal kord basısına veya kordon sarkmasına bağlı hipoksi ve asfiksi, pulmoner hipoplazi ve fetal deformitelerdir.[4,6]

Preterm EMR tanısı kesinleştikten sonra, acil doğumu gerektirecek maternal ve/veya fetal endikasyonlar araştırılmalıdır. Fetal endikasyonlar içinde en acil olanlar, kord prolapsusu ve kompresyonuna bağlı bradikardi; maternal endikasyonlar içinde ise, koriyoamnionittir. Preterm EMR'de tedavi, acil doğum ile bekle gör arasında çok geniş bir yelpazede gerçekleşmektedir. Bu geniş dağılımı gebelik yaşı, latent periyod süresi, eşlik eden medikal ve obstetrik komplikasyonlar, enfeksiyon, mekonyum varlığı, pozitif vagina kültürü, reaktif olmayan non-stres test (NST), variable deselerasyon, serviks olgunluğu ve prezentasyon şekli etkilemektedir.[6] Preterm EMR'de tedavide temel yaklaşım prematür doğumu engellemek, bu arada fetus ve anne için enfeksiyon riskini azaltmak, amniyotik sıvı kaybını ve fetal distres gelişimini önlemektir.

Çalışmamızda kliniğimize başvuran, PEMR olan gebelerin perinatal sonuçlarını literatür bilgileri ışığında inceledik.

Yöntem

Çalışma kesitsel bir araştırma olarak planlandı. Çalışmaya katılan olgular, İstanbul Üniversitesi Cerrahpaşa Tıp Fakültesi Kadın Hastalıkları ve Doğum Ana Bilim Dalı, Perinatoloji Bilim Dalı ve Gebe Polikliniğine Ocak 2009 - Temmuz 2011 tarihleri arasında başvuran, PEMR olan gebeler arasından seçildi. Çalışmaya 26.-37. gestasyonel hafta arasındaki obstetrik ve maternal patolojik bulgusu olmayan gebeler dahil edildi. Gebeler belirlemiş olduğumuz maternal (diabetes mellitus, kalp hastalığı, preeklampsi- eklampsi, plasenta dekolmanı, çoğul gebelik, polihidroamnios, akut ateşli hastalık) ve fetal (ağır intrauterin gelişme geriliği, ölü fetus, yaşamla bağdaşmayan fetal anomali) faktörlerin varlığında çalışmaya dahil edilmedi.

Preterm EMR tanısı; hastanın anamnezi dikkate alınarak, kuru vaginal spekulum muayenesinde aktif su gelişi gözlenmesi ile konuldu. Aktif su gelişi gözlenmeyen hastalarda ise; ek olarak vaginal turnusol kağıdı ile pH ölçümü yapılarak tanı konuldu. Ek olarak bütün hastalarda tanı, daha hassas bir yöntem olan AmniSure testi yapılarak doğrulandı (AmniSure, N-Dia Inc., New York, NY, ABD; tek basamaklı *immunoassay test*tir. Test, membran rüptürü olduktan sonra serviko-vaginal bölgede bulunan az miktarda plasental alfa mikroglobulin [PAMG- 1] proteinini tespit etmek üzere monoklonal antikor çiftlerinin kullanılmasından oluşmaktadır. PAMG- 1, plasentanın desidual kısmındaki hücreyle tarif edilen bir proteindir. Gebelik sırasında PAMG- 1 amniyon sıvısı içinde bulunur.). Eğer hasta aktif doğum eyleminde ise veya koriyoamniyonitin klinik bulguları yatış anında tespit edilmişse çalışmaya dahil edilmedi. Gestasyonel hafta son adet tarihine göre belirlendi. Ek olarak gebenin son adet tarihi, 1. trimesterde yapılan baş- popo mesafesi (CRL) ölçümü ile doğrulandı.

Bütün hastalar çalışma ile ilgili önceden hazırlanmış olan aydınlatılmış onam ile bilgilendirildi. Bütün hastalar hastaneye yatırılarak takip edildi. Bütün hastalar doğum servisinde; vital bulgular, uterin hassasiyet ve günlük NST ile takip edildi.

Bütün hastalara ampirik olarak ampisilin 4 g/gün başlandı. İdrarda koloni sayımında 100.000'in üzerinde koloni tespit edilen hastaların, antibiyogram sonuçlarına göre kullanılan antibiyotiği değiştirildi. Antibiyoterapiye kesintisiz yedi gün devam edildi. Otuzdördüncü gebelik haftasının altındaki bütün gebelere fetal akciğer matürasyonunu sağlamak amacı ile 12 saat ara ile toplam 2 doz 12 mg betametazon intramuskuler olarak yapıldı.

Aktif doğum eylemi başladığında, fetal distres durumu tespit edildiğinde ve koriyoamnionit bulguları saptandığında (38 derecenin üzerinde maternal ateş, uterin hassasiyet, kötü kokulu akıntı, maternal taşikardi, fetal taşikardi '160 atım/ dakika ve üzeri', beyaz küre yüksekliği '15.000 lökosit/ mikrolitre ve üzeri', artmış CRP) konservatif yönetime son verildi. Hastalar obstetrik endikasyonlar doğrultusunda normal doğum, indüksiyonlu normal doğum ve sezaryen ile doğurtuldu. Doğum sonrasında hastaların doğum bilgileri (gebenin yaşı, parite, PEMR zamanı, PEMR takip süresi, indüksiyon yapılıp yapılmadığı, doğum şekli, sezaryen endikasyonu, doğum kilosu, bebeğin 1. ve 5. dakika Apgar skoru, bebeğin cinsiyeti) kayıt edildi. Neonatal sepsis tanısı; klinik bulgular (solukluk, letarji, irritabilite, apne, respiratuar distres, bradikardi, taşikardi, hipotansiyon, kusma, ateş) ve/veya pozitif kan ve mide aspiratı kültürü eşliğinde konuldu. Tanımlayıcı analizde yüzdeler, ortalama, standart sapma, minimum ve maksimum değerler kullanıldı.

Bulgular

Çalışmamızda, PEMR olan 40 hasta klinik gebelik takibine alındı. Olgularımızın yaş ortalaması 31.2±5.3, gravida ortalaması 2.1±1.3, parite ortalaması 0.7±0.3 idi (**Tablo 1**). Preterm EMR gelişen olguların, membran rüptürünün gerçekleştiği gebelik haftası ortalaması 32.5±3.3 (minimum: 26.0 - maksimum: 36.0) idi. Olgularımızın ortalama doğum haftası ise 33.5±3.19 (minimum: 27.0 - maksimum: 37.0) idi (**Tablo 1**). Preterm EMR olgularının izlem süreleri ortalama 5.8±2.6 (minimum: 3.0 - maksimum: 15.0) gündü.

Tablo 1. Preterm erken membran rüptürü (PERM) olgularının demografik özelliklerine göre dağılımı.

PEMR olgularının dağılımı (ortalama değerler)	
Yaş	31.2
Gravida	2.1
Parite	0.7
Doğum kilosu	2184.4
Doğum haftası	33.5

Preterm EMR olgularının %75.0'inde (n=30) maternal CRP yüksekti. Maternal beyaz küre yüksekliği olguların %80.0'inde (n=32) vardı.

Preterm EMR olgularının %57.5'i indüksiyonlu normal doğum ile, %12.5'i normal doğum ile, %30'u ise sezaryenle doğurtuldu (**Tablo 2**). Sezaryen endikasyonlarının %41.7'si fetal distres, %33.3'ü eski sezaryen, %25.0'i baş pelvis uygunsuzluğu idi.

Bebeklerin cinsiyetlerine göre PEMR varlığı incelendiğinde erkek bebek varlığında PEMR %59.1 görülürken, kız bebek varlığında %43.8 görülmektedir. Bebek cinsiyetleri arasında PEMR görülmesi açısından istatistiksel olarak anlamlı fark yoktur (p=0.186).

Olgularımızın ortalama doğum kilosu 2184.38±757.8 (minimum: 400.0 - maksimum: 3280.0) idi (**Tablo 1**). Olgularımızın 1. dakika Apgar skoru ortalaması 5.74, 5. dakika Apgar skoru ortalaması ise 7.25 olarak bulundu. Preterm EMR olgularında neonatal sepsis gelişme sıklığı %20.0 (8/40) olarak bulundu.

Tablo 2. Preterm erken membran rüptürü olgularının doğum şekline göre dağılımı.

		Sayı	%
Doğum şekli	İndüksiyonlu doğum	23	57.5
	Normal doğum	5	12.5
	Sezaryen	12	30.0
Toplam		40	

Tartışma

Erken membran rüptürü, etyolojisi belirsiz ve tanısı zor, ciddi maternal, fetal ve neonatal riskler ile ilişkili, yaklaşım stratejileri çok çeşitli ve tartışmalı olan bir obstetrik sorundur.

Olguların çoğu 37. gebelik haftasından sonra görülmekle beraber EMR'nin genellikle tüm gebeliklerin %10'unda oluştuğu kabul edilir.[13] Preterm EMR ise tüm gebeliklerin yaklaşık %2'sinde görülür.[14-16] Herhangi bir hastane için kaydedilmiş PEMR insidansı sağlanan perinatal bakım seviyesi ile ilişkili olup fetal-maternal olguları kabul eden bir hastane için bu insidans doğum yapan tüm gebeliklerin %5'i kadar olabilir.[17] Erken membran rüptürü olgularında sıklıkla karşılaşılan durum aniden oluşan devamlı ya da aralıklı, az ya da çok miktarda vaginadan sıvı gelmesidir. Sadece anamnez ile tanı koymak çok kolay değildir. Steril spekulum ile muayene, Valsalva manevrası ve nitrazin testi uygulamaları yapılarak teşhise yardımcı olunabilir. Mümkün olduğunca digital muayeneden kaçınılmalıdır.[18-20] Çalışmamızda da; tanı ilk olarak anamnez ve spekulum muayenesi ile konulmaya çalışıldı. Şüphede kalınan olgularda AmniSure (tek basamaklı *immunoassay test*) testi ile tanı doğrulandı.

Preterm EMR ile ilişkili perinatal morbidite ve mortaliteyi arttıran en önemli faktör prematüritedir. Pek çok çalışmada; gebelik haftasındaki küçük değişikliklerin bile, yenidoğanın mortalite ve morbiditesini önemli derecede etkilediği gösterilmiştir.[21] Termde doğum membran rüptürünü takiben ilk 24 saat içinde %90 oranında başlarken, 28-34 gebelik haftalarında doğumların %50'si ilk 24 saat içerisinde, %80-90'ı ilk bir hafta içerisinde gerçekleşmektedir.[22-24] Çalışmamızda ise; hastaların ortalama izlem süresi 5.8±2.6 gün (minimum: 3 gün - maksimum: 15 gün) olarak görüldü.

Yapılan son çalışmalarda PEMR olan olgularda bildirilmiş neonatal sepsis insidansı %2 ile %4 arasındadır.[25-27] Çalışmamızdaki neonatal sepsis insidansı hesaplandığında ise %20 (8/40) olarak bulundu. Literatür ile karşılaştırıldığında kliniğimizin oranının daha yüksek olduğu gözlendi. Ortaya çıkan bu sonucun; neonatal sepsis tanısını koyarken kullanmış olduğumuz bazı subjektif kriterlere (solukluk, letarji, irritabilite, apne, kusma, ateş gibi) ve olgularımızın gebelik haftalarının düşük olmasına (ortalama PEMR zamanı 32. gebelik haftası) bağlı olduğunu düşündük.

Çalışmamızdaki olguların demografik verileri incelendiğinde; PEMR'li olguların yaş ortalamalarının daha yüksek olduğu, buna rağmen düşük gravida ve parite sayılarına sahip oldukları gözlendi. PEMR gelişen olguların ortalama 32. gebelik haftasında (minimum: 26. hafta - maksimum: 36. hafta) olduğu görüldü (**Tablo 1**). Çalışmamızda; PEMR'li olan olgulara, fetusun cinsiyetine göre bakıldığında olguların %65'inin erkek fetus, %35'inin ise kız fetus olduğu gözlenmiştir. Fetus cinsiyetleri arasında PEMR görülmesi açısından anlamlı bir fark bulunmamıştır (p=0.186). Neonatal sepsis görülen fetuslar cinsiyetlerine göre incelendiğinde ise; erkek fetuslarda neonatal sepsis görülme oranı %27.3 iken, kız fetuslarda bu oran %0 olarak bulunmuştur. Cinsiyetler arasında neonatal sepsis görülmesi açısından istatistiksel olarak anlamlı bir fark saptanmıştır (p=0.001). Bu sonucu çalışmamızdaki preterm EMR olan erkek fetuslerin gebelik haftasının daha düşük olması ile ilişkilendirdik.

Preterm EMR tespit edilen hastaların hospitalizasyonu; anne ve fetüsün klinik gözlem altında tutulmasını kapsar. Yatak istirahatinin rolü tartışmalı olup, amniyon mayinin posterior fornikse göllenmesini sağlayarak, tanıya yardımcı olabilir. Kardiyotokografi (non stres test) ve biyofizik profil ile fetal iyilik halinin değerlendirilmesi savunulmaktadır.[28] Çalışmamızda da PEMR olan tüm olguların izlemi hastaneye yatırılarak, fetal iyilik halinin izlemi ise non stres test ile yapılmıştır.

Preterm EMR tedavisinde fetal akciğer matüritesinin sağlanması için 34. gebelik haftasından önce kortikosteroidlerin verilmesi yönünde sağlam kanıtlar mevcuttur.[29] Fakat uzamış latent fazlı PEMR olan kadınlarda tekrarlayan dozlarda kortikosteroid kullanımı tartışmalıdır.[30] Çalışmamızda da; kliniğimizin rutin protokolüne uygun olarak 34. gebelik haftasından önce PEMR saptanan tüm olgulara oniki saat ara ile toplam iki doz olmak üzere kortikosteroid tedavisi uygulanmıştır.

Tokolitik ajanlar göz önüne alındığında; aşikar enfeksiyonun olmadığı durumlarda, maternal kortikosteroid uygulaması gerekli ise en az 48 saat tokoliz yapılabilir. Fakat bu yaklaşımı destekleyecek yeterli kanıt yoktur. Bu koşullar altında tokolitik tedavi başlanacaksa intrauterin enfeksiyon açısından dikkatli ve şüpheci olunmalıdır. Uygun bir üçüncü merkeze maternal-fetal transferi kolaylaştırmak için tokolitiklerin kullanımı desteklenmektedir. Fakat elimizdeki kanıtlar sınırlıdır.[31-33] Çalışmamızda; kliniğimizin rutin uygulaması doğrultusunda, PEMR saptanan hiçbir olguya tokolitik tedavi uygulanmamıştır. Anneye antibiyotik verilmesi fetüste enfeksiyöz morbiditeyi önleyerek ve belki de la-

tent dönemi uzatarak neonatal sonuçları iyileştirmektedir. Konservatif tedavi süresince, PEMR'de antibiyotik kullanımının asıl hedefi bu grupta ciddi risk oluşturan neonatal morbidite ve mortaliteyi önlemektir. Profilaktik olacak antibiyotikler, hem antenatal ve postnatal dönemde yenidoğanı enfeksiyona karşı korudukları, hem de intrauterin desidual enfeksiyon gelişimini önledikleri için gebelik süresinin uzamasına neden olurlar.[34-36] Preterm EMR'de antibiyotik kullanımı ile ilgili en son Cochrane derlemesinde,[37] maternal enfeksiyonda azalma, doğumda gecikme, neonatal enfeksiyonda azalma ve 28 gün içinde surfaktan ya da oksijen tedavisi gerektiren yenidoğan sayısında azalma saptanmıştır. Fakat nekrotizan enterokolit, majör serebral anormallik, respiratuar distres sendromu, ölü doğum veya neonatal ölüm hızlarında azalma görülmemiştir. Çalışmamızda; bütün olgulara PEMR tespit edildiği günden itibaren antibiyoterapi uygulanmıştır.

Preterm EMR olgularında; özellikle makat prezentasyonunda, gebelik yaşının 32 haftanın altında olduğu durumlarda ve tahmini fetal ağırlığın 1500 gramın altında olduğunda sezaryen ile doğum yaptırılması daha uygun görünmektedir.[38] Çalışmamızda da PEMR olgularının %30'u sezaryen ile doğurtuldu.

Sonuç

Sonuç olarak PEMR, perinatal sonuçları etkileyen bir obstetrik problemdir. Hastaların çok dikkatli bir şekilde değerlendirilerek gebelik haftası ve enfeksiyon bulguları başta olmak üzere tüm faktörler göz önüne alınmalı ve uygun tedavi yöntemi planlanmalıdır. Özellikle preterm EMR olguları, yenidoğan yoğun bakım servisinin olduğu ileri merkezlerde takip ve tedavi edilmelidir.

Çıkar Çakışması: Çıkar çakışması bulunmadığı belirtilmiştir.

Kaynaklar

1. Roberts WE, Morrison JC, Cherly H, Wiser WL.The incidence of preterm labor and specific risk factors. Obstet Gynecol 1990;76:85S-89S.
2. Creasy RK. Preterm birth prevention: where are we?A m J Obstet Gynecol 1993;168:1223-30.
3. Morrison JC, Cherly H, Wiser WL. The incidence of preterm labor and specific risk factors. Obstet Gynecol 1990;76:85S-89S.
4. Meis PJ, Goldenberg RL, Mercer BM, Iams JD. The preterm prediction study: risk factors for indicated preterm births. Maternal-Fetal Medicine Units Network of the National Institute of Child Health and Human Development. Am J Obstet Gynecol 1998;178:562-7.
5. Creasy RK, Merkatz IR. Preventation of preterm birth: clinical opinion. Obstet Gynecol 1990;76:2S-4S.
6. Cunninham F, Gant N, Leveno K, Gilstrap L. Williams Doğum Bilgisi. İstanbul: Nobel Tıp Kitabevi; 2001. p. 689-727.
7. Arısan K. Doğum Bilgisi. Ankara: Güneş Kitabevi; 1989. p. 905-4.
8. Burrus DR, Ernest JM, Veille JC. Fetal fibronectin, interleukin-6, CRP are useful inestablishing prognostic subcategories of idiopathic preterm Iabor. Am J Obstet Gynecol 1995;173:1258-62.
9. Lookwood CJ. The diagnosis of preterm labor and the prediction of preterm delivery. Clin Obstet Gynecol 1995;38: 675-87.
10. Mercer BM, Goldenberg RL, Das A, Moawad AH, lams ID, Meis PJ. The preterm prediction study: a clinical risk assessment system. Am J Obstet Gynecol 1996;174:1885-9.
11. French JI, McGregor JA, Draper D, Parker R, McFee J. Gestational bleeding, bacterial vaginosis, and common reproductive tract infections: risk for preterm birth and benefit of treatment. Obstet Gynecol 1999;93(5 Pt1):715-24.
12. Farooqi A, Holmgren PA, Engberg S, Serenius F. Survival and 2-year outcome with Expectant management of second - trimester rupture of membranes. Obstet Gynecol 1998;92:895-901.
13. Mead PB. Management of the patient with premature rupture of the membranes: a review. Clin Perinatol 1980;7:243-55.
14. Gibbs RS, Blanco JD. Premature rupture of membranes. Obstet Gynecol 1982;60:671-9.
15. Graham RL, Gilstrap LC, Hauth JC. Conservative management of patients of premature rupture of fetal membranes. Obstet Gynecol 1982;59: 607-10.
16. Cox SM, Williams ML, Leveno KJ. The natural history of preterm ruptured membranes: what to expect of expectant management? Obstet Gynecol 1988;71:558-62.
17. Women's and Children' s Hospital. Clinical information. Adelaide South Australia-Services Report; 1995.
18. Thomas J, Garite, MD. Premature rupture of membranes: the enigma of the obstetrician. Am J Obstet Gynecol 1985;151:1001-6.
19. Eeva MR, Tytti HK, Johanna L. Evaluation of a rapid striptest for insülin- like growth factor binding protein-1 in the diagnosis of ruptured fetal membranes. Clinica Chimica Acta 1996;253:91-101.
20. Schutte MF, Treffers PE, Klooterman GJ, Soepatmi S. Management of premature rupture of membranes. The risk of vaginal examination to the infant. Am J Obstet Gynecol 1983;146:395- 400.
21. Köşüş A, Köşüş N, Çapar M. Kliniğimizde erken membran rüptürü olan gebelerde perinatal sonuçlar. Türkiye Klinikleri 2007;17:152-8.
22. Taylor J, Garite TJ. Premature rupture of the membranes before fetal viability. Obstet Gynecol 1984; 64:615-20.

23. Beydoun SN, Yasin SY. Premature rupture of the membranes before 28 weeks: conservative mangement. Am J Obstet Gynecol 1986;155:471-9.
24. Kişnişçi H, Gökşin E, Durukan T. Temel Kadın Hastalıkları ve Doğum Bilgisi. Ankara: Güneş Kitabevi; 1996. p. 1481-9.
25. Knudsen FU, Steinrud J. Septicaemia of the newborn associated with ruptured foetal membranes, discoloured amniotic fluid or maternal fever. Acta Paediatr Scand 1976;65:725-31.
26. Cederqvist LL, Zervoudakis IA, Ewool LC, Litwin SD. The relationship between prematurely ruptured membranes and fetal immunoglobulin production. Am J Obstet Gynecol 1979;134:784-8.
27. Siegel JD, McCracken GH Jr. Sepsis neonatarum. N Engl J Med 1981;304:642-7.
28. Vintzileos AM, Campbell WA, Rodis JF. Antepartum surveillance in patients with preterm premature rupture of the membranes. Clin Obstet Gynecol 1991;34:779-3.
29. Crowley P. Prophylactic corticisteroids for preterm birth (Cochrane Review). In the Cochrane Library. Oxford Update Software 2003; Issue 2.
30. Liggins GC, Howie RN. A controlled trial of antepartum glucocorticoid treatment for prevention of the respiratory distress syndrome in premature infants. Pediatrics 1972;50:515-25.
31. Keirse MJNC, Ohlsson A, Treffers PE, Kanhai HHH. Prelabour rupture of the membranes preterm. In: Chalmers. I, Enkin MW, Keirse MJNC, editors. Effective Care in Pregnancy and Childbirth. Vol 1. Oxford: Oxford University Press; 1989. p. 666-92.
32. Harlass FE. The use of tocolytics in patient with preterm premature rupture of membranes. Clin Obstet Gynecol 1991;34:751-8.
33. Gratacós E, Figueras F, Barranco M, Vila J, Cararach V, Alonso PL, et al. Spontaneous recovery of bacterial vaginosis during pregnancy is not associated with an animproved perinatal outcome. Acta Obstet Gynecol Scand 1988;77:37-40.
34. Mercer BM. Is there a role for tocolytic therapy during conservative management of preterm premature rupture of the membranes? Clin Obstet Gynecol 2007;50:487-96.
35. Mercer BM. Preterm premature rupture of the membranes. Obstet Gynecol 2003;101:178-93.
36. Mercer BM. Preterm premature rupture of the membranes: diagnosis and management. Clin Perinatol 2004;31:765-82.37.
37. Kenyon S, Boulvain M, Neilson J. Antibiotics for preterm rupture of membranes. Cochrane Database Syst Rev 2003;(2):CD001058
38. Carrol SG, Sebire NJ, Nicolaides K. Preterm prelabour amniorrhexis. Curr Opin Obstet Gynecol 1996;8:441-8.

PERİNATOLOJİ DERGİSİ

Klinik Araştırma

Perinatoloji Dergisi 2012;20(2):55-58

Perinatal Journal 2012;20(2):55-58

künyeli yazının Türkçe sürümüdür.

Operatif vajinal doğum: Beş yıllık deneyim

Orkun Çetin[1], İpek Dokurel Çetin[3], Cihat Şen[2], Seyfettin Uludağ[2], Ali Galip Zebitay[1], Oğuz Yücel[1]

[1]*Süleymaniye Doğumevi Eğitim ve Araştırma Hastanesi Kadın Hastalıkları ve Doğum Kliniği, İstanbul*

[2]*İstanbul Üniversitesi Cerrahpaşa Tıp Fakültesi Kadın Hastalıkları ve Doğum Anabilim Dalı, İstanbul*

[3]*İstanbul Üniversitesi Cerrahpaşa Tıp Fakültesi Çocuk Sağlığı ve Hastalıkları Anabilim Dalı, İstanbul*

Özet

Amaç: Kliniğimizde forseps ve vakum uygulaması ile doğum yapan olguların perinatal sonuçlarının değerlendirilmesi.

Yöntem: Çalışma retrospektif bir araştırma olarak planlandı. Ocak 2006 - Aralık 2010 tarihleri arasında doğum yapan hastalar, arşiv bilgilerine ulaşılarak incelendi. Maternal komplikasyon ve fetal komplikasyon gelişen hastaların doğum sonrası takipleri, hasta dosyaları göz önüne alınarak değerlendirildi.

Bulgular: Ocak 2006 - Aralık 2010 tarihleri arasında kliniğimizde 6043 doğum gerçekleştirildi. Operatif vajinal doğum uygulanan olguların toplam sayısı 65 idi. Beş yıllık toplam operatif doğum oranı %1 olarak hesaplandı. Vakum uygulamalarındaki komplikasyon oranı %20.8, forseps ile doğumdaki komplikasyon oranı ise %21.9 olarak saptandı.

Sonuç: Obstetrik forseps ve vakumun doğru kullanımı, anormal doğum seyri olan ve acil doğum gereken durumlarda güvenli ve zamanlı vajinal doğumun gerçekleşmesini sağlar. Operatif vajinal doğumda fetal yaralanma riski, genel olarak kullanılan enstrümana özeldir. Klinik durum ve operatörün tecrübesi, enstrümanın seçilmesinde birincil aşama olduğu için, obstetri eğitimini alan hekimlerin her iki enstrümanın da kullanımını ve endikasyonlarını çok iyi bilmeleri en büyük önemi taşımaktadır.

Anahtar sözcükler: Vakum, forseps, fetal komplikasyon, maternal komplikasyon.

The operative vaginal delivery: experience of five years

Objective: To evaluate the perinatal outcomes of forceps and vacuum extraction cases in our clinic.

Methods: The study was planned as a retrospective study. The delivery cases were examined by accessing archival information between January 2006 and December 2010. The postpartum follow-up of the cases that had maternal and fetal complications were evaluated by taking into consideration the patient files.

Results: There were 6043 deliveries in our clinic between January 2006 and December 2010. The number of total operative vaginal delivery was 65. The total operative vaginal delivery rate within 5 years was 1%. The complication rate was 20.8% for vacuum extraction, and 21.9% for forceps extraction.

Conclusion: Proper use of obstetric forceps and vacuum enables safe and timely practice of vaginal delivery in cases where abnormal course of birth exists and emergency delivery is needed. Since the risk of fetal injury in operative vaginal delivery is based on the instrument which is used. Clinical status and experience of the operator is the primary step of selection of the instrument, it is very important that the obstetricians who got obstetrics training should learn to use both instruments and indications.

Key words: Vacuum, forceps, fetal complication, maternal complication.

Giriş

Obstetride kullanılan forseps ve vakum, obstetrik bakımı obstetrisyenlere has bir uygulama haline getiren enstrümanlardır. Bu aletlerin doğru kullanımı, anormal seyri olan ve acil doğum gereken durumlarda, güvenli ve zamanlı vajinal doğumu sağlar.[1] Sezaryen oranları, Birleşik Devletler'de, yaklaşık olarak tüm doğumların %32.9'u gibi bir orana ulaşarak yükselmiştir. Ancak operatif doğumlar (forseps, vakum) 1980 yılında %17.7 iken, 2000 yılında %4'lere kadar düşmüştür.[1-3] Operatif doğum uygulamalarını gerçekleştirmeden önce hangi aşamaların olduğunun bilinmesi gerekir. Operatif doğumda fetal başın pozisyon ve seviyesinin değerlendirilmesi ilk aşamayı oluşturmaktadır. İkinci aşa-

Yazışma adresi: Dr. Orkun Çetin. Süleymaniye Doğumevi Eğitim ve Araştırma Hastanesi, Telsiz Mah. Kazlıçeşme, İstanbul. e-posta: drorkuncetin34@hotmail.com

Geliş tarihi: 21 Mayıs 2012; **Kabul tarihi:** 4 Eylül 2012

Bu yazının çevrimiçi İngilizce sürümü: www.perinataljournal.com/20120202001
doi:10.2399/prn.12.0202001
Karekod (*Quick Response*) Code:

©2012 Perinatal Tıp Vakfı

deomed

ma ise forseps veya vakum uygulaması için gerekli ön koşulların karşılanmasıdır. Bu ön koşullar fetal verteksin angaje olması, membranların yırtılması, tam açık serviks, fetal pozisyonun kesin olarak bilinmesi, anne pelvisinin değerlendirilmesi, anneye yeterli analjezinin sağlanması, mesanenin boşaltılması, tecrübeli operatör, gerektiğinde uygulamayı bırakabilme yetisi, bilgilendirilmiş onam formunun alınması, gerekli personel ve ekipmanın hazır bulunmasıdır. Gerekli ön koşullar sağlandıktan sonra operatif doğum için endikasyonlar ise şunlardır: Doğumun ikinci evresinin uzaması, fetal iyilik halinin acil veya potansiyel olarak bozulması, güven vermeyen fetal kalp atım trasesi ve anne yararı için doğumun ikinci evresinin kısaltılması (annenin yorulması, annedeki kardiyopulmoner veya serebrovasküler hastalık).[4]

Çalışmamızda; 2006 - 2010 yılları arasında kliniğimizde forseps ve vakum uygulaması ile doğum yapan olguların perinatal sonuçları literatür bilgileri ışığında değerlendirildi.

Yöntem

Çalışma retrospektif bir araştırma olarak planlandı. Cerrahpaşa Tıp Fakültesi Kadın Hastalıkları ve Doğum Kliniği'nde Ocak 2006 - Aralık 2010 tarihleri arasında doğum yapan hastalar, arşiv bilgilerine ulaşılarak incelendi. Forseps ve vakum uygulaması ile doğum yapan hastaların doğum bilgileri (yaş, gravida, parite, gebelik haftası, doğum kilosu, 1. ve 5. dakika Apgar skorları, operatif doğum endikasyonu, bebeğin cinsiyeti) kayıt altına alındı. Forseps ve vakum uygulanan hastaların postpartum takipleri incelendi. Maternal komplikasyon (perine travması, üriner inkontinans, fekal inkontinans) ve fetal komplikasyon (sefal hematom, subgaleal kanama, intrakraniyal kanama, fasiyal paralizi) gelişen hastaların doğum sonrası takipleri, hasta dosyaları göz önüne alınarak değerlendirildi. Tanımlayıcı analizde yüzdeler, ortalama, standart sapma, minimum ve maksimum değerler kullanıldı. Karşılaştırmalarda ise ki-kare testi kullanıldı.

Bulgular

Ocak 2006 - Aralık 2010 tarihleri arasında kliniğimizde 6043 doğum gerçekleştirildi. Operatif vajinal doğum uygulanan olguların toplam sayısı 65 idi. 2006 yılında 8 olguya (8/988, %0.81), 2007 yılında 13 olguya (13/1241, %1), 2008 yılında 14 olguya (14/1339, %1), 2009 yılında 15 olguya (15/1365, %1), 2010 yılında 15 olguya (15/1210, %1.2) operatif doğum uygulandı. Beş yıllık toplam operatif doğum oranımız %1 (65/6043) olarak hesaplandı. Operatif doğum endikasyonları sırasıyla; doğumun ikinci evresinin uzaması %30.7 (20/65), fetal distres %61.5 (40/65) ve maternal kalp hastalığı %7.8 (5/65) idi. Yirmi dört olguya (%36.9) vakum, 41 olguya (%63.1) ise forseps uygulandı. Operatif vajinal doğum yapan olguların yaş ortalamaları 26.4 (minimum 19 - maksimum 37), gravida ortalamaları 1.73 (minimum 1- maksimum 7), parite ortalamaları ise 0.38 (minimum 0 - maksimum 3) idi.

Olguların ortalama doğum haftaları 38.7±0.5 olarak hesaplandı. Olguların doğum tartılarının ortalaması 3643 (minimum 2670 - maksimum 4610) gram bulundu. Olguların 1. dakika Apgar skoru ortalamaları 4.7±0.3; 5. dakika Apgar skoru ortalamaları ise 6.1±0.4 olarak tespit edildi. Cinsiyet dağılımına göre bakıldığında da operatif doğum uygulanan olguların %53.1'i erkek, %46.9'u kız bebekti.

Vakum uygulaması yapılan olgular incelendiğinde; doğumun ikinci evresinin uzaması sebebiyle 14 (%58.3), fetal distres sebebiyle 10 (%41.7) olguya operatif doğum endikasyonu konulduğu görüldü. Vakum uygulanan olguların 1. ve 5. dakika Apgar skoru ortalamaları sırasıyla; 4.5±0.2 ve 5.9±0.4 idi.

Forseps uygulanan olgular incelendiğinde; doğumun ikinci evresinin uzaması sebebiyle 10 (%24.3), fetal distres sebebiyle 24 (%58.5) ve maternal kalp hastalığı sebebiyle 7 (%17) olguya operatif doğum endikasyonu konulduğu görüldü. Forseps uygulanan olguların 1. ve 5. dakika Apgar skorları sırasıyla 4.8±0.3 ve 6.2±0.4 olarak bulundu. Vakum uygulanan olguların doğum tartıları ortalaması 3759 (minimum 3170 - maksimum 3950) gram, forseps uygulanan olguların doğum tartıları ortalaması ise 3680 (minimum 2670 - maksimum 4610) gram bulundu.

Vakum uygulanan olgulardaki komplikasyon oranları incelendiğinde; 4 olguda (%16.6) sefal hematom, 1 olguda (%4.1) intrakraniyal kanama tespit edildi. Toplam vakum uygulamalarındaki komplikasyon oranımız ise %20.8 olarak hesaplandı. Forseps uygulanan olgulardaki komplikasyon oranları incelendiğinde; 7 olguda (%17) ağır perine travması (3. veya 4. derece laserasyon), 1 olguda (%2.4) ilerleyen dönemde fekal inkontinans, 1 olguda da (%2.4) sefal hematom gelişti. Forseps ile doğumdaki toplam komplikasyon oranı ise %21.9 olarak hesaplandı.

Tartışma

Ülkemizde 2009 yılında Türkiye İstatistik Kurumu'nun açıkladığı verilere göre 1.241.617 doğum gerçekleşmiştir. Özellikle son yıllarda artış gösteren medikolegal problemler, hasta isteği ve doğumda gerçekleşen komplikasyonlar sonrası hekimin düşürüldüğü durum sezaryen oranının artışıyla sonuçlanmış gibi görünmektedir. Operatif doğum basit tanımıyla vakum ya da forseps kullanılarak yaptırılan vajinal yolla doğumdur. Türkiye verileri incelendiğinde, sağlıklı bir operatif doğum oranı vermek mümkün değildir. ABD'deki 2000 yılı sonrası verilere bakıldığında bunun yaklaşık %5 olduğu görülmektedir.[5,6] Çalışmamızda 5 yıllık tecrübemiz göz önüne alındığında operatif doğum oranımız %1 olarak bulundu. Oranımız görüldüğü gibi ABD verilerinin çok altında kalmaktadır. Bu sonucu, son yıllarda ciddi artış gösteren, doğum hekimlerinin yaşadığı medikolegal problemlere bağladık. 2006 ve 2010 arasında yıllara göre oranlarımız değerlendirildiğinde; yıllar arasında operatif doğum oranımızın benzer olduğunu gördük (%0.81, %1, %1, %1, %1.2).

Operatif doğumda uygun enstrüman seçimi, klinik bulgulara ve klinisyen tecrübesine göre değişir. Literatür incelendiğinde; forseps uygulaması artmış maternal morbidite (ciddi perineal travma), vakum uygulaması ise artmış fetal morbidite ile (skalp yaralanması, sefal hematom) ilişkilidir.[7-9] Kliniğimizde; olguların %63.1'inde enstrüman olarak forseps kullanılmıştır. İki enstrüman arasındaki seçim farkının ana nedeni geçmiş yıllarda kliniğimizin forseps tecrübesinin daha fazla olmasına bağlıdır. Johanson ve ark.'nın yaptıkları çalışmada, kullanılan enstrüman tipinin komplikasyon riski açısından önemli olmadığı gözlenmiştir.[10]

Çalışmamızda vakum ve forsepsin komplikasyon oranlarına bakıldığında (vakum komplikasyon oranı %20.8; forseps komplikasyon oranı %21.9) istatistiksel anlamlı fark gözlenmedi. Vakum uygulanan olgularda neonatal komplikasyonlar (sefal hematom, intrakraniyal kanama) öne çıkarken, forseps uygulanan olgularda maternal komplikasyonlar (perine travması, fekal inkontinans) ön plana çıkmıştır. Vakum ve forseps uygulama endikasyonlarını aynı şekilde değerlendirmek gerekir. Çünkü iki enstrümanın da uygulama ön koşulları aynıdır. Çalışmamızda, vakum uygulanan olguların en sık endikasyonu %58.3 ile doğumun ikinci evresinin uzaması iken, forseps uygulanan olgularda en sık endikasyon %58.5 ile fetal distres olmuştur. Maternal kalp hastalığı sebebiyle operatif doğum endikasyonu konulan olguların tümüne forseps uygulanmıştır. Bu endikasyonda forsepsin seçilmesinin sebebi de, forseps uygulamasının vakuma göre daha seri ve hızlı bir prosedür olmasıdır. Kümülatif olarak operatif doğum endikasyonlarımız göz önüne alındığında fetal distres (%61.5) ilk sırayı almaktadır.

Vakum ile forsepsi karşılaştıran bir çalışmada 9 aylık takipte baş çevresi, kilo, görme-duyma testlerinde ve hastaneye yatış oranlarında fark saptanmamıştır. İlerleyen dönemdeki takiplerde uzun dönem kognitif fonksiyonlarında kalıcı hasar gözlenmemiştir.[11] Çalışmamızda da vakum ve forseps uygulanan bebeklerin 1. ve 5. dakika Apgar skorları incelendiğinde istatistiksel olarak anlamlı fark saptanmadı. Vakum ve forsepsin ardışık kullanılması, olumsuz perinatal sonuçları, her bir enstrümanın rölatif riskinin toplamından daha fazla arttırır.[12] *American College of Obstetrics and Gynecology* (ACOG) de vajinal doğumda birden fazla enstrüman kullanmayı önermemektedir.[13] Kliniğimizde de literatür bilgileri ile uyumlu olarak, olguların hiçbirinde birinci enstrümanın başarısız olduğu hallerde ikinci enstrümanın uygulanması denenmemiştir.

Son dönemlerde sezaryen oranını düşürmeye yönelik uygulamalar operatif doğumların yeniden ön plana çıkmasını sağlayacaktır. Obstetrik forseps ve vakumun doğru kullanımı, anormal doğum seyri olan ve acil doğum gereken durumlarda güvenli ve zamanlı vajinal doğumun gerçekleşmesini sağlar. Kadın hastalıkları ve doğum kliniklerinde çalışan obstetri asistanlarının eğitim süreci boyunca operatif doğumu uygulama sayıları; günümüzde gelişen medikolegal problemler sebebiyle minimum seviyelere inmiştir. Operatif vajinal doğumda fetal yaralanma riski, genel olarak kullanılan enstrümana özeldir. Klinik durum ve operatörün tecrübesi, enstrümanın seçilmesinde birincil aşama olduğu için, obstetri eğitimini alan hekimlerin her iki enstrümanın da kullanımını ve endikasyonlarını çok iyi bilmeleri en büyük önemi taşımaktadır.

Sonuç

Günümüzde uygun eğitim ve dikkatli hasta seçimi sonrasında vakum veya forseps ile vajinal doğum halen obstetri pratiğinde önemli yeri bulunan iki prosedürdür.

Çıkar Çakışması: Çıkar çakışması bulunmadığı belirtilmiştir.

Kaynaklar

1. Gabbe SG, Niebyl JR, Simpson JL. Normal and Problem Pregnancies: Obstetrics. İstanbul: Nobel-Güneş; 2009. p. 344-63.
2. Kozak LJ, Weeks JD. US trends in obstetric procedures 1990-2000. Birth 2002; 29:157-61.
3. Kochanek KD, Kirmeyer JE, Martin JA, Strobino DM, Guyer B. Annual summary of vital statistics: 2009. Pediatrics 2012;129:338-48.
4. Meniru GI. An analysis of recent trends in vacuum extraction forceps delivery. Br J Obstet Gynaecol 1996;103:168-70.
5. Martin JA, Hamilton BE, Sutton PD, Ventura SJ, Menacker F, Kirmeyer S, et al.; Centers for Disease Control and Prevention National Center for Health Statistics National Vital Statistics System. Births: final data for 2005. Nat Vital Stat Rep 2007;56:1-103.
6. Clark SL, Belfort MA, Hankins GD. Variation in the rates of operative delivery in the United States. Am J Obstet Gynecol 2007;196: 526.e1- 5.
7. Johanson RB, Menon BK. Vacuum extraction versus forceps for assisted vaginal delivery. Cochrane Database Syst Rev 2000;(2):CD000224.
8. Smit-Wu MN, Moonen-Delarue DM, Benders M. Onset of vacuum-related complaints in neonates. Eur J Pediatr 2006; 165:374-9.
9. Robertson PA, Laros RK Jr, Zhao RL. Neonatal and maternal outcome in low-pelvic and midpelvic operative deliveries. Am J Obstet Gynecol 1990;162:1436- 42.
10. Johanson RB, Heycock E, Carter J. Maternal and child health after assisted vaginal delivery: five-year follow up of a randomized controlled study comparing forceps and ventouse. Br J Obstet Gynaecol 1999;106: 544-9.
11. Carmody F, Grant A, Mutch L. Follow up of babies delivered in a randomized controlled comparison of vacuum extraction and forceps delivery. Acta Obstet Gynecol Scand 1986;65:763- 6.
12. Gardella C, Taylor M, Benedetti T, Hitti J, Critchlow C. The effect of sequential use of vacuum and forceps for assisted vaginal delivery on neonatal and maternal outcomes. Am J Obstet Gynecol 2001;185:896-902.
13. The American College of Obstetricians and Gynecologists. Operative vaginal delivery. ACOG Technical Bulletin 196. Washington, DC: ACOG;1994.

PERİNATOLOJİ DERGİSİ

Olgu Sunumu

Perinatoloji Dergisi 2012;20(2):59-62

Perinatal Journal 2012;20(2):59-62
künyeli yazının Türkçe sürümüdür.

Sirenomelia: Olgu sunumu

Bülent Demir[1], Ali İrfan Güzel[1], Süreyya Demir[1], Nihal Kılınç[2]

[1]*Ergani Devlet Hastanesi Kadın Doğum Kliniği, Diyarbakır*
[2]*Onsekiz Mart Üniversitesi Tıp Fakültesi Patoloji Anabilim Dalı, Çanakkale*

Özet

Amaç: Bu çalışmada obstetri kliniğimizde tanı konulan bir sirenomelia olgusunun tartışılması amaçlanmaktadır.

Olgu: Yirmi üç yaşında (G2P1), 35 haftalık gebe kadın servikal açıklığı 9 cm iken kliniğimize başvurdu. Normal vajinal yol ile 2600 g, 1. ve 5. dakika Apgar skorları 3-0 bir bebek doğurtuldu. Bebeğin anomalileri tek alt ekstremite, rudimenter ayak ve küçük bir tomurcuk şeklinde olan eksternal genitalya idi. Üst ekstremiteler ve anal açıklık normal idi. Bebeğin ilk tanısı sirenomelia idi. Otopsi de sirenomelia tanısını desteklemekteydi. Gelişmemiş kemik pelvis, tek alt ekstremite, femurların füzyonu, rudimenter tibialar ve fibulaların bulunmadığı tespit edildi. Mesane, üreter ve üretra mevcut değildi ve rektum da atrezik idi. Mikroskopik incelemede akciğerler, karaciğer, kalp ve böbreklerde hemoraji mevcuttu. Plasenta ve umbilikal kord normal idi.

Sonuç: Sirenomelia nadir görülen konjenital bir anomalidir. Ölümcül bir anomali olması nedeniyle, erken prenatal tanı konulması durumunda aileye terminasyon açısından danışmanlık verilebilir.

Anahtar sözcükler: Sirenomelia, konjenital anomaliler, otopsi.

Sirenomelia: a case report

Objective: It is aimed in this study to evaluate the characteristics of a case of sirenomelia diagnosed at our obstetrics department.

Case: A 23 years old woman (G2P1) with an intrauterine pregnancy of 35 weeks of pregnancy referred to our clinic with a cervical dilatation of 9 cm and delivered a baby (2600 g and 1st and 5th minutes of Apgar scores of 3-0) with fetal anomalies such as single lower extremities, rudimentary foot and external genitalia which are in the shape of a small bud. The upper extremities and anal hiatus were normal. The initial diagnosis of the baby was sirenomelia. Autopsy also confirmed the diagnosis of sirenomelia. There were undeveloped bone pelvis, single lower extremities, fusion of the femur bones, rudimentary tibia bones and absence of fibulas. Urinary bladder, ureter and urethra were absent, and rectum was atresic. On microscopic evaluation there was haemorrhage at lungs, liver, heart and kidney. The placenta and umbilical cord were normal.

Conclusion: Sirenomelia is a rare and lethal congenital anomaly. It is important to diagnose this anomaly in order to give counseling to the family for termination of the pregnancy.

Key words: Sirenomelia, congenital malformations, autopsy.

Giriş

Sirenomelia 60.000 ile 100.000 canlı doğumda bir görülen konjential bir anomalidir.[1] Erkek/kız fetüs oranı 2.7/1'dir ve monozigotik ikizlerde daha yaygındır.[2] Sirenomelia alt ektremitelerin füzyonu, rotasyonu, hipotrofisi veya atrofisi ile birlikte ciddi ürogenital malformasyonların görüldüğü ve genellikle ölümcül bir anomali olarak tanımlanmaktadır.[3] Bu anomali kaudal regresyon sendromunun (KRS) bir varyantı olabilir ancak iki umbilikal arter olması, ölümcül olmayan böbrek anomalilerinin mevcudiyeti, alt ekstremitelerin füzyonunun olmaması, karın duvarı defektleri ve trakeaözefageal, nöral tüp ve kalp anomalilerinin olmaması ile ayrılır.[4] Bu çalışmada amacımız, kliniğimizde intrapartum tanı konulan ve doğumu gerçekleştirilen sirenomelia olgusunun özelliklerinin değerlendirilmesidir.

Yazışma adresi: Dr. Ali İrfan Güzel. Ergani Devlet Hastanesi Kadın Doğum Kliniği, Diyarbakır.
e-posta: alijnk@hotmail.com

Geliş tarihi: 26 Mart 2012; **Kabul tarihi:** 11 Temmuz 2012

Bu yazının çevrimiçi İngilizce sürümü:
www.perinataljournal.com/20120202005
doi:10.2399/prn.12.0201005
Karekod (*Quick Response*) Code:

©2012 Perinatal Tıp Vakfı

deomed®

Olgu Sunumu

Yirmi üç yaşında (G2P1), 35 haftalık gebeliği olan kadın obstetri kliniğimize 9 cm servikal açıklık ile kabul edilmiştir. Hastanın obstetrik özgeçmişinde dikkat çeken bir özellik yoktu ve akraba evliliği yapmış olduğu belirlendi. Soygeçmişinde ise ikinci derece bir akrabasının daha önce anensefalisi olan ve diğer akrabasının ise nöral tüp defekti olan iki doğum yapmış olduğu saptandı. Hasta normal vaginal yol ile doğum yapmış ve fetal anomalileri olan bir bebek (2600 g ve 1. ve 5. dakika Apgar skorları 3-0) doğurmuştur. Bebeğin anomalileri incelendiğinde tek ve yapışık alt ekstremitelerinin olduğu, rudimenter ayak ve eksternal genital organların küçük bir tomurcuk dışında gelişmediği tespit edildi. Üst ekstremiteler ve anal açıklık normal idi. Bebeğin ilk tanısı sirenomelia idi. Otopsi de sirenomelia tanısını desteklemekteydi. Gelişmemiş kemik pelvis, tek alt ekstremite, femurların füzyonu, rudimenter tibialar ve fibulaların bulunmadığı tespit edildi. Mesane, üreter ve üretra mevcut değildi ve rektum da atrezik idi (**Şekil 1** ve **2**). Mikroskopik incelemede akciğerler, karaciğer, kalp ve böbreklerde hemoraji mevcuttu. Plasenta ve umbilikal kord normal idi. Doğum sonrası radyografide sakral agenezi, hipoplastik fetus, birleşik femur ve tibia ile fibula yokluğu saptanmadı (**Şekil 3**).

Tartışma

Sirenomelia 60.000 ile 100.000 canlı doğumda bir görülen konjenital bir anomalidir[1] ve alt ekstremitelerin füzyonu, rotasyonu, hipotrofisi veya atrofisi ile birlikte ciddi ürogenital malformasyonların görülebildiği ve genelde ölümcül bir hastalıktır.[3]

Maternal diabet ve genetik yatkınlık sirenomelia için predispozan faktörlerdir.[5,6] İngiliz literatüründe sadece beş adet yaşayan sirenomelia olgusu tanımlanmıştır.[7] Sirenomelia'nın patogenezi halen bilinmemektedir; sirenomelia ile ilişkili olduğu bilinen tek ma-

Şekil 1. İnfantın dorsal yüzden görünümü; kaudal regresyon ve alt ekstremitelerde füzyon görülmektedir. [Bu şekil, derginin www.perinataldergi.com adresindeki çevirimiçi sürümünde renkli görülebilir]

Şekil 2. İnfantın ön görüntüsünde alt ekstremitelerde füzyon ve tipik sirenomelia yüzü görülmektedir. [Bu şekil, derginin www.perinataldergi.com adresindeki çevirimiçi sürümünde renkli görülebilir]

Şekil 3. Postmortem radyografide sakral agenezi, hipoplastik fetus, birleşik femur ve tibia ile fibula yokluğu izlenmektedir.

ternal hastalık diabetes mellitustur.[8] Bizim olgumuzda diabetes mellitus ile ilgili bir kanıt yoktu. Hayvanlar üzerinde deneysel olarak yapılan etretinat (sentetik vitamin A analogu) ve okratoksin A'ya (fungal toksin) maruziyet sonrası sirenomelia benzeri defektler oluştuğu bildirilmiştir.[9,10] Olgumuzda antenatal dönem sorunsuz geçmiştir ve medikal/cerrahi hastalık öyküsü veya ilaç alım öyküsü bulunmamaktadır.

Olgumuzda anensefali ve nöral tüp defekti aile öyküsünün olması etyolojinin genetik olduğunu düşündürmektedir, ancak aile kabul etmediği için genetik analiz yapılamamıştır. Oligohidramniyoz, malforme alt ekstremiteler ile normal üst ekstremiteler ve tek umbilikal arter içeren bir prenatal ultrasonografi klinisyeni sirenomelia lehine şüphelendirmelidir. Oligohidroamniyoz bilateral renal ageneziden kaynaklanmaktadır ve genellikle ikinci trimesterde oluşur.[11]

Sonuç

Sirenomelia nadir görülen bir konjenital anomalidir. Ölümcül bir anomali olması nedeniyle, erken perinatal tanı konulması durumunda aileye terminasyon açısından danışmanlık verilebilir.

Çıkar Çakışması: Çıkar çakışması bulunmadığı belirtilmiştir.

Kaynaklar

1. Duhamel B. From the mermaid to anal imperforation: the syndrome of caudal regression. Arch Dis Child 1961;36:152-5.
2. Murphy JJ, Fraser GC, Blair GK. Sirenomelia: case of the surviving mermaid. J Pediatr Surg 1992;27:1265-8.
3. Schiesser M, Holzgreve W, Lapaire O, Willi N, Lüthi H, Lopez R, Tercanli S. Sirenomelia, the mermaid syndrome--detection in the first trimester. Prenat Diagn 2003;23:493-5.

4. Das BB, Rajegowda BK, Bainbridge R, Giampietro PF. Caudal regression syndrome versus sirenomelia: a case report. J Perinatol 2002;22:168-70.
5. Al Kaissi A, Klaushofer K, Grill F. Caudal regression syndrome and popliteal webbing in connection with maternal diabetes mellitus: a case report and literature review. Cases J 2008;1:407.
6. Aslan H, Yanik H, Celikaslan N, Yildirim G, Ceylan Y. Prenatal diagnosis of caudal regression syndrome: a case report. BMC Pregnancy Child 2001;1:8.
7. Messineo A, Innocenti M, Gelli R, Pancani S, Lo Piccolo R, Martin A. Multidisciplinary surgical approach to a surviving infant with sirenomelia. Pediatrics 2006;118:e220-3.
8. Twickler D, Budorick N, Pretorius D, Grafe M, Currarino G. Caudal regression versus sirenomelia: Sonographic clues. J Ultrasound Med 1993;12:323-30.
9. Von Lennep E, El Khazen N, De Pierreux G, Amy JJ, Rodesch F, Van Regemorter N. A case of partial sirenomelia and possible vitamin A teratogenesis. Prenat Diagn 1985;5: 35-40.
10. Wei X, Sulik KK. Pathogenesis of caudal dysgenesis/sirenomelia induced by ochratoxin A in chick embryos. Teratology 1996;53:378-91.
11. Valenzano M, Paoletti R, Rossi A, Farinini D, Garlaschi G, Fulcheri E. Sirenomelia. Pathological features, antenatal ultrasonographic clues, and a review of current embryogenic theories. Hum Reprod Update 1999;5:82-6.

PERİNATOLOJİ DERGİSİ

Olgu Sunumu

Perinatoloji Dergisi 2012;20(2):63-67

Perinatal Journal 2012;20(2):63-67
künyeli yazının Türkçe sürümüdür.

Spontan siklusta heterotopik gebelik olgusu

Cihangir Mutlu Ercan, Mehmet Sakıncı, Uğur Keskin, Hakan Çoksüer, Ercan Balıkçı, Ali Ergün

Gülhane Askeri Tıp Akademisi Kadın Hastalıkları ve Doğum Anabilim Dalı, Ankara

Özet

Amaç: Heterotopik gebelik; intrauterin ve ekstrauterin gebeliğin birlikte bulunduğu, özellikle risk faktörleri bulunmadığında oldukça nadir rastlanılan bir durumdur. Son yıllarda yardımcı üreme tekniklerindeki gelişmeler sonucunda heterotopik gebelik insidansında artış meydana gelmiştir. Bu olgu sunumunda heterotopik gebeliklerin erken tanı ve uygun yaklaşımla tedavileri sonucu mortalite, morbidite oranlarını ve gelecekteki fertilite açısından önemini vurgulamayı hedefledik.

Olgu: Son adet tarihine göre 7 haftalık gebe olan hastanın antenatal takiplerinde, missed abortus saptanması üzerine bir başka sağlık merkezinde dilatasyon küretaj işlemi uygulanmıştır. İşlem sonrası kasık ağrısı şikayetiyle yine aynı merkeze başvuran hastanın yapılan β-hCG takiplerinin plato yapması üzerine kliniğimize sevk edilmiştir. Kliniğimizde olgunun jinekolojik ve ultrasonografik muayenesinde sağ tubal ektopik gebelik saptanmış olup laparoskopik sağ lineer salpingotomi operasyonu uygulanmıştır. Heterotopik gebelik tanısı küretaj ve laparoskopi de alınan materyallerin patolojik incelemeleri sonuçları ile doğrulanmıştır.

Sonuç: Özellikle üremeye yardımcı tedavi teknikleri sonucu oluşan gebelikler olmak üzere, tüm gebeliklerin ilk trimesterinde, karın ağrısı şikayeti ile başvuran olguların ayırıcı tanısında heterotopik gebelik akılda tutulmalı ve zamanında uygun şekilde tedavi edilmelidir.

Anahtar sözcükler: Heterotopik gebelik, üremeye yardımcı tedavi teknikleri gebelikleri, lineer salpingotomi.

A case of heterotopic pregnancy in a spontaneous cycle

Objective: Heterotopic pregnancy is a condition in which extrauterine and intrauterine pregnancy coincides. It is encountered very rarely especially in the absence of risk factors. The incidence of heterotopic pregnancy has increased in recent years due to the developments in assisted reproductive technologies (ART). In this case report, we aimed to emphasize the early diagnosis and proper management of heterotopic pregnancies with its mortality and morbidity rates and importance for future fertility.

Case: Seven-weeks pregnant women by the date of her last menstrual period had undergone dilatation and curettage (D&C) in another medical center upon the diagnosis of a missed abortus. She applied to the same center after the procedure with the complaint of groin pain and was referred to our tertiary center because of the plateaud β-hCG levels during her follow-up. Her gynecologic and ultrasonographic examination in our clinic suggested an extrauterine pregnancy and the patient underwent a laparoscopy. A tubal ectopic pregnancy was detected at the right tube and a linear salpingotomy was performed. Heterotopic pregnancy diagnosis was confirmed with the pathological examination reports of the samples obtained in D&C and laparoscopy.

Conclusion: The heterotopic pregnancy diagnosis should be kept in mind in the differential diagnosis of women who applied with the complaint of abdominal pain in the first trimester of pregnancy especially in pregnancies occurring after ART and should be managed appropriately on time.

Key words: Heterotopic pregnancy, ART pregnancies, linear salpingotomy.

Giriş

İntrauterin ve ekstrauterin gebeliğin birlikte bulunması heterotopik gebelik olarak adlandırılmaktadır. Ekstrauterin gebelik çoğu zaman tüplerde bulunmasına karşın nadiren ovaryan, servikal, kornual, eski sezaryen skarı veya abdominal yerleşimli olabilmektedir.[1] İlk kez Duverney tarafından 1708 yılında, rüptüre ektopik gebelik nedeniyle ölen ve aynı zamanda intrauterin gebeliği olan hastada otopsi bulgusu olarak tanımlanmıştır.[2] Normal konsepsiyonda rapor edilen prevalansı

Yazışma adresi: Dr. Hakan Çoksüer. GATA Gülhane Askeri Tıp Akademisi Kadın Hastalıkları ve Doğum Anabilim Dalı, Etlik, Ankara.
e-posta: coksuer@gmail.com

Geliş tarihi: 4 Nisan 2012; **Kabul tarihi:** 24 Temmuz 2012

Bu yazının çevrimiçi İngilizce sürümü:
www.perinataljournal.com/20120202007
doi:10.2399/prn.12.0201007
Karekod (*Quick Response*) Code:

©2012 Perinatal Tıp Vakfı

deomed

%0.08'dir.[3] Fakat yardımcı üreme teknikleri (YÜT) ile tedavi edilen infertil kadınlarda bu oran 100 gebelikte 1'e kadar yükselmektedir.[4]

Özellikle ilk trimesterde alt karın, kasık ağrısı şikayetleri veya akut batın bulgularına yol açabilen heterotopik gebelik, geç tanı konulduğunda ciddi maternal morbidite ve hatta mortaliteye yol açabilmektedir.[5] Bu nedenle sık rastlanılan bir patoloji olmamasına rağmen gebeliğin ilk trimesterinde akut karın ağrısı ile başvuran hastaların ayırıcı tanısında heterotopik gebelik olasılığı göz ardı edilmemelidir. Biz bu yazımızda doğal konsepsiyon sonrası gelişen ve erken dönemde tanısını koyarak, uygun şekilde tedavi ettiğimiz bir heterotopik gebelik olgusunu literatürü gözden geçirerek sunmak istedik.

Olgu Sunumu

Otuz üç yaşında (gravida 2, parite 0), doğal siklus sonrası mens rötarı şikayeti üzerine ikinci basamak bir sağlık kuruluşuna başvuran hastanın, yapılan jinekolojik ve ultrasonografik muayenesinde 7 haftalık gebelik, missed abortus tanıları konulmuştur. İsteği üzerine hastaya aynı merkezde dilatasyon küretaj (D&C) işlemi uygulanmıştır. Müdahaleden 4 gün sonra aynı sağlık merkezine kasık ağrısı şikayetiyle tekrar başvuran olgunun jinekolojik muayenesinde; minimal sağ adneksiyel hassasiyet ve ultrasonografik değerlendirmesinde; uterin kavite düzenli, endometriyal eko ince ve her iki adneksiyel alan doğal olarak saptanmıştır. Dilatasyon küretaj materyali patoloji sonucu; "Etrafı sinsityal hücreler ile çevrili koriyal villuslar ve desidual hücreler ihtiva eden endometrium'' şeklinde rapor edilen olgunun β-hCG değerlerinin, küretaj öncesi 3200 IU/L, sonrasında ise 3900 IU/L olarak saptanması üzerine hasta takip altına alınmıştır. Dört gün sonra yapılan kontrollerinde β-hCG değerinin 4900 IU/L bulunması üzerine hasta "gestasyonel trofoblastik hastalık" ön tanısı ile kliniğimize sevk edilmiştir.

Hastanın kliniğimizde yapılan pelvik muayenesinde sağ alt kadran hassasiyeti tespit edilmiş, β-hCG değeri ise 4500 IU/L olarak rapor edilmiştir. Ön tanı olarak gestasyonel trofoblastik hastalık, küretaj sonrası rest plasenta veya heterotopik gebelik düşünülmüştür. Transvajinal ultrasonografik (TV USG) muayenesinde; uterus normal boyutlarda, endometriyal eko ince ve düzenli, sol adneks doğal ve sağ adneksiyel lojda yaklaşık 15x20 mm' lik ektopik gebelik odağı ile uyumlu kitle lezyonu (**Şekil 1a**) saptanmış olup, tanı heterotopik gebelik lehine yorumlanmıştır.

Hastaya tedavi alternatifleri anlatılmış, metotreksat tedavisini kabul etmeyen olguya operasyon kararı verilmiştir. Laparoskopide sağ tubal ampuller ektopik gebelik odağı doğrulanan (**Şekil 1b**) olguya, sağ lineer salpingotomi uygulanmış olup, hasta postoperatif birinci günde şifa ile taburcu edilmiştir. Laparoskopik olarak alınan materyalin "tubal ektopik" olarak rapor edilmesi ve dış merkezden istenilen parafin blok preparatların patolojik incelemelerinde "koryonik villus ve desidual hücrelerin" doğrulanması ile "heterotopik gebelik" tanımız kesinleştirilmiştir.

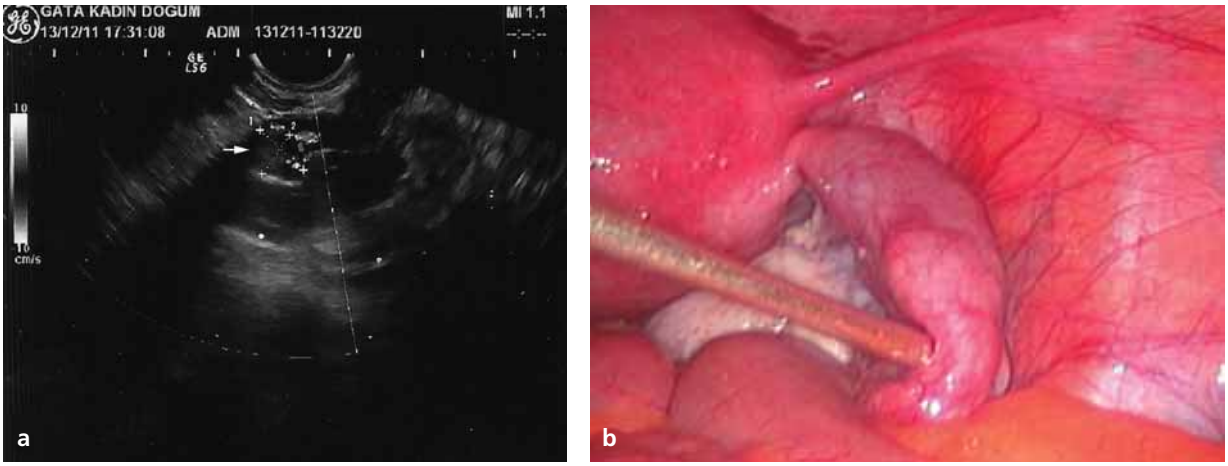

Şekil 1. Olgunun (**a**) ultrason ve (**b**) ameliyat görüntüleri. [Bu şekil, derginin www.perinataldergi.com adresindeki çevirimiçi sürümünde renkli görülebilir]

Tartışma

Heterotopik gebelik sıklığı 1948'de Devoe ve Pratt'ın çalışmasında 1/30.000 olarak bildirilmiştir. Fakat literatürde 1/30.000 olarak bilinen klasik insidansının, yeni analizlerde 1/3889 olarak revize edildiği ve bu oranın üremeye yardımcı tedavi sikluslarında 1/100'e kadar çıkabileceği öngörülmektedir.[5,6]

Ektopik gebelik görülme sıklığını artıran risk faktörleri; geçirilmiş pelvik inflamatuar hastalık (PID), rahimiçi araç (RIA), yardımcı üreme teknikleri, endometriozis, geçirilmiş abdominal cerrahi, tubal cerrahi ve cinsel yolla bulaşan hastalıklar heterotopik gebelikler için de geçerlidir.[7] Bu risk faktörleri heterotopik gebelik için iki ana kategoride toplanabilir: (1) Yardımcı üreme teknikleri; transfer edilen embryo sayısının birden fazla olmasına bağlı olarak riski arttırırken (2) diğer risk faktörleri tubal hasar ile ilişkilidir.[1]

Heterotopik gebelikte ekstrauterin gebelik odağı çoğunlukla bir adet olmasına karşın, literatürde bir tüpte iki gestasyonel sak veya her bir tüpte birer gestasyonel sak şeklinde tanımlanmış, doğal konsepsiyon veya üremeye yardımcı tedavi (ÜYTE) uygulamaları sonrası bildirilmiş heterotopik triplet gebelikler de bulunmaktadır.[8,9]

Heterotopik gebeliğin ilk belirtileri ektopik gebelikte olduğu gibi genellikle karın ağrısı ve vajinal kanamadır. Ancak bu semptomlarla gelen hastada intrauterin gebeliğin varlığı gösterildiğinde buna eşlik eden bir ektopik gebeliğin olabileceği çoğu zaman göz ardı edilmekte, semptomlar daha çok normal veya patolojik intrauterin gebeliğe bağlanmaktadır.[1] Bu gebeliklerin erken teşhisi hastanın mortalite ve morbiditesi, gelecekteki fertilitesi açısından büyük önem taşımaktadır. Ancak normal bir intrauterin gebelik varlığında, ultrasonografik olarak adneksiyal bölgede görülen şüpheli bir lezyon hemorajik korpus luteum olarak yorumlanabilmekte, bu da tanıyı geciktirebilmektedir.[10] Bu olgularda maternal mortalite %1 ve intrauterin fetusun mortalite oranı %45-65 olarak bildirilmiştir.[11]

Heterotopik gebeliğin yönetimi, olguya göre kişiselleştirilmelidir. Tanı ve takibinde β-hCG ve progesteron seviyeleri ile ultrasonografik olarak gebelik tayini önemlidir. Seri progesteron ölçümleri gebeliğin kötü prognozunu belirleyebilir. Ancak seri β-hCG takipleri, birlikte olan intrauterin gebelikten dolayı fayda sağlamaz. Heterotopik gebeliğin tanısında en önemli yöntem yüksek çözünürlüklü TV USG'dir. Yüksek riskli hastalarda ve özellikle ÜYTE uygulamalarında, embriyo transferinden 4-6 hafta sonra hem intrauterin gebeliğin tanısı, hem de ektopik ve heterotopik gebeliğin ayırıcı tanısı için rutin ultrasonografik değerlendirme yapılması önerilmektedir.[12]

Tanısı oldukça zor konulan heterotopik gebelik olgularının eski serilerde yalnız %10'unun preoperatif dönemde teşhis edildiği, ultrasonografi duyarlılığının sadece %56 olduğu, kesin tanının cerrahi ile konulabileceği bildirilmesine karşın,[13] yeni serilerde ultrasonografi ile olguların %66'sına tanı konulabildiği bildirilmektedir.[14] Günümüzde preoperatif tanı oranlarının böylesine yükselmesi temel olarak iki nedene bağlıdır: Birincisi sonografik görüntüleme kalitesindeki gelişmeler normal olmayan bulguların çok daha erken dönemde saptanmasını sağlamış, ikincisi ise artan ÜYTE uygulamaları sadece heterotopik gebelik prevalansını arttırmakla kalmayıp ultrasonografik muayene sırasında heterotopik gebelik olasılığının akılda tutulmasına katkıda bulunmuştur.[1]

Spontan heterotopik gebeliklerde infertilite, pelvik inflamatuar hastalık, ektopik gebelik öyküsü gibi herhangi bir risk faktörü yoksa; ektopik gebeliğin erken döneminin asemptomatik olması ve bu olgularda normal intrauterin gebeliğin gözlenmesi nedeni ile heterotopik gebelik olasılığı akla getirilmemekte ve tanı gecikmektedir. Olgumuzun dış merkezdeki ilk değerlendirmesinde de, bu nedenlerden dolayı kesin tanıya ulaşılamamış ve hasta molar gebelik ön tanısı ile kliniğimize refere edilmiştir.

Tedavi yöntemini özellikle hastanın hemodinamik durumu, ektopik gebeliğin lokalizasyonu, intrauterin gebelikle ilgili ailenin beklentisi ve cerrahın deneyimi belirlemektedir. Hemodinamisi bozuk hastalarda acil laparotomi veya deneyimli anestezi ve cerrahi ekibi varlığında laparoskopik cerrahi müdahele önerilebilir.[15] Hastanın hemodinamisi stabil ise, laparoskopi tercih edilebileceği gibi uygun endikasyonlarda konservatif yöntemlere de başvurulabilir. Intrauterin gebeliğin istemediği hallerde sistemik metotreksat başarı ile kullanılabilir.[16] İntrauterin gebeliğin istenildiği durumlarda ise ektopik gebelik kesesine lokal potasyum klorür, hipertonik solüsyon veya düşük doz metotreksat enjeksiyonlarının ektopik gebeliği sonlandırırken, intrauterin gebeliğe zarar vermeyeceği bildirilmiştir.[17-21] Özellikle servikal, kornual, sezaryen skarı gibi non-tubal heterotopik implantasyonlarda cerrahi tedavi maternal açıdan yüksek kanama ve buna bağlı histerektomi riskleri ile ilişkilidir. Bu olgularda cerrahi sırasında maternal riskler ile karşılaşılsın veya karşılaşılmasın uterusa yapılan

cerrahi müdahale bile kendi başına intrauterin gebeliğin yüksek oranda düşükle sonuçlanmasına yol açmaktadır. Bu nedenle yukarıda belirtilen lokal tedaviler, özellikle non-tubal heterotopik implantasyonlarda (servikal, kornual, sezaryen skarı) en uygun yaklaşımlardır.[1,16,19-21]

Heterotopik gebelik yönetimini ektopik gebelik yönetiminden ayıran temel özellik intrauterin gebeliğin istenildiği durumlardır.[1] Çünkü bu durumda seçilecek tedavi yöntemini direkt olarak intrauterin gebeliğin prognozu belirleyecektir. Heterotopik gebeliğin intrauterin komponenti, normal intrauterin gebelik ile karşılaştırıldığında maalesef 2-3 kat daha fazla düşükle sonuçlanmaktadır.[22] Bununla beraber intrauterin gebeliğin prognozu ile ilişkili olarak 1950'li yıllarda verilen %48-51 sürvi oranları, günümüzde %69 düzeylerinde rapor edilmektedir.[14,23] Dahası, intrauterin gebeliğin devam ettiği olgularda düşük doğum ağırlığı ve preterm doğum gibi kötü gebelik sonuçlarının görülme riskinin normal intrauterin gebeliklerden anlamlı fark göstermediği bildirilmiştir.[22]

Sonuç

Asemptomatik veya kasık ağrısı, peritoneal irritasyon bulguları ile müracaat eden, ÜYTE gebelikleri başta olmak üzere tüm birinci trimester gebeliklerinde, normal intrauterin gebelik izlense dahi heterotopik gebelik ayırıcı tanısı mutlaka akılda bulundurulmalıdır. Transvajinal USG bu olguların tanısında günümüzde önemli bir yere sahip olmasına karşın, semptomatik hastalarda normal TV USG bulgularının heterotopik gebelik tanısını ekarte ettirmeyeceği bilinmelidir. Erken tanı ve uygun tedavi yaklaşımı, hastaların mortalite, morbidite, intrauterin gebeliğin sağlıklı olarak devam ettirilmesi ve olguların fertilitelerinin korunması açısından büyük önem taşır.

Çıkar Çakışması: Çıkar çakışması bulunmadığı belirtilmiştir.

Kaynaklar

1. Talbot K, Simpson R, Price N, Jackson SR. Heterotopic pregnancy. J Obstet Gynaecol 2011;31:7-12.
2. Reece EA, Petrie RH, Sirmans MF, Finster M, Todd WD. Combined intrauterine and extrauterine gestations: a review. Am J Obstet Gynecol 1983;146:323-30.
3. Tandon R, Goel P, Saha PK, Devi L. Spontaneous heterotopic pregnancy with tubal rupture: a case report and review of the literature. J Med Case Rep 2009;3:8153.
4. Luo X, Lim CE, Huang C, Wu J, Wong WS, Cheng NC. Heterotopic pregnancy following in vitro fertilization and embryo transfer: 12 cases report. Arch Gynecol Obstet 2009;280:325-9.
5. Schroeppel TJ, Kothari SN. Heterotopic pregnancy: a rare cause of hemoperitoneum and the acute abdomen. Arch Gynecol Obstet 2006;274:138-40.
6. Hassiakos D, Bakas P, Pistofidis G, Creatsas G. Heterotopic pregnancy at 16 weeks of gestation after in-vitro fertilization and embryo transfer. Arch Gynecol Obstet 2002;266:124-5.
7. Brunham RC, Binns B, McDowell J, Paraskevas M. *Chlamydia trachomatis* infection in women with ectopic pregnancy. Obstet Gynecol 1986;67:722-6.
8. Alsunaidi M.An unexpected spontaneous triplet heterotopic pregnancy. Saudi Med J 2005;26:136-8.
9. Jeong H, Park I, Yoon S, Lee N, Kim H, Park S. Heterotopic triplet pregnancy with bilateral tubal and intrauterine pregnancy after spontaneous conception. Eur J Obstet Gynecol 2009;142:161-2.
10. Somers MP, Spears M, Maynard AS, Syverud SA. Ruptured heterotopic pregnancy presenting with relative bradycardia in a woman not receiving reproductive assistance. Ann Emerg Med 2004;43:382-5.
11. Schenker JG, Ezra Y. Complications of assisted reproductive techniques. Fertil Steril 1994;61:411-22.
12. Guirgis RR, Craft IL. Ectopic pregnancy resulting from gamete intrafallopian transfer and in vitro fertilization. Role of ultrasonography in diagnosis and treatment. J Reprod Med 1991;36:793-6.
13. Ankum WM, Van der Veen F, Hamerlynck JV, Lammes FB. Transvaginal sonography and human chorionic gonadotrophin measurements in suspected ectopic pregnancy: a detailed analysis of a diagnostic approach. Hum Reprod 1993;8:1307-11.
14. Barrenetxea G, Barinaga-Rementeria L, Lopez de Larruzea A, Agirregoikoa JA, Mandiola M, Carbonero K. Heterotopic pregnancy: two cases and a comparative review. Fertil Steril 2007;87:417.e9-15.
15. Demirel LC, Bodur H, Selam B, Lembet A, Ergin T. Laparoscopic management of heterotopic cesarean scar pregnancy with preservation of intrauterine gestation and delivery at term: case report. Fertil Steril 2009;91:1293.e5-7.
16. Nitke S, Horowitz E, Farhi J, Krissi H, Shalev J. Combined intrauterine and twin cervical pregnancy managed by a new conservative modality. Fertil Steril 2007;88:706.e1-3.
17. Reece EA, Petrie RH, Sirmans MF, Finster M, Todd WD. Combined intrauterine and extrauterine gestations: a review. Am J Obstet Gynecol 1983;146:323-30.
18. Oyawoye S, Chander B, Pavlovic B, Hunter J, Gadir AA. Heterotopic pregnancy: successful management with aspiration of cornual/interstitial gestational sac and instillation of small dose of methotrexate. Fetal Diagn Ther 2003;18:1-4.
19. Taskin S, Taskin EA, Ciftci TT. Heterotopic cesarean scar pregnancy: how should it be managed? Obstet Gynecol Surv 2009;64:690-5.

20. Suzuki M, Itakura A, Fukui R, Kikkawa F. Successful treatment of a heterotopic cervical pregnancy and twin gestation by sonographically guided instillation of hyperosmolar glucose. Acta Obstet Gynecol Scand 2007;86:381-3.
21. Wang C, Chen C, Wang H, Chiueh H, Soong Y. Successful management of heterotopic cesarean scar pregnancy combined with intrauterine pregnancy after in vitro fertilization-embryo transfer. Fertil Steril 2007;88:706.e13-6.
22. Clayton HB, Schieve LA, Peterson HB, Jamieson DJ, Reynolds MA, Wright VC. A comparison of heterotopic and intrauterine-only pregnancy outcomes after assisted reproductive technologies in the United States from 1999 to 2002. Fertil Steril 2007;87:303-9.
23. Winer AE, Bergman WD, Fields C. Combined intra- and extrauterine pregnancy. Am J Obstet Gynecol 1957;74:170-8.

PERİNATOLOJİ DERGİSİ

Olgu Sunumu

Perinatoloji Dergisi 2012;20(2):68-71

Perinatal Journal 2012;20(2):68-71
künyeli yazının Türkçe sürümüdür.

Birinci trimesterde görülen geçici ve izole fetal megasistis üçüncü trimesterde açıklanamayan intrauterin fetal ölüme neden olabilir mi? Olgu sunumu ve literatür özeti

Servet Hacıvelioğlu, Ayşenur Çakır Güngör, Meryem Gencer, Emine Coşar

Çanakkale Onsekiz Mart Üniversitesi Tıp Fakültesi Kadın Hastalıkları ve Doğum Anabilim Dalı, Çanakkale

Özet

Amaç: Bu çalışmada, birinci trimesterde saptanan geçici ve izole fetal megasistis olgusunun miadında intrauterine fetal ölümle sonuçlanması gösterildi.

Olgu: Gebeliğinin 12. haftasında ikili test için kliniğimize yönlendirilen 26 yaşındaki hastanın ilk prenatal ultrason incelemesinde longitüdinal çapı 11.2 mm olan fetal megasistis saptandı. Fetal karyotip tayini için koryon villus örneklemesi önerilen hasta işlemi kabul etmedi. On dördüncü gebelik haftasında megasistis kendiliğinden geriledi. Gebelik boyunca başka fetal anomali izlenmedi ve gebelik normal seyretti. Gebeliğin 37. haftasında ani intrauterin fetal ölüm gerçekleşti. Doğum sonrası muayenede fetüs makroskopik olarak tamamen normal değerlendirildi ve aile tarafından kabul edilmediği için fetal karyotipleme yapılamadı.

Sonuç: Sunduğumuz olgunun tersine, ilk trimesterde fetal megasistis saptanan hastalarda, hastalığın teşhisini ve gebeliğin takibini doğru yapmak için mutlaka fetal karyotipleme yapılmalıdır.

Anahtar sözcükler: Fetal megasistis, ultrasonografi, fetal ölüm.

Can a temporary isolated fetal megacystis during first trimester result in unexplained intrauterine fetal death at third trimester? A case report and review of the literature

Objective: In this study, we reported a case of a temporary isolated fetal megacystis presenting in the first trimester which resulted in intrauterine death of the fetus at term.

Case: A 26-year-old pregnant patient was referred to our clinic at her 12th gestational week for double test. The initial prenatal ultrasonography revealed an isolated megacystis measuring 11.2 mm longitudinally. Chorionic villus sampling was offered for fetal karyotyping but the patient did not accept. Afterwards, the megacystis regressed spontaneously at 14th gestational week. No other fetal anomaly was observed throughout gestation and the pregnancy went without any adverse problems. Sudden intrauterine fetal death was observed at 37th gestational week. The fetus was observed as normal macroscopically on postpartum examination and again fetal karyotyping could not be done due to rejection of the procedure by the family.

Conclusion: Contrary to our case, fetal karyotyping should be carried out in order to diagnose the etiology and to fulfill follow-up on fetus accurately whenever fetal megacystis is diagnosed during the first trimester.

Key words: Fetal megacystis, ultrasonography, fetal death.

Giriş

Fetal megasistis, gebeliğin herhangi bir haftasında fetal mesanenin anormal genişlemesi olarak tanımlanır. İlk trimesterde (10-14 haftalarda) fetal mesane longitüdinal çapının 7 mm ve üzerinde olması megasistis (mega mesane) olarak bilinmektedir.[1] İnsidansının bu gebelik haftalarında normal popülasyonda yaklaşık 1/1600 gebelik olduğu rapor edilmiştir.[2] Megasistis,

Yazışma adresi: Dr. Servet Hacıvelioğlu. Çanakkale Onsekiz Mart Üniversitesi Tıp Fakültesi Hastanesi Kadın Hastalıkları ve Doğum ABD, Kepez Çanakkale.
e-posta: servetozden@comu.edu.tr

Geliş tarihi: 23 Haziran 2012; **Kabul tarihi:** 15 Ağustos 2012

Bu yazının çevrimiçi İngilizce sürümü:
www.perinataljournal.com/20120202006
doi:10.2399/prn.12.0201006
Karekod (*Quick Response*) Code:

©2012 Perinatal Tıp Vakfı

deomed

ilk trimesterde çoğu zaman geçici bir durum olup herhangi bir klinik öneme sahip değilken ilerleyen bulgularla seyreden küçük bir hasta grubunda ciddi alt üriner sistem anomalilerinin erken belirtisi olabilir. Bu anomaliler; üretral atrezi,[3] posterior üretral valv,[4] megaloüretra,[5] *prune belly* sendromu[6] ve megasistis-mikrokolon-intestinal hipoperistaltism sendromudur.[7]

İlk trimesterde görülen fetal megasistis durumunda fetal karyotipleme önerilmesine rağmen her aile koryon villus örneklemesi (CVS) veya ikinci trimesterde amniyosentez için izin vermemektedir. Bu nedenle bazı olgularda fetal karyotip sonucu olmadan gebeliği takip etmek gerekmektedir. Fakat karyotip sonucu belli olmayan olguların prognozu konusunda yeterli literatür bilgisi mevcut değildir. Biz de bu noktada literatüre katkısı olacağını düşündüğümüz, fetal karyotipi bilinmeyen, mesane boyutlarında kendiliğinden gerileme gösteren ve miadında açıklanamayan intrauterin fetal ölümle sonuçlanan birinci trimester izole fetal megasistis olgusunu sunduk.

Olgu Sunumu

Son adet tarihine göre 12 hafta 4 günlük gebeliği (G1P0) olan ve kliniğimize ikili test için başvuran, 26 yaşındaki hastanın öz ve soy-geçmişinde özellik saptanmadı. Obstetrik ultrason incelemesinde baş-popo mesafesi (CRL) 57.9 mm (12 hf 2 gün) (**Şekil 1**) ve ense saydamlığı (NT) 1.6 mm olarak değerlendirildi. Mesane longitüdinal çapı yaklaşık 11.2 mm olarak ölçüldü (**Şekil 2**). Duktus venozusta "a dalgası" izlenirken, triküspid regürjitasyon (TR) izlenmedi. Burun kemiği normal ve fetal kalp atım hızı yaklaşık 145 bpm olarak değerlendirildi. Fetal megasistis dışında ek bir fetal bozukluk tespit edilmedi. Fetal karyotip analizi için koriyon villus örneklemesini kabul etmeyen hastaya haftalık ultrason ile takip önerildi. On dördüncü haftada yapılan ultrason incelemesinde mesane tamamen normal görünümdeydi. 18-20. haftada yapılan detaylı fetal anatomik taramada da herhangi anormal bir bulgu saptanmadı. Mesane, böbrekler ve amniyon sıvısı normal olarak değerlendirildi. Gebelik boyunca normal fetal gelişim gösteren, fetal iyilik testleri normal seyreden ve herhangi bir obstetrik komplikasyon gelişmeyen gebede, 37 haftalıkken açıklanamayan intrauterin fetal ölüm izlendi. Oksitosin ile doğum indüksiyonunun ardından vajinal yolla 3060 gram erkek bebek doğurtuldu. Bebeğin doğum sonrası yapılan muayenesinde gözle görülen bir anomali saptanmadı. Aile kabul etmediğinden doğum sonrası fetal karyotip analizi ve otopsi yapılamadı.

Tartışma

Bu olgu sunumunda, gebeliğinin 12. haftasında longitüdinal çapı 11.2 mm olan fetal megasistis saptanan, önerilen CVS'i kabul etmeyen ve 14. gebelik haftasında kendiliğinden gerileyen megasistisi ile 37. haftasında açıklanamayan ani intrauterin fetal ölümle sonlanan

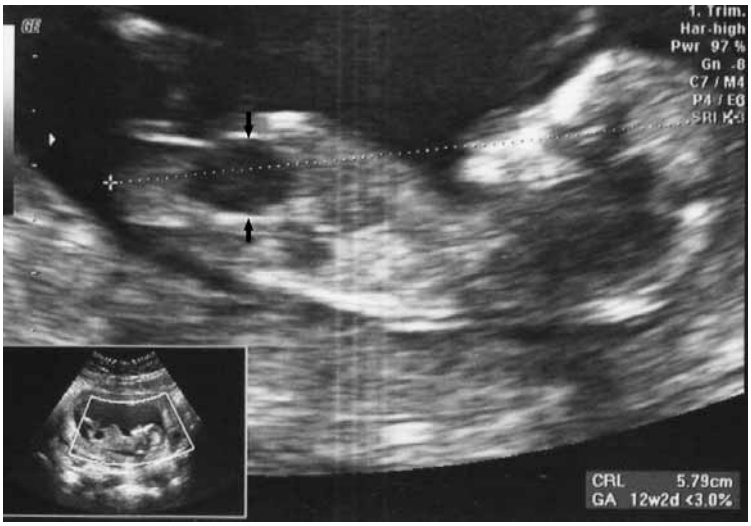

Şekil 1. Fetal CRL (12 hf 2 gün) ve fetal megasistis görünümü (**oklar**).

Şekil 2. Fetal megasistis: Fetal mesanenin iki boyutu.

olgu sunulmuştur. İlk trimesterde görülen geçici fetal megasistisin nedeni henüz tam olarak bilinmemektedir.

Gilpin ve ark. tarafından yapılan bir çalışmada,[8] mesane kas liflerinin ve otonomik inervasyonun ancak CRL: 77 mm (13.5 hf) olduğunda tam olarak oluştuğunu bulunmuştur. Bu çalışmanın ışığında, mesanedeki bu geçici genişleme, mesane gelişimi esnasında ortaya çıkan geçici bir fonksiyon bozukluğunun gelişmesiyle açıklanabilir. Fetal anöploidilerin belirteci olabilmesine rağmen ilk trimesterde saptanan fetal megasistisin prognozu, karyotipi normal olan gebelerin çoğunda iyidir. 10-14. gebelik haftalarında fetal megasistisi olan 145 fetüsü inceleyen retrospektif bir çalışmada, mesane uzun çapı 7-15 mm olan fetüslerde %25 (en sık trizomi 13 ve 18) ve 15 mm'den fazla olanlarda ise %10 oranında kromozom anomalisi gösterilmiştir.[9] Mesane çapı 7-15 mm olan ve kromozom anomalisi olmayan fetüslerin %90'ında 20. gebelik haftasına kadar mesane boyutlarında spontan gerileme tespit edilmiş ve gebelikte üriner sistemle ilgili herhangi bir kötü sonuca rastlanmamıştır.[9]

Kagan ve ark.,[2] 57.000'e yakın ilk trimester tarama hastasını içeren prospektif çalışmalarında, 11-13. gebelik haftalarında 35 megasistis olgusu (1: 1632) saptamışlardır. Bu 35 fetüsün %31'inde, en sık trizomi 13 (%54.5), trizomi 18 (%36.4) ve trizomi 21 (%9.1) olmak üzere kromozom anomalileri saptanmıştır. Yazarlar, kromozom anomalisi olmayan ve mesanenin en uzun çapı 7-15 mm olan fetüslerin %90'ında 16. gebelik haftasına kadar mesane boyutlarının spontan düzeldiğini ve bu fetüslerin sağlıklı doğduğunu rapor etmişlerdir.

Yukarıda sözü edilen çalışmaların ışığında, literatürde fetal karyotipi normal olan megasistisli olguların prognozu hakkında bilgi varken, bu çalışmadaki olgu gibi, fetal karyotipi bilinmeyen ve spontan gerileme gösteren izole megasistis olgularında kromozom anomali oranı ve fetal prognoz bilinmemektedir. Fetal kromozom anomalisi saptanan gebeliklerin, mesane boyutlarında gerilemenin varlığı saptanmadan sonlandırılması bu fetüslerin prognozu hakkında bilgi edinmemizi engellemiştir. Başka bir çalışmada,[10] 12 haftalık gebelikte geçici ve izole fetal megasististe trizomi 21 tespit eden yazarlar, spontan olarak gerileyen megasistisin Down sendromunu ekarte etmede belirteç olarak kullanılmaması gerektiğini vurgulamışlardır. Genel olarak, megasitisin boyutları ne kadar hafif sınırlarda ise (7-15 mm) gerileme ihtimali de o kadar fazla olmaktadır. Sebire ve ark.,[1] 10-14. gebelik haftalarında ortaya konan 15 fetal megasistis olgusunun üçünde kromozom anomalisi saptamışlardır. Kromozomları normal olan diğer 12 hastanın yedisinde mesane boyutları 20. haftaya kadar spontan olarak düzelmiş, spontan gerileme olan bütün gebeliklerde ise fetal mesane 8-12 mm arasında bulunmuştur. Yazarlar hastaların hepsi sağlıklı bebek doğurduklarını ve sadece bir olguda hafif hidronefroz tespit edildiğini belirtmişlerdir. Yazarların bu bulguları, Kagan ve ark.,[2] ile Liao ve ark.'nın[9] sonuçlarına benzerdir. Bizim olgumuzda ise, mesane çapının

11.2 mm olması ve megasistisin 14. gebelik haftasında spontan gerilemesi literatürle uyumludur.

İlk trimesterde izole olarak saptanan megasistis olgularının anöploidi oranları ve prognozları tam olarak bilinmemektedir. Literatür incelendiğinde, yapılan çalışmaların çoğunda megasistisin izole olup olmadığı net değildir.[1,2,9] 11-15. gebelik haftasında fetal megasistis saptanan 16 olgudan oluşan prospektif bir çalışmada,[6] altı fetüste izole megasistis gösterilmesine rağmen hiçbirinde kromozom anomalisi saptanmamıştır. Yazarlar, kendilerinin saptadıkları izole olgularda fetal anöploidi saptamadıklarından ilk trimesterde megasistis saptanan gebeliklerde özellikle ek anomaliler mevcutsa fetal karyotip yapılmasını önermişlerdir. Yazarların bulguları ışığında, olgumuzdaki geçici ve izole fetal megasistisin fetal anöploidi ile arasındaki ilişkinin düşük bir ihtimal olabileceği düşünülebilir. Fakat karyotip analizi yapılmadan kesin bir yargıya varılmamalıdır. İlk trimester megasistisi olan fetüslerde spontan abortus ve erken intrauterin kayıpların daha fazla olduğu çeşitli çalışmalarla ortaya konulmuştur.[1,11] Olgumuzda olduğu gibi bu fetüslerde ikinci ve üçüncü trimester intrauterin ölüm oranları henüz tam olarak bilinmemektedir.

Sonuç

Sonuç olarak, karyotipi normal olan fetüslerin büyük çoğunluğunda ilerleyen gebelik haftalarında mesane boyutları gerilemektedir. Literatürde, üçüncü trimesterde görülen intrauterin fetal ölümün ilk trimesterde görülen izole ve geçici fetal megasistisle ilişkisinin olup olmadığı tam olarak gösterilmemiştir. Bununla birlikte, ilk trimesterde fetal megasistis saptanan gebeliklerde ultrasonda saptanamayan patolojiler (yapısal, kromozom ve genetik anomaliler dahil) ilerleyen gebelik haftalarında açıklanamayan intrauterin fetal ölüme neden olabilir. Bu nedenle ilk trimesterde fetal megasistis saptanan gebeliklerde fetal prognozu belirlemek ve tanının tam olarak konulmasına yardımcı olması için fetal karyotip tayini önemlidir ve bütün olgularda yapılması önerilmelidir.

Çıkar Çakışması: Çıkar çakışması bulunmadığı belirtilmiştir.

Kaynaklar

1. Sebire NJ, Von Kaisenberg C, Rubio C, Snijders RJ, Nicolaides KH. Fetal megacystis at 10-14 weeks of gestation. Ultrasound Obstet Gynecol 1996;8:387-90.
2. Kagan KO, Staboulidou I, Syngelaki A, Cruz J, Nicolaides KH. The 11-13-week scan: diagnosis and outcome of holoprosencephaly, exomphalos and megacystis. Ultrasound Obstet Gynecol 2010;36:10-4.
3. Robyr R, Benachi A, Daikha-Dahmane F, Martinovich J, Dumez Y, Ville Y. Correlation between ultrasound and anatomical findings in fetuses with lower urinary tract obstruction in the first half of pregnancy. Ultrasound Obstet Gynecol 2005;25:478-82.
4. Matsui F, Shimada K, Matsumoto F, Obara T. Prenatal resolution of megacystis possibly caused by spontaneous rupture of posterior urethral valves. J Pediatr Surg 2008;43:2285-7.
5. Nijagal A, Sydorak RM, Feldstein VA, Hirose S, Albanese CT. Spontaneous resolution of prenatal megalourethra. J Pediatr Surg 2004;39:1421-3.
6. Favre R, Kohler M, Gasser B, Muller F, Nisand I. Early fetal megacystis between 11 and 15 weeks of gestation. Ultrasound Obstet Gynecol 1999;14:402-6.
7. Farrell SA. Intrauterine death in megacystis-microcolon-intestinal hypoperistalsis syndrome. J Med Genet 1988;25: 350-1.
8. Gilpin SA, Gosling JA. Smooth muscle in the wall of the developing human urinary bladder and urethra. J Anat 1983;137:503-12.
9. Liao AW, Sebire NJ, Geerts L, Cicero S, Nicolaides KH. Megacystis at 10-14 weeks of gestation: chromosomal defects and outcome according to bladder length. Ultrasound Obstet Gynecol 2003;21:338-41.
10. Maymon R, Schneider D, Reish O, Herman A. First trimester spontaneous resolution of megacystis in a Down syndrome fetus. Prenat Diagn 2001;21:790-1.
11. Jouannic JM, Hyett JA, Pandya PP, Gulbis B, Rodeck CH, Jauniaux E. Perinatal outcome in fetuses with megacystis in the first half of pregnancy. Prenat Diagn 2003;23:340-4.

PERİNATOLOJİ DERGİSİ

Olgu Sunumu

Perinatoloji Dergisi 2012;20(2):72-75

Perinatal Journal 2012;20(2):72-75
künyeli yazının Türkçe sürümüdür.

İyi prognoz gösteren fetal dev aksiller lenfanjioma

Hatice Ender Soydinç, Neval Yaman Görük, Abdulkadir Turgut, Çağlar Altundal, Serdar Başaranoğlu, Ahmet Yalınkaya

Dicle Üniversitesi Tıp Fakültesi Kadın Hastalıkları ve Doğum Anabilim Dalı, Diyarbakır

Özet

Amaç: Lenfanjiomalar, lenfatik sistemin nadir konjenital malformasyonlardır. Genellikle baş, boyun ve aksiller bölgede gelişir. Kapiller lenfanjioma, kavernöz lenfanjioma ve kistik lenfanjioma olmak üzere üç tipi vardır. Bu olguda, prenatal olarak tanısı konulan ve neonatal dönemde cerrahi olarak tedavisi yapılan, sağ aksiller bölgeden başlayıp toraks ve abdomeni içine alan dev kistik lenfanjioma (kistik higroma) olgusunu sunmayı amaçladık.

Olgu: Doğum ağrıları olan 34 yaşında gebe kadın kliniğimize başvurdu. Ultrasonografik inceleme ile sağ aksiller bölgede, 129x92 mm boyutunda ölçülen büyük multiseptasyonlu kitle saptandı. Yapılan ultrasonografide herhangi bir fetal anomali izlenmedi. Yenidoğan postpartum dönemde başarılı cerrahi operasyon geçirdi.

Sonuç: Aksiller lenfanjiomlar büyük olsalar bile prenatal takip ve postnatal tedavi akılda tutulmalıdır.

Anahtar sözcükler: Fetal, kistik lenfanjiom, prognoz.

The giant fetal axillary lymphangioma showing good prognosis

Objective: Lymphangiomas are the rare congenital malformations of lymphatic system. It generally develops on head, neck and axillary regions. It has three types which are capillary lymphangioma, cavernous lymphangioma and cystic lymphangioma. In this case, we aimed to present the case of giant cystic lymphangioma (cystic hygroma) which begins from right axillary region and involves thorax and abdomen who was diagnosed prenatally and had surgical treatment on neonatal period.

Case: 34-year-old pregnant woman who had to labor was admitted to our clinic. The ultrasound examination revealed a large multiseptated cystic mass measuring 129x92 mm in size in right axillary region. No fetal abnormalities were found by ultrasonography. Newborn had a successful surgery in the postpartum period.

Conclusion: Even if they are large axillary lymphangioma, prenatal follow up and postnatal treatment should be consider.

Key words: Fetal, cystic lymphangioma, prognosis.

Giriş

Kistik lenfanjioma (KL) özellikle baş-boyun ve aksilla gibi gevşek bağ dokusu içindeki lenfatik damarlar ile venöz sistem arasındaki bağlantının oluşmamasına bağlı olarak gelişirler. Spontan abortuslarda 1/200 sıklıkta görülür.[1-3] Kromozomal anomaliler sık eşlik edebileceği gibi izole halde de izlenebilirler. Bu olgularda %33 oranında intrauterin ölüm görülmektedir. Hidropsun ve oligohidramniosun eşlik ettiği olgularda ise mortalite %100'dür. İntrauterin takiplerde %10-15 oranında spontan gerileme olduğu bildirilmiştir.[4] Tedavide tercih edilen yöntem kitlenin total eksizyonudur.[5,6] Kesin tanı, kitlenin histopatolojik incelemesi sonrasında konulmaktadır. Bu yazımızda, term gebeliğe ulaşan, doğum sonrası operasyonla total eksizyon yapılarak şifa bulan ve patolojik olarak da tanısı kanıtlanan dev kistik lenfanjioma olgusunu sunmayı amaçladık.

Olgu Sunumu

Otuz dört yaşında, gravida 3 paritesi 2 olan, rutin gebelik takibine gitmeyen gebe kadın sancılarının başlaması üzerine kadın doğum polikliniğimize başvurdu. Hastanın anamnezinde önemli bir bulgu yoktu. Yapılan obstetrik ultrasonografide 38 haftalık, baş prezentasyonunda, amniyon mayi normal sınırlarda tek canlı

Yazışma adresi: Dr. Hatice Ender Soydinç. Dicle Üniversitesi Tıp Fakültesi Kadın Hastalıkları ve Doğum Bilim Dalı, 21280 Diyarbakır.
e-posta: endersoydinc@hotmail.com

Geliş tarihi: 1 Ağustos 2012; **Kabul tarihi:** 5 Eylül 2012

Bu yazının çevrimiçi İngilizce sürümü:
www.perinataljournal.com/20120202004
doi:10.2399/prn.12.0201004
Karekod (*Quick Response*) Code:

©2012 Perinatal Tıp Vakfı

deomed

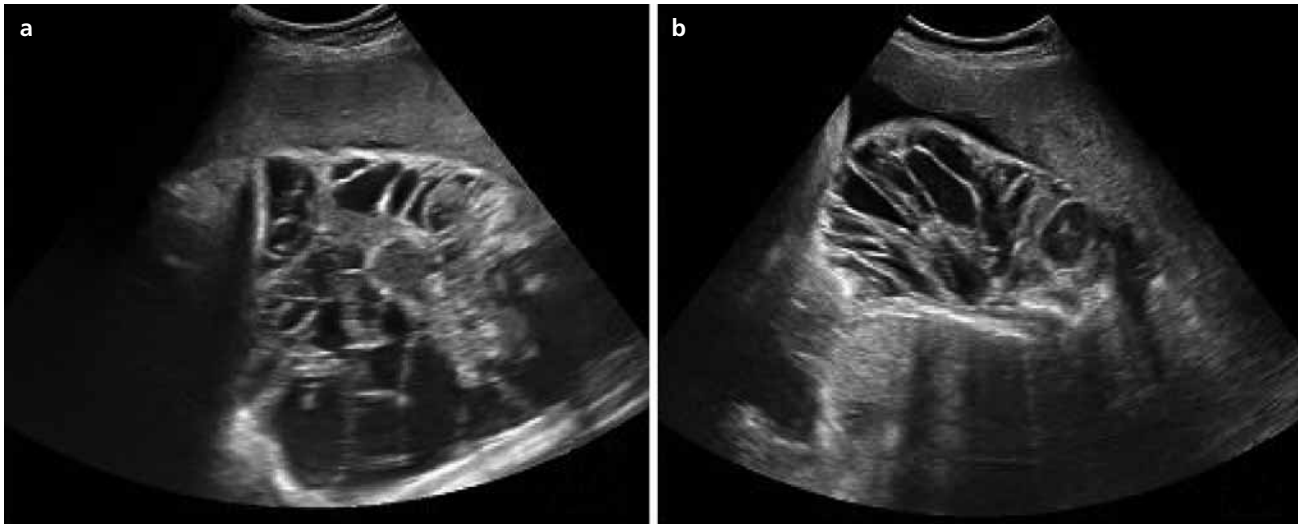

Şekil 1. Fetusa ait kistik lenfanjiomun (**a**) sagital ve (**b**) koronar kesitteki ultrasonografik görüntüsü.

fetüs izlendi. Plasenta normal görünümde idi. Fetüse ait incelemede sağ aksiller bölgeden başlayıp toraks ve abdomeni içine alan 129x92 mm boyutlarında septasyonlu dev kistik yapı dışında belirgin anomali izlenmedi (**Şekil 1**). Aktif kontraksiyonları olan hasta, kistik yapının rüptüre olabileceği, distosi gelişebileceği endişesiyle ve iri bebek endikasyonuyla sezaryen ile doğurtuldu. Bebek, 4370 gram ağırlığında, 50 cm boyunda, 1. ve 5. dakika Apgar skorları 4 ve 8 olan bir kız bebek idi.

Postnatal dönemde çocuk hastalıkları ve çocuk cerrahisi bölümlerinden konsültasyon istendi. Genetik analiz yapıldı ve sonuç normal rapor edildi. Yapılan muayenede, sağ aksiller bölgeden başlayarak göğüs ön duvarına ve aşağıya uzanan kitle mevcuttu (**Şekil 2a**). Ultrasonografi ve bilgisayarlı tomografi incelemeleri sonrasında sağ aksiller bölgeden başlayarak iliak kanat düzeyine kadar uzanım gösteren, cilt altında içerisinde düzensiz sınırlı heterojen, hiperdens alanların bulun-

Şekil 2. Kistik lenfanjiomlu yenidoğanın (**a**) preoperatif ve (**b**) postoperatif görüntüsü. [Bu şekil, derginin www.perinataldergi.com adresindeki çevirimiçi sürümünde renkli görülebilir]

duğu, aksiyel boyutu yaklaşık 88x105 mm olan septasyonlu kistik kitle izlendi. Yapılan ekokardiyografide herhangi bir patoloji saptanmadı. Yenidoğan yoğun bakımda takip edilen bebeğe, 6 günlük iken çocuk cerrahisi tarafından totale yakın kitle eksizyonu yapıldı. Materyalin patoloji sonucu lenfanjioma (kistik higroma) ve bir adet reaksiyonel lenf bezi olarak rapor edildi. Postoperatif dönemde Yenidoğan Yoğun Bakım Ünitesinde takip edilen bebek 8 gün sonra şifa ile taburcu edildi (**Şekil 2b**). Postpartum 3. ayında kontrol edilen bebekte, herhangi bir patoloji olmadığı saptandı.

Tartışma

Kistik lenfanjiomalar, 1/6000 gebelikte görülmekte olup lenfanjiomaların en sık şeklini oluştururlar. Lokalize ve yaygın formları mevcuttur. En sık boyun bölgesinde (%75) ve özellikle posterior kesimde olmak üzere, toraksa, aksiller bölgeye, abdomene, skrotuma ve kemiklere de uzanım gösterebilirler.[4,7] Bazı olgularda spontan gerileme bildirilmektedir.[8] Bu gerilemenin, özellikle septasyon göstermeyen olgularda, lenfatik sistemdeki artmış basıncın inkomplet tıkanmayı aşabilmesi sonucu olduğu ileri sürülmektedir.[9] Olgumuzda sağ aksiller bölgeden başlayıp, gövdenin sağ yanı boyunca iliak kemiğe kadar uzanım gösteren, septasyonlu 129x92 mm boyutunda lenfanjioma ön tanısı konulan kistik kitle saptandı.

Kistik lenfanjiomalar izole olabileceği gibi özellikle kromozomal anomalilerin olduğu bir grup hastalığa eşlik edebilir. Bunlar arasında %40-80 oranında Turner sendromu izlenmektedir. Kistik lenfanjiomalı dişi fetüslerde Turner sendromu daha sık görülmektedir. Bazen ailesel kalıtım gösterebilirler. Sunulan olgu, kliniğimize daha önce başvurmadığı için, genetik tarama amacıyla prenatal tanı testleri yapılamadı. Öyküsünde, diğer 2 çocuğunda ve yakın akrabalarında bu şekilde bir anomali olmadığı öğrenildi. İri bebek endikasyonuyla sezaryen ile doğurtulan kız bebekte, sağ aksiller bölgeden aşağı uzanım gösteren dev kitle dışında anormal bir bulgu saptanmadı. Postnatal dönemde genetik analiz yapıldı.

Kistik lenfanjiomalarda kitlenin boyutu ve septasyonlu olması kötü prognostik faktörler olup genellikle kromozomal anomaliye eşlik eder.[9] Bazı yazarlara göre de septasyonun prognostik önemi yoktur.[10,11] Olgumuzda, başvuru anındaki ultrasonografi bulgularına göre hem büyük hem de septasyonlu geniş KL mevcuttu. Ancak gebeliğinin ilk dönemlerinde ultrasonografik inceleme olmadığı için kitlenin gelişim aşamalarının nasıl olduğunu bilmemekteyiz.

Kistik lenfanjioma, %43-75 oranında non-immun hidropsa neden olabilmektedir. Kist içerisindeki yüksek protein konsantrasyonunun hipoproteinemi yaparak yaygın ödeme neden olduğu ileri sürülmektedir.[10] Ayrıca artan lenfödem plevral, perikardiyal ve abdominal effüzyona; venöz dönüşü bozarak kalp yetmezliğine neden olabilir. Olguların yaklaşık 2/3'ünde oligohidramnios geliştiği bildirilmektedir. Oligohidramnios sebebinin fetal hipovolemi, hipoperfüzyon ve buna sekonder olarak azalmış renal perfüzyon olduğu düşünülmektedir.[10] Olgumuzda hidrops bulguları, anormal plasental görünüm ve oligohidramnios izlenmedi.

Postnatal ekokardiyografi bulguları normal olarak değerlendirildi. Yüksek çözünürlüklü ultrasonografi cihazlarının kullanımı ile gebeliğin erken dönemlerinde tanı konulması kolaylaşmıştır. Hastalığın prognozu, tanı anındaki gestasyonel yaşa, karyotipe, septasyonların varlığına ve eşlik eden anomalilere bağlıdır.[12] Sunulan olguda gestasyonel yaş terme ulaşmış, kitle büyük ve septasyonlu idi. Eşlik eden anomali yoktu. Hasta erken gebelikte başvurmadığı için, karyotip analizi postnatal dönemde yapılabildi ve normal rapor edildi.

Sonuç

Lenfanjiomalar ve eşlik eden anomaliler ultrasonografi ile tanınabilir. İlave başka bir anomali, prenatal genetik taramada anormal karyotip analizi, hidrops bulguları ve oligohidramniosun olmadığı gebelerde, özellikle aksiller yerleşimli lenfanjiomalarda, büyük ve septasyonlu dahi olsalar takip seçeneğini; viabilite sınırı öncesinde bahsedilen bulguların varlığında ise ailenin bilgilendirilmesi sonrasında gebeliğin sonlandırılması seçeneğinin göz önünde bulundurulması gerektiğini düşünmekteyiz.

Çıkar Çakışması: Çıkar çakışması bulunmadığı belirtilmiştir.

Kaynaklar

1. Fleischer AC, Manning FA, Jeanty P, Romero R. Sonography in Obstetrics and Gynecology. London: Appleton-Lange;1996. p. 393-4.
2. Anderson WAD, Kissane JM. Pathology. St. Louis: C.V. Mosby;1977. p. 1857-977.
3. Byrne J, Blanc WA, Warburton D, Wigger J. The significance of cystic hygroma in fetuses. Hum Pathol 1984;15:61-7.
4. Dahnert W. Radiology review manual. Baltimore: Williams-Wilkins;1996. p. 285.

5. Ogita S, Tsuto T, Deguchi E, Tokiwa K, Nagashima M, Iwai N. OK-32 therapy for unresectable lymphangiomas in children. J Ped Surg 1991;26:263-70.
6. Schmidt B, Schimpl G, Hollwarth ME. OK-32 therapy of lymphangiomas in children. Eur J Pediatr 1996;155:649-52.
7. Zanotti SD, LaRusso S, Coulson C. Prenatal sonographic diagnosis of axillary cystic lymphangiomas. J Clin Ultrasound 2001;29:112-5.
8. Toi A. Diagnostic Ultrasound. St. Louis: Mosby; 1998. p. 1247-8.
9. Brumfield CG, Wenstrom KD, Davis RO, Owen J, Cosper P. Second-trimester cystic hygroma: prognosis of septated and nonseptated lesions. Obstet Gynecol 1996;88:979-82.
10. Gallagher PG, Mahoney MS, Gosche JR. Cystic hygroma in the fetus and newborn. Semin Perinatol 1999;23:341-56.
11. Callen PW. Ultrasonography in Obstetrics and Gynecology. Philadelphia: W.B.Saunders; 1997. p. 252- 4.
12. Rosati P, Guariglia L. Volume measurements of cystic hygroma detected by transvaginal scan in early pregnancy. Prenat Diagn 1997;17:883-90.

PERİNATOLOJİ DERGİSİ

Bildiri Özetleri

Perinatoloji Dergisi 2012;20(2):77-120

8. Obstetrik ve Jinekolojik Ultrasonografi Kongresi Bildiri Özetleri

Lykia World Ölüdeniz Otel - Fethiye, 26-30 Eylül 2012

Bildiri No: 8

Kategori: Video sunumları

Gerçek zamanlı transvajinal Doppler ultrasonografi esnasında over kist rupturu

Sunum Tipi: Video

Mekin Sezik

Süleyman Demirel Üniversitesi Tıp Fakültesi Kadın Hastalıkları ve Doğum Anabiim Dalı, Isparta

Kırk altı yaşında G3P2 hasta, sağ kasığına vuran karın ağrısı nedeni ile acil servise başvurmuş ve yapılan abdominal ultrasonografide yaklaşık 7 cm çapında düzgün cidarlı hipoekoik septasız "over kisti" saptanması üzerine tarafımıza sevk edilmişti. Transvajinal ultrasonografi ile değerlendirilmeye başlanan hastada, muayene başlangıcında ani ve keskin pelvik ağrı gelişti. Transvajinal Doppler ultrasonografide servikouterin arka duvardan Douglas boşluğuna doğru hızlı ve düzensiz akım görülmekteydi (Video sunum). Yaklaşık bir dakikalık süre sonrasında hastanın keskin ağrısında ani bir gerileme mevcuttu. Transvajinal ultrasonografide her iki adneksiyel alan normal görünümdeydi; Douglas boşluğunda belirgin sıvı ekojenitesi mevcuttu. Hemotokrit ve akut batın açısından takibi yapılan hasta sorunsuz olarak iki gün sonra taburcu edildi. Perimenopozal dönemde anovulasyona ikincil persiste folikül kistleri, korpus luteum kistleri veya serözkistadenomlar ultrasonografide düzgün cidarlı hipoekoik septasız görünüme sahip "basit" over kistleri şeklinde görülebilmektedir. Bunların bir kısmında spontan ruptur gerçekleştiği bilinmektedir. Mükerrer abdominal fizik muayeneler veya transvajinal ultrasonografinin, ruptur riskini artırıp artırmadığı bilinmemektedir. Mevcut vakadaki bulgular, bu kistlerin rupturunde kısa süre içerisinde kist sıvısının hızla pelvik kaviteye boşaldığını ve muhtemel periton iritasyonunun ani ve keskin, ancak geçici ağrıya sebep olabileceğini göstermektedir.

Anahtar sözcükler: Transvajinal, ultrasonografi, Doppler, over kisti, kist rupturu.

Bildiri No: 9

Kategori: Gebeliğin USG ile tespiti

Süleyman Demirel Üniversitesi Tıp Fakültesi asistanları ve son sınıf öğrencilerinin üreme sağlığı hakkındaki bilgilerinin incelenmesi

Sunum Tipi: Poster

Sıtkı Arı[1], Kurtuluş Öngel[1], A. Nesimi Kişioğlu[2]

[1]*Aile Hekimliği, Sağlık Bakanlığı, Ankara;* [2]*Süleyman Demirel Üniversitesi Tıp Fakültesi Halk Sağlığı Anabilim Dalı, Isparta*

Bu çalışma ile Süleyman Demirel Üniversitesi Tıp Fakültesi asistanları ve son sınıf öğrencilerinin üreme sağlığı hakkındaki bilgi düzeyleri araştırılmıştır. Çalışma, Ocak 2010 - Mayıs 2011 tarihleri arasında yapılmıştır. Çalışmaya 185'i asistan, 71'i intern toplam 256 kişi katılmıştır. Çalışmaya alınan kişilere 76 sorudan oluşan üreme sağlığı anketi uygulanmıştır. Sonuçlar SPSS istatistik programında frekans dağılımı, betimsel analiz, ki-kare testi ve one-way anova testi ile değerlendirilmiştir. Çalışmaya katılan intern doktorların, cinsel yol ile bulaşan hastalıklar ve AİDS ile gençlere yönelik üre-

Bu yazının çevrimiçi sürümü:
www.perinataldergi.com/20120202008
doi:10.2399/prn.12.0201008
Karekod (*Quick Response*) Code:

©2012 Perinatal Tıp Vakfı

deomed

me sağlığı hizmetleri bilgisinin asistan doktorlara göre daha fazla olduğu saptandı. Diğer üreme sağlığı konularında bilgi bakımından anlamlı fark yoktu. Üreme sağlığı konularından sorumlu olan branşlarda (Üroloji, Aile Hekimliği, Kadın Hastalıkları ve Doğum, Mikrobiyoloji, Anesteziyoloji ve Reanimasyon, Psikiyatri, Pediyatri, Halk Sağlığı) çalışan asistan doktorların çoğunun, üreme sağlığı konuları için saptanan yeterlilik sınır puanını geçmiş olduğu görüldü.

Anahtar sözcükler: Eğitim, sağlık, üreme.

Bildiri No: 16

Kategori: Gebelik ve hipertansiyon

Şiddetli preeklampside nadir rastlanan bir bulgu: Masif asit

Sunum Tipi: Poster

Tülay Özlü, Seda Eymen Kılıç, Melahat Emine Dönmez, Bülent Duran,

Abant İzzet Baysal Üniversitesi Kadın Hastalıkları ve Doğum Anabilim Dalı, Bolu

Amaç: Şiddetli preeklampside masif asit nadir görülen bulgulardan birisidir. Bu olgu sunumunda 33. gebelik haftasında ciddi preeklampsi ile tablosu ile başvuran ve obstetrik ultrason değerlendirmesi sırasında perihepatik-perisplenik bölgelerde ve barsak loopları arasında yaygın sıvı izlenen bir vaka tartışıldı. **Olgu:** 38 yaşında 3. gebeliğinin 33. haftasında olan hasta, kronik hipertansiyon ve süperempoze preeklampsi kliniği ile hastanemize sevkedildi. Fizik muayenede arteryel kan basıncı 160/100 mmHg idi, ayrıca 3+ gode bırakan pretibial ödem mevcut idi. Laboratuar testlerinde karaciğer fonksiyon testleri ve trombosit sayısı normal idi, total protein 4.3 gr/dL, albumin 2.4 gr/dL idi. Yapılan Doppler incelemesinde umbilikal arterde end diastolik akım kaybı ve orta serebral arterde belirgin redüstribüsyon izlendi. Ultrason değerlendirmesinde, fetal ölçümler <5 persentil idi ve ciddi olidohidramnios izlendi. Ayrıca annenin flank bölgelerine kadar uzanan yaygın asit mevcut idi. Fetal akciğer matürasyonu için betametazon uygulanan hastaya betametazonun 2. dozunu takiben doğum planlandı. Fakat annenin tansiyonunun 220/110 mmHg değerlerine varması ve sürekli monitorizasyonda izlenen fetüste tekrarlayan spontan deselerasyonların olması nedeniyle hasta acil sezaryene alındı. 1480 gram ağırlığında, verteks gelişli, erkek bebek doğurtuldu. Sezaryen sırasında yaklaşık 1000 cc kadar seröz asit boşaltıldı. Hastanın postoperatif ilk 10 gün kadar tansiyonları oldukça yüksek seyreti, 220/110 mmHg'ye ulaşan değerleri oldu, üçlü antihipertansif tedavi ile tansiyonları ancak kontrol edilebildi. Ödemin çözülmesi ve asitin rezolüsyonuyla tansiyonları düşme eğilimine girdi, antihipertansif ihtiyacı azaldı. Postoperatif dönemde toplanan 24 saatlik idrarında 3.9 gr/gün proteinüri tespit edildi. **Sonuç:** Preeklamptik hastalarda sezaryen sırasında minimal asit görülebilir. Fakat masif asit görülmesi çok alışılmadık bir bulgudur. Literatürde daha önce masif asit görülen preeklamptik vakalar bildirilmiştir. Bu hastalarda hipertansiyon, hipoalbuminemi ve asit ön planda iken karaciğer fonksiyon testlerinin ve trombosit sayısının normal olması vakaların ortak yönüdür. Vakaların bir kısmında maternal solunum sıkıntısı, respiratuar asidoz ve hipoksinin eşlik ettiği bildirilmiştir. Bizim vakamız da asit ve dirençli hipertansiyona rağmen karaciğer-böbrek fonksiyon testlerinin ve trombosit sayısının normal olması yönüyle literatürdeki vakalara benzemektedir. Benzer hastaların takibinde masif asite bağlı gelişebilecek komplikasyonlar da akılda tutulmalıdır.

Anahtar sözcükler: Asit, gebelik, hipertansiyon, preeklampsi.

Bildiri No: 17

Kategori: Benign uterus patolojileri

Uterus didelfis olgusunda, beş yıl ara ile, farklı iki hornda miad gebelik: Vaka sunumu

Sunum Tipi: Poster

Hüseyin Aksoy[1], Ülkü Aksoy[2], Gökhan Açmaz[2]

[1]Kayseri Asker Hastanesi Kadın Hastalıkları ve Doğum Kliniği, Kayseri; [2]Kayseri Eğitim ve Araştırma Hastanesi Kadın Hastalıkları ve Doğum Kliniği, Kayseri

Amaç: Müllerian kanala ait anomali insidansı toplumda %0.16-10 olarak bildirilmektedir. Uterus didelfis ise tüm müllerian kanal anomalilerinin %5'ini oluşturmaktadır. Bu sunumdaki amacımız oldukça nadir olduğunu düşündüğümüz uterus didelfus olgusunda ardışık olarak sezaryen ile doğurtulan farklı iki horndaki miad gebeliği sunmayı amaçladık. **Yöntem:** Hasta iki kez 7 ve 11 haftalık düşük yaptıktan sonra çekilen histerosalpingografi sonucunda; uterin septum veya uterus didelfis tanılarından şüphelenilmiştir. Hastaya yapılan diagnostik laparoskopi sonucunda didelfis tanısı kesinleştirilmiştir. Müllerian kanal malformasyonlarına eşlik eden renal

anomali insidansı literatürde %20 olarak bildirilmiştir çünkü her iki yapıda embriyonik hayatta aynı orijinden gelmektedir. Ancak hastamızda ürogenital sisteme ait anomali saptanmamıştır. Son miad gebeliğinden beş yıl önce makat geliş tanısıyla sezaryen ile sağ uterin horndan miad canlı bir erkek bebek doğuran hasta daha sonra iki düşük daha yapmıştır. **Bulgular:** 32 yaşındaki gravida (6) para (1) kadın hasta kliniğimize 40 haftalık miad gebelik ve ağrılarının başlaması üzerine başvurdu. USG'de ölçüleri 35 hafta ile uyumlu, transvers prezantasyonu olan, tekil gebelik saptandı. NST'de düzensiz uterin konraksiyonlar ve reaktif kalp atımları vardı. Hastaya daha önce geçirilmiş sezaryen ve transvers prezantasyon nedeni ile sezaryen uygulandı. Sağ uterin hornda, geçirilmiş sezayene bağlı olarak skar saptandı ayrıca sağ uterin horn ve mesane arasında brid mevcuttu. Sol uterin hornda skar veya brid yoktu ayrıca gebelik sol uterin horna yerleşmişti. Transvers insizyonla Apgar'ı 1 dk 8, 5 dk 10 olan 2340 gr kız bebek doğurtuldu. Sağ uterin hornda skar ve sol tarafta yeni transvers uterin insizyon. Anne ve bebek 48 saat süre ile kliniğimizde takip edildi. Takipleri sırasında komplikasyon tespit edilmedi. Bunun üzerine önerilerle taburcu kararı verildi. **Sonuç:** Bilgilerimize göre sunulan vaka oldukça nadirdir ve iki farklı hornda nasıl sorunsuz gebelik geliştiği sorusunun cevabı birbirinden tamamen ayrı iki ayrı horn varlığı ile açıklanabilir. Dolayısı ile iki ayrı uterin horn varlığı, fonksiyonel olarak birbirinden bağımsız iki ayrı uterus varlığı anlamına gelmektedir.

Anahtar sözcükler: Uterus, didelfis, gebelik, komplikasyon.

Bildiri No: 18

Kategori: Preeklampside erken tarama

Preeklampsili hastalarda umbilikal arter activin A seviyesinin önemi ve activin A seviyesi ile fetal Doppler'in korelasyonu

Sunum Tipi: Poster

Hüseyin Aksoy[1], Ülkü Aksoy[2], Mustafa Babayiğit[3], Gökhan Açmaz[2]

[1]Kayseri Asker Hastanesi Kadın Hastalıkları ve Doğum Kliniği, Kayseri; [2]Kayseri Eğitim ve Araştırma Hastanesi Kadın Hastalıkları ve Doğum Kliniği, Kayseri; [3]Georgia Üniversitesi, Halk Sağlığı

Amaç: Preeklampsi gebeliğe özgü, multisistemik bir sendrom olup maternal ve neonatal morbidite ve mortalitenin önde gelen sebeplerinden birisidir. Çalışmanın amacı, preeklampsi ile komplike gebeliklerde umbilikal arter activin A konsatrasyonunun önemi belirlemek ve ayrıca activin A seviyesi ile fetal arteriyel kan akımı arasındaki ilişkiyi ortaya koymaktır. **Yöntem:** Çalışma topluluğu, problemsiz, term gebeliğe sahip ve sağlıklı bebek doğurmuş olan kontrol grubu (n:40) ile kronik hipertansiyon zemininde gelişmemiş preeklampsi grubunu (n:40) içermektedir. Umbilikal arter kan örnekleri, doğum ve kordon klemplenmesinden hemen sonra, plasental ayrılma olmadan önce toplanmıştır. Umbilikal arter ve middle serebral arter kan akım dalga formları doğumdan önce değerlendirilmiştir. **Bulgular:** Umbilikal arter activin A seviyeleri preeklampsi ile komplike gebeliklerde kontrol grubuna oranla anlamlı yüksek bulunmuştur (0.91±0.38 vs 0.40±0.19, $p<0.0001$). Preeklampsi grubu anlamlı oranda artmış umbilikal arter S/D oranı ve pulsatilite indeksine (PI) ($p<0.0001$) ve anlamlı oranda azalmış middle sebral arter PI değerine sahiptir ($p<0,05$). Middle sebral arter S/D oranı açısından her iki grup arasında anlamlı bir fark gözlenmemiştir ($p>0.05$). Umbilikal kord aktivin A düzeyleri ile Doppler indeksleri arasındaki korelasyon incelendiğinde; aktivin A düzeyleri ile UA S/D oranı, UA PI, MCA S/D oranı ve MCA PI Doppler indeksleri arasında korelasyon saptanamamıştır (r:-0.053, r:0.129, r:-0.012, r:0.082, $p>0.05$). **Sonuç:** Umbilikal arter activin A seviyeleri, uteroplasental ve fetal dolaşımdaki kan akım yetersizliğinin biyofiziksel bulgularını taşıyan preeklampsi varlığında artmıştır. Bu nedenle activin A, preeklampsi ile komplike gebeliklerde fetoplasental kan akım direnç şiddetinin yansıtılarak fetal etkilenimin ortaya konmasında yararlı bir biyomarker olabilir. Ancak Doppler inceleme ve aktivin A arasında korelasyon saptanmadığından, preeklampsi yönetiminde aktivin A ve Doppler birbirinden bağımsız iki ayrı inceleme metodu olarak kabul edilebilir.

Anahtar sözcükler: Preeklampsi, activin A, Doppler.

Bildiri No: 19

Kategori: Preeklampside erken tarama

Preeklamptik gebelerde umbilikal kord serum kitotriozidaz seviyesinin önemi ve fetal arteriyel kan akımı ile ilişkisi

Sunum Tipi: Poster

Ülkü Aksoy[1], Hüseyin Aksoy[2], Mustafa Babayiğit[3], Gökhan Açmaz[2]

[1]*Kayseri Eğitim ve Araştırma Hastanesi Kadın Hastalıkları ve Doğum Kliniği, Kayseri;* [2]*Kayseri Asker Hastanesi Kadın Hastalıkları ve Doğum Kliniği, Kayseri;* [3]*Georgia Üniversitesi, Halk Sağlığı Bölümü, Augusta, Georgia, ABD*

Amaç: Preeklampsi (PE) gebeliğe özgü, multisistemik bir sendrom olup maternal ve neonatal morbidite ve mortalitenin önde gelen sebeplerinden birisidir. Kitotriozidaz; kitin (β-1,4 bağlı N-asetilglukozamin polimeri) ve bazı yapay substratları (örneğin kitotriozidaz) hidroliz edebilen, insan vücudunda bulunan kitinaz sınıfı bir enzimdir. Kitotriozidaz aktiflenmiş makrofaj ve nötrofil prekürsörleri tarafından sentezlenir. Aktiflenmiş makrofajların işe karıştığı hematolojik ve infeksiyöz hastalıklarda serum kitotriozidaz düzeyinde hafif orta derecede artışlar bildirilmiştir. Son zamanlarda kitotriozidazın yeni bir makrofaj aktivasyon belirteci olabileceği yönünde sonuçlar elde edilmiştir. Çalışmanın amacı, PE ile komplike gebeliklerde umbilikal kord kitotriozidaz konsantrasyonunun önemini belirlemek ve ayrıca kitotriozidaz seviyesi ile fetal arteriyel kan akımı arasındaki ilişkiyi ortaya koymaktır. **Yöntem:** Çalışma topluluğu, problemsiz, term gebeliğe sahip ve sağlıklı bebek doğurmuş olan kontrol grubu (n:40) ile kronik hipertansiyon zemininde gelişmemiş PE grubunu (n:40) içermektedir. Umbilikal kord kan örnekleri, doğumdan hemen sonra toplanmıştır. Umbilikal arter (UA) kan akım dalga formları doğumdan önce değerlendirilmiştir. **Bulgular:** Umbilikal kord kitotriozidaz seviyeleri PE ile komplike gebeliklerde kontrol grubuna oranla anlamlı yüksek bulunmuştur (66.07±42.23 vs 46.46±23.99, $p<0.05$ ($p=0.013$)). PE grubu anlamlı oranda artmış UA S/D değerlerine sahiptir (2.31±0.57 vs 2.04±0.30, $p<0.05$ ($p=0.008$)). UA RI değerleri açısından her iki grup arasında anlamlı bir fark gözlenmemiştir (0.54±0.94 vs 0.53±0.86, $p>0.05$ ($p=0.528$)). UA kitotriozidaz düzeyleri ile UA S/D oranı ve UA RI Doppler indeksleri arasında anlamlı korelasyon saptanamamıştır (r:0.032, r:-0.005, $p>0.05$). **Sonuç:** Sonuç olarak UA kitotriozidaz seviyeleri, PE varlığında artmıştır. Bu nedenle kitotriozidaz, PE ile komplike gebeliklerde fetoplasental kan akım direnç şiddetinin yansıtılarak fetal etkilenimin ortaya konmasında yararlı bir biyomarker olabilir. Ancak fetal kan akımı ve kitotriozidaz seviyeleri arasında korelasyon saptanmadığından Doppler ve kitotriozidaz preeklampsi yönetiminde bulunabilecek iki farklı, bağımsız tanısal araçtır.

Anahtar sözcükler: Preeklampsi, umbilikal kord, kitotriozidaz, Doppler ultrasonografi.

Bildiri No: 20

Kategori: Erken anomali tanısı

Fetal intraabdominal umblikal ven varisi: Prenatal ultrasonografi bulguları

Sunum Tipi: Poster

Ahmet Uysal[1], Fatma Uysal[2]

[1]*Onsekiz Mart Üniversitesi Tıp Fakültesi Kadın Doğum Anabilim Dalı, Çanakkkale;* [2]*Konak Doğum Evi Kadın Hastalıkları ve Doğum Hastanesi Radyoloji Kliniği, İzmir*

Amaç: Fetal intraabdominal umblikal ven varisi (FİAUVV) umbilikal venin fokal anevrizmatik dilatasyonudur. Klinik önemi henüz tam olarak belirlenememiştir. Gebelik prognozu üzerinde olumsuz etkisi olduğunu bildiren yayınlar olmakla birlikte (artmış fetal ölüm hızı, kromozomal anomali ile birlikteliği) olguların çoğu gebelik sürecini sorunsuz şekilde tamamlamaktadır. Biz bu olguda bir FİAUVV'nin gri skala ve renkli Doppler bulgularını literatür bulguları eşliğinde gözden geçirmeyi amaçladık. **Yöntem:** Rutin obstetrik ultrasonografi incelemesi amaçlı transabdominal US ve Doppler US incelemesi yapıldı. **Bulgular:** 25 yaşında G1P0 olan hasta bölümümüze rutin ultrasonografi incelemesi için başvurmuştur. Yapılan ultrasonografik incelemede 30 haftalık fetusta batın orta hatta umblikal kord insersiyo düzeyinden başlayan umblikal venin 25 mm'lik segmentinde 15 mm çapta umbilikal ven ile ilişkili varis ve Doppler ultrasonografi incelemede varis lümeninde venöz akım izlendi. Eşlik eden başkaca anomali saptanmadı. UVV, sıklıkla umblikal venin daha az desteklenen kısmı olmasından dolayı umblikal kord intraamniotik kısmındadır. FİAUVV umblikal venin fokal dilatasyonu olup tipik olarak intraabdominal kesimde görülür. FİAUVV nadir olup bir çalışmada prevalansı 1/2300 olarak tespit edilmiştir. UVV etiyolojisi bilinmemektedir. Umblikal venin çapı gebelik süresince lineer bir artış gösterir ve 15. haftada 3 mm iken termde 8 mm'ye ulaşır. Umblikal ven intraabdominal kısmının çapı 9 mm'yi geçerse veya varis çapı umblikal ven intrahepatik kısmı çapının %50'sinden fazla artarsa UVV tanısı konur. Umblikal ven varisi daha çok gelişimsel bir anomalidir. Tanı genellikle 21-34. haftalar arasında ağırlıkta olmak üzere ikinci ve üçüncü trimesterde konmaktadır. FİAUVV'in ayırıcı tanısında safra kesesi ya da mide gibi normal yapılar ile urakal kist, duplikasyon kisti, mezenterik kist ve diğer kistik lezyonlar göz önünde bulundurulmalıdır. FİAUVV varlığında, gebeliğin seyri farklı çalışmalarda geniş değişiklikler göstermektedir. Literatürde tanımlanan en sık komplikas-

yonlar anevrizma rüptürü, tromboz, umbilikal arter veya diğer venlerin kompresyonu ve artmış preloada bağlı kardiak yetmezliktir. FİAUVV'nin tipik sonografik görünümü abdominal duvar ve karaciğerin inferior kesimi arasında anekoik kistik dilatasyon şeklindedir. Renkli ve spektral Doppler analizi ile lümende venöz akımın varlığı ile tanı teyit edilir. **Sonuç:** FİAUVV nadir olarak görülen umblikal kord anormalliği olup gri skala ve renkli Doppler US ile erken dönemde tanı konulabilmektedir. Her ne kadar bu olguların klinik önemi tam olarak anlaşılmamışsa da eşlik edebilecek anomaliler ve diğer komplikasyonlar yönünden olguların sonografi ile detaylı taranması ve izlenmesi gerekmektedir.

Anahtar sözcükler: Umblikal ven, varis, Doppler, ultrasonografi, prenatal tanı.

Bildiri No: 21

Kategori: Fetal kalp anomalileri

Prenatal olarak tanı konmuş Cantrell sendromu Olgusu

Sunum Tipi: Poster

Ahmet Uysal[1], Fatma Uysal[2]

[1]Onsekiz Mart Üniversitesi Tıp Fakültesi Kadın Doğum Anabilim Dalı, Çanakkkale; [2]Konak Doğum Evi Kadın Hastalıkları ve Doğum Hastanesi Radyoloji Kliniği, İzmir

Amaç: Bu yazıda prenatal olarak erken dönemde tanı almış Cantrell sendromlu bir olgu sunularak, Cantrell sendromunun literatür eşliğinde tartışılması amaçlanmıştır. **Yöntem:** Transabdominal yolla ultrasonografik değerlendirme yapılmıştır. **Bulgular:** Son adet tarihini bilmeyen 25 yaşındaki gebe birinci trimester anomali taraması için başvurdu. Üçüncü derece akraba evliliği olan hastanın bu 2. gebeliği olup 1 kez abortus öyküsü (2 aylık) mevcuttu. Hastanın hiperemezis gravidarum nedeni ile folik asid kullanamadığı belirlendi. Transabdominal ultrasonografik değerlendirmede CRL ölçümüne göre 11 hafta 5 gün olarak ölçülen fetusta en kalın yerde 6 mm ölçülen septalı kistik higroma ve eşlik eden fetal karın ön duvarında geniş bir defektin bulunduğu görüldü. Karaciğer ve kalbin büyük bir kısmının bu defekt düzeyinde ekstrakorporal yerleşimli olduğu saptandı. Hastada fetal omfalosel ve ektopia kordis bulguları ile Cantrell sendromu düşünüldü. Konsey kararı, hasta ve yakınlarının isteği ve onayı ile hastaya tıbbi tahliye uygulandı. Cantrell pentalojisi ektopia kordisin tam veya parsiyel formu ile birlikte omfalosel, konjenital kalp hastalıkları ve perikardiyumun, sternum alt kesiminin ve anterior diyaframın defektleri ile karakterize bir sendromdur. Cantrell pentalojisi 1/65.000-1/200.000 doğumda görülen nadir bir sendromdur. Erkek/ kız oranı 1/1'dir. Patogenezi tam olarak anlaşılmasa da Cantrell pentalojisi, embriyonik yaşamın ilk haftalarında mezoderm hücrelerinin kusurlu oluşum, farklılaşma ve migrasyonundan kaynaklandığı düşünülmektedir. Herhangi bir ailevi yatkınlık gösterilmemiştir. Trizomi 18 ve trizomi 21 ile bildirilen izole vakalar vardır. Literatür incelendiğinde tüm parametreleri olmasa bile özellikle ektopia cordis ve omfalosel tanısına dayanılarak 1. trimesterde Cantrell sendromu tanısına gidilebildiği görülmektedir. Bizim olgumuzda da bu şekilde iki majör ultrasonografik bulguya dayalı olarak tanı konmuştur. Majör konjenital kalp hastalıkları ile 10-14 gebelik haftası nukal translusensi kalınlığının 2.5 mm üzerinde oluşu ve kistik higroma birlikteliği arasında yakın bir ilişkinin olduğu yapılan çalışmalarda gösterilmiştir. Birinci trimesterde saptanan kistik higromanın, Cantrell sendromuna eşlik edebileceği, dikkat çekmesi gereken, erken bir bulgu olabileceğini bildirmektedir. **Sonuç:** Ultrasonografik olarak omfalosel saptanan olgularda bir ihtimal olarak Cantrell pentalojisi akla gelmeli ve ultrasonografik tarama derinleştirilmeli omfalosel kesesi içerisinde kalp olup olmadığı dikkatlice değerlendirilmelidir. Erken tanıda gebeliğin 10-14 haftalarında birinci trimester tarama testi olarak yapılan NT ölçümü kromozom anomalilerinin taranmasında olduğu kadar kalp anomalileri ve dolayısı ile Cantrell sendromu tanısı için de uyarıcı bir bulgu niteliğindedir.

Anahtar sözcükler: Ektopia kordis, prenatal tanı, ultrasonografi, Cantrell sendromu.

Bildiri No: 24

Kategori: Erken anomali tanısı

Konjenital diafragma hernisinde erken dönem genetik sonografi: Olgu sunumu

Sunum Tipi: Poster

Salih Burçin Kavak, Uğur Orak, Remzi Atılgan, Yaprak Kandemir

Fırat Üniversitesi Tıp Fakültesi Kadın Hastalıkları ve Doğum Anabilim Dalı, Elazığ

Amaç: Tanısı 18. gebelik haftasında konulan Konjenital Diafragma Hernisi; ultrasonografi bulguları ve prenatal dönemde aileye sunulacak alternatif yaklaşımların

önemi nedeniyle sunuldu. **Olgu:** Gebeliğinin izlemi için ilk defa 18. gebelik haftasında hekime başvuran olgu kliniğimize koroid pleksus kisti ön tanısıyla sevk edildi. Sekiz gravidası, yedi paritesi olan 41 yaşındaki olgumuzun özgeçmişinde ötiroid guatr ve hepatit B taşıyıcılığı vardı. Soygeçmişinde özellik yoktu ve eşi ile akrabalığı da mevcut değildi. Son adet tarihini bilmeyen olgunun, obstetrik ultrasonografi ölçümlerine göre intrauterin yerleşimli 18 haftalık tek, canlı gebeliği mevcuttu. Amniyon mayi indeksi normal olarak değerlendirildi. Yapılan genetik sonogramda sağ koroid pleksusta 5.94 mm'lik kist izlendi. Merkezi sinir sisteminde belirgin anomaliye rastlanmadı. Abdomen incelemesinde fetal mideye rastlanmadı. Toraks incelemesinde ise kalbin sağa itildiği, dört oda görünümü ve interventriküler septumun intak olduğu tespit edildi, kalbin yanında yanında mide olarak değerlendirilen kistik oluşum izlendi. Bu bulgularla olguda konjenital diafragma hernisi düşünüldü. BPD 39.2 mm 18W0D, AC 123.3 mm 18W0D, FL ölçümü 24.5 17W3D ile uyumlu idi. Mevcut durum ve sonuçlar aile ile paylaşıldıktan sonra olguya genetik amaçlı amniosentez önerildi. Olgu amniosentezi kabul etmedi ve gebelik takibi için kontrole çağrıldı. Gebeliğin ilerleyen döneminde kontrollerini aksatan olgunun, dış merkezde 37. gebelik haftasında hafif polihidramnios, fetal anomali ve gelişme kısıtlığı ön tanılarıyla, vaginal yolla doğum yaptığı ve postpartum dönemde diafragma hernisi tanısı konulduğu öğrenildi. **Sonuç:** Konjenital diafragma hernisinde, kromozom anomalisi olmayan izole olguların tespiti, aileye uygun bilgi verilmesi ve doğumun uygun merkezde yapılması açısından büyük avantaj sağlar.

Anahtar sözcükler: Konjenital diafragma hernisi, 2. trimester.

Bildiri No: 25

Kategori: Down sendromu taraması sorunsalı

Anterior yerleşimli kistik higroma: Olgu sunumu

Sunum Tipi: Poster

Salih Burçin Kavak, Uğur Orak, Gülser Göktolga Pınar, Selçuk Kaplan

Fırat Üniversitesi Tıp Fakültesi Kadın Hastalıkları ve Doğum Anabilim Dalı, Elazığ

Amaç: Tanısı 35. gebelik haftasında konulan anterior yerleşimli kistik higroma olgusu, prenatal tanısının önemi nedeniyle sunuldu. **Olgu:** Gebelik kontrolü için 35. gebelik haftasında hekime başvuran olgu kliniğimize boyunda kitle öntanısıyla sevk edildi. İki gravidası, bir paritesi olan 28 yaşındaki olgumuzun özgeçmişinde ve soygeçmişinde özellik yoktu ve eşi ile akrabalığı mevcut değildi. Takiplerini düzenli olarak yaptıran olguda 35. gebelik haftasına kadar herhangi bir anomali tespit edilmemişti ve 12. haftada yapılan ikili tarama testinde özellik yoktu. Obstetrik ultrasonografide son adet tarihine ve ultrasonografi ölçümlerine göre intrauterin yerleşimli 35 haftalık tek canlı intrauterin gebeliği mevcuttu. Plasental lokalizasyon ve amniyon mayi indeksi normal olarak değerlendirildi. Fetal boğaz üzerinde 45x37 mm'lik septalı kistik lezyon izlendi. Lezyon anterior lokalizasyonda olduğundan öncelikle hemanjiom olarak değerlendirildi. Mevcut durum aile ile paylaşıldıktan sonra, olgu prenatal takibe alındı. 38. gebelik haftasında geçirilmiş sezaryen öyküsü nedeniyle olgu, sezaryenle doğuma alındı. 3400 gr, 51 cm, tek, canlı erkek bebek başla doğurtuldu. Boğaz üzerinde 3x3 cm'lik lezyon bulunan bebeğin 1. dakika Apgar skoru 8 ve 5. dakika 9 idi. Bebek takip ve ileri tetkik amaçlı yenidoğan servisine yatırıldı. Buradaki tetkikler sonucunda anterior yerleşimli kistik higroma tanısı konuldu. Yapılan kromozom incelemesi normal kromozom sayı ve yapısı olarak rapor edildi. Bebekte başka bir anomaliye rastlanmadı. Olgu postoperatif 3. gün şifa ile taburcu edildi. Postpartum 3. ayda lezyonda gerileme olduğu tespit edildi. **Sonuç:** Boyunda anterior lokalizasyonlu kistlerde, kistik higroma tanısı akılda tutulmalıdır. Kromozomal anomalinin eşlik etmediği bu olguda postnatal dönemde herhangi bir olumsuz olayla karşılaşılmamıştır.

Anahtar sözcükler: Kistik higroma, prenatal tanı.

Bildiri No: 26

Kategori: İkiz gebeliklerde yönetim

IVF ikiz gebeliğinde ensefalosel ve ektopia kordis anomalisi ve normal ikiz eşi: Olgu sunumu

Sunum Tipi: Poster

Salih Burçin Kavak, Melike Başpınar, Remzi Atılgan, Uğur Orak

Fırat Üniversitesi Tıp Fakültesi Kadın Hastalıkları ve Doğum Anabilim Dalı, Elazığ

Amaç: Tanısı 12. gebelik haftasında konulan ensefalosel ve ektopia kordis bulunan anomalili fetus ile ultrasonografide anomali saptanmayan diğer fetusa ait ikiz gebelik olgusu, nadir görülmesi ve prenatal tanısının önemi nedeniyle sunuldu. **Olgu:** Gebeliğinin izlemi

için 6. gebelik haftasında hekime başvuran ve 12. gebelik haftasına kadar anomali saptanmayan ikiz gebelik olgusu kliniğimize anomalili ikiz eşi ön tanısı ile sevk edildi. İlk gebeliği olan ve IVF yöntemiyle gebe kalan 28 yaşındaki olgumuzun özgeçmişinde ve soygeçmişinde özellik yoktu ve eşi ile akrabalığı mevcut değildi. Yapılan obstetrik ultrasonografide intrauterin yerleşimli 12 haftalık ikiz canlı gebelik mevcuttu. Fetüslerden birinde ensefalosel ve ektopia kordis saptandı. Diğer fetüsün genel vücut yapıları normaldi ve ense kalınlığı 1,21 mm olarak saptandı. Sırasıyla anterior ve posterior yerleşmiş iki plasenta ve lamda bulgusunun izlendiği iki amniotik membran tespit edildi (diamniotik,dikoryonik). Fetüslerin amniyon mayi indeksleri normal olarak değerlendirildi. Mevcut durum ve gebeliğin ilerlemesiyle birlikte oluşabilecek edvers olaylar aile ile paylaşıldıktan sonra anomalisi bulunan fetusa intrakardiyak potasyum klorür verilerek selektif fetosid yapıldı. Bir hafta sonra kontrole çağrılan olguda yapılan ultrasonografide fetosid yapılan fetusun kardiyak aktivitesinin olmadığı, CRL'sinin 11 hafta ile uyumlu olduğu, diğer fetusun kardiyak aktivitesinin bulunduğu ve CRL'sinin 13 hafta ile uyumlu olduğu tespit edildi. Bundan sonraki gebelik takipleri sorunsuz ilerledi. 39. Gebelik haftasında sezaryenle tek, canlı, 3600 gr, 51 cm, 5. dakika Apgar skoru 9 olan erkek bebek doğurtuldu. Yapılan yeni doğan muayenesinde herhangi bir anomali tespit edilmedi. **Sonuç:** İkiz gebeliklerde anomali sıklığı arttığı için özellikle erken gebelik haftalarında mutlaka ultrasonografi yapılmalı, ikiz eşinde anomali varlığı tespit edilmişse karşılaşılabilecek riskler hakkında aile bilgilendirilmelidir. Erken dönemde yapılacak selektif fetosit ileride oluşabilecek obstetrik komplikasyonları önlemede etkin bir yöntem olarak gözükmektedir.

Anahtar sözcükler: Selektif fetosit, ikiz gebelik.

Bildiri No: 27

Kategori: Fetal kalp anomalileri

Tuberoz sklerozun eşlik etmediği fetal kardiak rabdomyom: Olgu sunumu

Sunum Tipi: Poster

Salih Burçin Kavak, Behzat Can, Özgür Arat, Uğur Orak

Fırat Üniversitesi Tıp Fakültesi Kadın Hastalıkları ve Doğum Anabilim Dalı, Elazığ

Amaç: Tanısı 32. gebelik haftasında konulan intrakardiyak rabdomyom olgusu nadir görülmesi ve prenatal tanısının önemi nedeniyle sunuldu. **Olgu:** Gebeliğinin 32. haftasında kontrol amacıyla hekime başvuran olgu kliniğimize kardiyak anomali ön tanısı ile sevk edildi. İki gravidası, bir paritesi olan 34 yaşındaki olgunun özgeçmişinde ve soygeçmişinde özellik yoktu. Eşi ile akrabalığı da mevcut değildi. Obstetrik ultrasonografide son adet tarihine ve ultrasonografi ölçümlerine göre intrauterin yerleşimli 32 haftalık tek, canlı intrauterin gebelik mevcuttu. Amniyon mayi indeksi normal olarak değerlendirildi. Fetal merkezi sinir sistemi, genitoüriner sistem, iskelet sistemi ve abdominal yapılar tabi izlendi. Yapılan kardiyak değerlendirmede her iki atriyum ve sağ ventrikül içerisinde, en büyüğü 8 mm olan homojen hiperekojenik düzgün sınırlı 4 adet lezyon izlendi. Fetal ekokardiografik incelemede lezyonlar rabdomyom olarak değerlendirildi ve M mod incelemede prematüre atriyal kontraksiyonlar tespit edildi. Yapılan Nonstres testte özellik yoktu. Aile bilgilendirildikten sonra takiplere çağrıldı. 38. Gebelik haftasında spontan ağrıları başlayan olgu, 3300 gr, 50 cm, tek, canlı erkek fetus doğurdu. Apgar 1. dakika 8, 5. dk 10 olarak kaydedildi. Yenidoğan takip amacıyla pediatri kliniğine alındı ve tüberoskleroza yönelik yapılan fizik muayene (deri bulguları gibi), nörolojik değerlendirme ve santral sinir sistemi görüntüleme (beyin MR) yöntemlerinde tüberoskleroz tanısını düşündürecek herhangi bir bulgu izlenmedi. Anne, postpartum 1. gün şifa ile taburcu edildi. **Sonuç:** Fetal intrakardiyak kitlelerin prenatal dönemde tespiti, ailenin uygun şekilde bilgilendirilmesi ve postpartum dönemde yenidoğanın yeterli değerlendirilmesi açısından önemlidir.

Anahtar sözcükler: Fetal intrakardiyak kitle, tuberoz skleroz.

Bildiri No: 28

Kategori: İkiz gebeliklerde yönetim

Craniopagus yapışık ikizleri: Olgu sunumu

Sunum Tipi: Poster

Salih Burçin Kavak, Berna Coşkun, Raşit İlhan, Uğur Orak

Fırat Üniversitesi Tıp Fakültesi Kadın Hastalıkları ve Doğum Anabilim Dalı, Elazığ

Amaç: Tanısı 19. gebelik haftasında konulan craniopagus yapışık ikiz gebelik olgusu, nadir görülmesi ve prenatal tanısının önemi nedeniyle sunuldu. **Olgu:** Gebeliğinin izlemi için ilk defa 19. gebelik haftasında hekime başvuran olgu kliniğimize kranial anomali ön tanısıyla sevk edildi. 2 gravidası, 1 paritesi olan 20 yaşında-

ki olgumuzun özgeçmişinde ve soygeçmişinde özellik yoktu ve eşi ile akrabalığı mevcut değildi. Obstetrik ultrasonografide son adet tarihine göre 19 haftalık ve ultrasonografi ölçümlerine göre intrauterin yerleşimli 25 haftalık "sefalik polden" yapışık olan ikiz canlı intrauterin gebeliği mevcuttu. Yapılan genetik sonogramda fetüslerin iki kraniumu, 2 cerebrumu, dört adet koroid pleksusu, 2'şer adet talamus ve cerebellumu vardı. Ancak gövde, kolumna vertebralis ve ekstremiteleri tekti. Tek bir plasenta ve iki arter bir venden oluşan normal göbek kordonu vardı. Amniyon mayi indeksi normal olarak değerlendirildi. Bipariyetal çap ölçümü 25. gebelik haftasıyla uyumlu idi. Abdomen ve femur ölçümleri 20 hafta ile uyumlu idi. Mevcut durum ve sonuçlar aile ile paylaşıldıktan sonra olgunun gebeliği sonlandırıldı. Fetüslerin toplam ağırlığı 630 g ve boyu 24 cm idi. Apgar 1. dakika 0 ve 5. dk. Apgar 0 olarak kaydedildi. Olgu, postpartum 1. gün şifa ile taburcu edildi. Aile tarafından izin verilmediği için otopsi yapılamadı. Fetüsler haricen değerlendirildiğinde iki adet kafanın yapışık olduğu, yüzdeki oluşumların tümünün çift olduğu ve gövde, ekstremite gibi diğer oluşumlarının tek olduğu izlendi. **Sonuç:** Her gebeye ilk antenatal vizitte mutlaka ultrasonografi yapılmalı, yapışık ikiz teşhisi konmuş ise gebelik haftası, paylaşılan organların durumu, majör konjenital anomalilerin olup olmadığı belirlenmeli ve kötü prognozlu olgularda ailenin kabulü halinde gebelik sonlandırılmalıdır.

Anahtar sözcükler: Craniopagus, ikiz gebelik.

Bildiri No: 29

Kategori: Oligohidramnios tanısındaki sorunlar

Otozomal resesif polikistik böbrek hastalığı: Olgu sunumu

Sunum Tipi: Poster

Salih Burçin Kavak, Gülser Göktolga Pınar, Özgür Arat, Uğur Orak

Fırat Üniversitesi Tıp Fakültesi Kadın Hastalıkları ve Doğum Anabilim Dalı, Elazığ

Amaç: Tanısı 30. gebelik haftasında konulan otozomal resesif polikistik böbrek hastalığı olgusu, nadir görülmesi ve prenatal tanısının önemi nedeniyle sunuldu. **Olgu:** Gebeliğinin izlemi için ilk defa 30. gebelik haftasında hekime başvuran olgu kliniğimize oligohidramnios ve ağrılı gebe tanısı ile sevk edildi. Üç gravidası, 2 paritesi olan 22 yaşındaki olgumuzun özgeçmişinde ve soygeçmişinde özellik yoktu ve eşi ile 1. derece akrabalığı mevcuttu. Obstetrik ultrasonografide son adet tarihine ve ultrasonografi ölçümlerine göre intrauterin yerleşimli 30 haftalık tek canlı intrauterin gebeliği mevcuttu ve anhidramnios saptandı. Fetal abdominal değerlendirmede her iki böbreğin hiperekojen olduğu, orta hatta doğru büyüdükleri hemen hemen tüm batını kapladıkları izlendi. Fetal abdomen 418 mm ile %98 persentilin üzerindeydi. Anhidramnios nedeniyle optimal fetal sonografi yapılamamakla birlikte, diğer organ ve sistemlerde majör anomali izlenmedi. Muayenede serviks 4-5 cm, efesman %60-70, seviye +1, poş pozitif ve baş geliş olan olgu obstetri kliniğine yatırıldı. Mevcut durum ve sonuçlar aile ile paylaşıldıktan sonra olguya oksitosinle agumentasyon uygulanarak gebelik sonlandırıldı. 2830 gr, tek, canlı, kız fetus başla doğurtuldu. Bradikardik doğan, kan pH'sı 7.21 olarak gelen, olguda Apgar 1. dakika 0 ve 5. dk Apgar 0 olarak kaydedildi. Loğusa kadın, postpartum 2. gün şifa ile taburcu edildi. Aile tarafından izin verilmediği için otopsi yapılamadı. Fetüs haricen değerlendirildiğinde batın şişkin görünümde olup, karın çevresi 430 mm idi. Bunun dışında eksternal olarak başka bir anomali izlenmedi. **Sonuç:** Ultrason incelemesinde oligo-anhidramnios ve batını dolduran kitle saptanan olgularda ayırıcı tanıda otozomal resesif polikistik böbrek hastalığı düşünülmeli ve postpartum olumsuz sonuçlar aile ile paylaşılmalıdır.

Anahtar sözcükler: Oliga-anhidramnios, otozomal resesif polikistik böbrek hastalığı.

Bildiri No: 30

Kategori: MSS anomalileri

Erken dönem sonografide tespit edilen fetal akrani: Olgu sunumu

Sunum Tipi: Poster

Salih Burçin Kavak, Melike Başpınar, Gülcan Kahraman, Uğur Orak

Fırat Üniversitesi Tıp Fakültesi Kadın Hastalıkları ve Doğum Anabilim Dalı, Elazığ

Amaç: Tanısı 12. gebelik haftasında konulan akrani olgusu, erkan prenatal tanısının önemi nedeniyle sunuldu. **Olgu:** Gebeliğinin izlemi için ilk defa 11. gebelik haftasında hekime başvuran olgu kliniğimize, kranial anomali ön tanısıyla sevk edildikten bir hafta sonra başvurdu. İlk gebeliği olan 25 yaşındaki olgumuzun özgeçmişinde ve soygeçmişinde özellik yoktu ve eşi ile akrabalığı mevcut değildi. Gebelik öncesi dönemde jineko-

lojik muayene ve gebelik öncesi danışmanlık amacıyla herhangi bir kontrol yaptırmadığı ve folik asit desteği almadığı öğrenildi. Yapılan obstetrik ultrasonografide son adet tarihine göre 12 haftalık ve ultrasonografi ölçümlerine göre 11W4D intrauterin yerleşimli gebelik tespit edildi. Fetusun baş-popo mesafesi 46.5 mm olup, kranial ossifikasyonun olmadığı, ekstremiteler, mide sıvı cebi ve mesane gibi yapıların ise izlendiği tespit edildi. Adnekslerin kontrolünde sağ over kaynakli 21x18 mm'lik basit kist izlendi (korpus luteum ?), sol over tabi idi ve uterus homojen dansiteye sahipti. Olguya akrani tanısı konuldu ve mevcut durum aile ile paylaşıldıktan sonra, aile gebeliğin sonlandırılmasını talep etti. Olgunun gebeliği dilatasyon küretajla sonlandırıldı. Küretaj sonrası 1. gün şifa ile taburcu edildi. **Sonuç:** Her gebeye gebeliğin erken döneminde mutlaka ultrasonografi yapılmalı, akrani gibi ciddi malformasyon tanısı konmuş ise ailenin isteği halinde gebelik sonlandırılmalıdır.

Anahtar sözcükler: 1. trimester, akrani.

Bildiri No: 32

Kategori: Sezaryen skarları ve ultrason

Sezaryen skarında gelişmiş ektopik gebelik: Olgu sunumu ve güncel klinik yaklaşımlar

Sunum Tipi: Poster

Bülent Çakmak, Zeki Özsoy, Fazlı Demirtürk

Gaziosmanpaşa Üniversitesi Tıp Fakültesi Kadın Hastalıkları ve Doğum Anabilim Dalı, Tokat

Amaç: Sezaryen skarında gelişen gebelikler ektopik gebelikler içerisinde oldukça nadir görülen ve uterin rüptüre bağlı hayati tehlikeye yol açabilen, kontrol altına alınması zor kanamalara neden olabilen gebeliklerdir. Bu yazıda, ultrasonografik olarak tanısı konmuş ve küretaj yapılarak tedavi edilmiş bir sezaryen skar gebelik olgusunu literatür eşliğinde tartışmayı amaçladık. **Olgu:** 25 yaşında gravida 3, parite 2 olan ve son adet tarihine göre 6 haftalık gebeliği olan olgu, vajinal kanama nedeniyle başvurduğu merkezden skar gebelik ön tanısıyla kliniğimize refere edildi. Ultrasonografik değerlendirmede, uterus ön duvarında istmik bölgeye lokalize gestasyonel kese görümünü tespit edildi. Kesenin sezaryen skar hattında myometrium içerisine doğru invazyon gösterdiği izlendi. Olguya genel anestezi altında, transabdominal ultrasonografi eşliğinde dilatasyon - küretaj (D&C) işlemi yapıldı. Tedavi sonrası dönemde herhangi bir sorun yaşamayan olgunun 3 hafta sonraki beta-hCG değerinin <0.5 IU/ml'ye gerilediği saptandı. **Sonuç:** Bugünkü bilgilerimiz dahilinde vaka sayısının az olması ve olguların gösterdiği heterojenite dolayısı ile tedavi açısından net tedavi modariteleri oluşturulamamıştır. Bu gibi olgularda tedaviyi düzenlerken olgunun tüm özellikleri gözönüne alınarak olguya göre yaklaşım yapılmasının gerektiği kanaatindeyiz.

Anahtar sözcükler: Sezaryen, gebelik, ektopik, küretaj.

Bildiri No: 34

Kategori: Erken anomali tanısı

İntestinal malrotasyon ve omfalosel saptanan epigastrik heteropagus ikiz olgusunun prenatal tanısı ve postpartum tedavisi

Sunum Tipi: Poster

Filiz Çayan[1], Utku Akgör[1], Özgür Ozan Karak[2], Hakan Taşkınlar[2]

[1]*Mersin Üniversitesi Tıp Fakültesi Hastanesi Kadın Hastalıkları ve Doğum Anabilim Dalı, Mersin;* [2]*Mersin Üniversitesi Tıp Fakültesi Çocuk Cerrahisi Anabilim Dalı, Mersin*

Giriş: Yapışık ikizliğin asimetrik formu olan heteropagus, 1-2 milyonda bir görülen oldukça nadir bir anomalidir. Heteropagus ikiz olguları, iyi gelişmiş bir konakçı fetusa yapışık olan daha küçük dismorfik bir parazitik fetusden oluşur. Bu çalışmada fetal omfalosel ve intestinal malrotasyon da saptanan nadir bir epigastrik heteropagus ikiz olgusunun prenatal tanısı ve postpartum dönemde cerrahi müdahale ile başarılı şekilde ayırılması sunulmaktadır. **Olgu:** 34 yaşında (G6P5) hasta 32. gebeliğinin 32. Haftasında obstetrik kliniğimize fetal omfalosel öntanısı ile refere edildi. Bu zamana kadar herhangibir antenatal takip ve bakım almamıştı. Yapılan ultrasonografik değerlendirmede fetal omfalosel kesesinin hemen üzerinde xifoidin altında epigastrik bölgede yerleşen parazitik bir ikiz olduğu görüldü. 38. Gebelik haftasında sezaryen operasyonu ile doğurtulan ikizler postpartum 4. günde başarılı bir cerrahi müdahale ile ayrıldı ve omfalosel kesesi eksize edildi. Parazitik fetusun üst ekstremite flebinden yararlanılarak abdominal defektif bölge kapatıldı. Postoperatif dönemde ki takipte herhangi bir komplikasyon gelişmedi. **Sonuç:** Epigastrik heteropagus ikizler korkutucu fiziksel görünümlerine rağmen postpartum cerrahi müdahale ile başarılı sonuçlar elde edilmektedir. Prenatal dönemde bu olguların majör konjenital malformasyonlar-

dan ayırıcı tanısı yapılarak gereksiz gebelik terminasyonlarından kaçınılmalıdır.

Anahtar sözcükler: Epigastrik heteropagus, ikiz, barsak malrotasyonu

Bildiri No: 35

Kategori: Erken anomali tanısı

Tessier no. 30 median mandibular cleft: Olgu sunumu

Sunum Tipi: Poster

Salih Burçin Kavak, Gülser Göktolga Pınar, Raşit İlhan, Uğur Orak

Fırat Üniversitesi Tıp Fakültesi Kadın Hastalıkları ve Doğum Anabilim Dalı, Elazığ

Amaç: Tanısı 18. gebelik haftasında konulan Tessier no. 30 median mandibular cleft olgusu nadir görülmesi ve yeterli doğum sonrası danışmanlık verilmesinin önemi nedeniyle sunuldu. **Olgu:** Gebeliğinin 17. haftasında kontrol amacıyla hekime başvuran olgu kliniğimize fasiyal anomali ön tanısı ile sevk edildi. Altı gravidası, beş paritesi olan 36 yaşındaki olgunun özgeçmişinde her iki alt ekstremitede varis bulunuyordu. Soygeçmişinde özellik yoktu. Eşi ile 1. derece akrabalığı mevcuttu (teyze çocukları). Gebeliği boyunca düzenli takip yaptırmayan olgunun son adet tarihine göre 22 hafta gebeliği bulunuyordu. Yapılan obstetrik ultrasonografisinde intrauterin yerleşimli 17 haftalık tek, canlı intrauterin gebeliği mevcuttu. Son adet tarihinin şüpheli olduğu öğrenilen olguda, aynı zamanda Rh uyuşmazlığı vardı. Ultrasonda fetal merkezi sinir sistemi, kardiyak, genitoüriner ve iskelet sistemi ile abdominal yapılar tabi izlendi. Amniyon mayi indeksi normal olarak değerlendirildi. Plasenta anterior lokalizasyondaydı. Fetal yüz değerlendirildiğinde mandibula kemiğinin orta hatta kaynaşmadığı ve buna cilt defektinin eşlik ettiği izlendi. Başka bir anomali saptanmadı. Mevcut durum aile ile paylaşıldı, genetik amaçlı amniosentez hakkında bilgi verildi. Aile herhangi bir ek tanı yöntemi kabul etmedi ve ayrıldı. Kontrole çağrılan olgu bundan sonraki kontrollerini dış merkezde yaptırdı. Gebeliğin 39. haftasında spontan olarak travaya giren olgu doğumunu vaginal yolla dış merkezde yaptı. Bebeğin ileri inceleme ve tedavi amacıyla yenidoğan servisine alındığı ve rekonstrüktif operasyon yapılması için 3. basamak sağlık kuruluşuna sevk edildiği öğrenildi. **Sonuç:** Tessier No. 3no. 30 median mandibular cleft oldukça nadir görülen bir durumdur. Hastalar uygun tedavi ile sağlıklarına kavuştukları için doğumun uygun yenidoğan bakımının sağlandığı merkezlerde planlanması önemlidir.

Anahtar sözcükler: Tessier no. 30 median mandibular cleft.

Bildiri No: 36

Kategori: Dış gebelik

Rüptüre kornual ektopik gebelik tanısı: Olgu sunumu

Sunum Tipi: Poster

Salih Burçin Kavak[1], Bilgin Gürateş[1], Fatih Çakır[2], Uğur Orak[1]

[1]*Fırat Üniversitesi Tıp Fakültesi Kadın Hastalıkları ve Doğum Anabilim Dalı, Elazığ;* [2]*Fırat Üniversitesi Tıp Fakültesi Plastik, Rekonstrüktif ve Estetik Cerrahi Anabilim Dalı, Elazığ*

Amaç: Tanısı 14. gebelik haftasında konulan rüptüre kornual ektopik gebelik olgusu, ultrasonografik markerler ve intraoperatif özelliklerinin önemi nedeniyle sunuldu. **Olgu:** Gebeliğinin izlemi için ilk defa 14. gebelik haftasında karın ağrısı şikayetiyle hekime başvuran olgu kliniğimize, akut batın ve 14 hafta gebelik ön tanısıyla sevk edildi. Dördüncü gebeliği ve üç paritesi olan 23 yaşındaki olgumuzun özgeçmişinde bir kez geçirilmiş sezaryen öyküsü vardı. Soygeçmişinde özellik yoktu ve eşi ile akrabalığı mevcut değildi. Olgumuzun son gebeliği öncesinde jinekolojik muayene ve gebelik öncesi danışmanlık amacıyla herhangi bir kontrol yaptırmadığı ve folik asit desteği almadığı öğrenildi. Son adet tarihini bilmeyen olguya yapılan obstetrik ultrasonografide, 14 haftalık intrauterin yerleşimli, tek, canlı gebelik tespit edildi. Ayrıca batın içerisinde barsak ansları arasında yaygın mayi olduğu, douglasa biriken mayinin komşuluğunda ikinci bir uterus görünümü izlendiği tespit edildi. Bu bulgularla olguya rüptüre kornual ektopik gebelik tanısı konuldu. Yapılan batın muayenesinde yaygın hassasiyetle beraber defans mevcuttu. Kan basıncı 100/50 mmHg, nabız 100/dk idi. Çalışılan hemoglobin düzeyi 7.6 mg/dl, hematokrit ise %22 olarak tespit edildi. Mevcut durum neticesinde olgu acil laparotomiye alındı. Göbek altı median insizyonla batına girildiğinde hemen fasianın altında amniotik zar içerisinde, canlı fetus olan gebelik ürünü izlendi. Batında yaklaşık 1500 cc fibrine/defibrine kan vardı. Plasenta kese ile yapışık şekildeydi. Kan ve gebelik ürünü temizlendikten sonra uterusun bikornis görünümde ve küçük olan kornual bölgeden rüptüre olduğu izlendi. Rüptür alanı pri-

mer onarıldı. Batın içi kanama ve yabancı cisim kontrolü sonrası insizyon kontinu sütürle kapatıldı. Postoperatif 1. gün olgunun yara yerinden bolca sıvı geldiği izlendi. Yapılan muayenede omentumun cilt altı dokuya uzandığı tespit edildi. Fasyal ayrılma tanısı kondu, erken dönem olduğu için fasya primer onarıldı. Postoperatif 6. gün, sekonder sütürasyonun ise 5. günü olgu şifa ile taburcu edildi. **Sonuç:** Akut batın tablosu ile gelen erken gebelik olgularında rüptüre kornual ektopik gebelik tanısı göz önünde bulundurulmalıdır.

Anahtar sözcükler: Rüptüre kornual ektopik gebelik, akut batın.

Bildiri No: 37

Kategori: Gebelik ve hipertansiyon

Hellp Sendromunda polihidroamniyoz

Sunum Tipi: Poster

Mekin Sezik[1], Elif Gül Yapar Eyi[2]

[1]Süleyman Demirel Üniversitesi Tıp Fakültesi Kadın Hastalıkları ve Doğum Anabilim Dalı, Isparta; [2]Dr. Zekai Tahir Burak Kadın Sağlığı Eğitim ve Araştırma Hastanesi Kadın Hastalıkları ve Doğum Kliniği, Ankara

Amaç: Preeklampsi zemininde HELLP (Hemolysis, Elevated Liver Enzymes, Low Platelets) sendromu geliştiren tekil gebeliklerde polihidroamniyoz sıklığının ve bunların özelliklerinin saptanması **Yöntem:** Beş yıllık dönemi kapsayan preeklampsi veritabanında HELLP sendromu kriterlerine uyan kayıtlar geriye yönelik olarak incelendi. Başvuru esnasında yapılan ultrasonografide dört kadranda amniyotik indeks ölçümleri 18 cm ve üstü olarak kaydedilen ve ultrasonografik görüntülerine ulaşılan olguların özellikleri incelendi. **Bulgular:** Çalışmaya alınan toplam 103 HELLP sendromlu tekil gebenin 2'sinde (%1.9) polihidroamniyoz mevcuttu. Bir anneye (olgu 2) kan ürünleri transfüzyonu gerekmişti. Bu annenin bebeği büyüme kısıtlılığına ikincil hipoglisemi nedeni ile tedavi almıştı. Her 2 bebeğin de yenidoğan ünitesinde kısa süreli tedaviyi takiben şifa ile; annelerin ise kayda değer ek morbidite gelişmeksizin sırası ile postpartum 12. ve 6. günlerde taburcu edildiği saptandı. **Sonuç:** Preeklampsi zeminde gelişen HELLP sendromuna polihidroamniyozun eşlik etmesi nispeten nadirdir. Bu birlikteliğin, maternal ve perinatal sonuçlar üzerine etkisinin daha ayrıntılı araştırılması gerekmektedir.

Anahtar sözcükler: HELLP, preeklampsi, polihidroamniyoz.

Bildiri No: 38

Kategori: Gebelik ve hipertansiyon

Antenatal eklampside fetal ultrasonografi bulguları

Sunum Tipi: Poster

Hülya Toyran Sezik[1], Mekin Sezik[2], Elif Gül Yapar Eyi[3]

[1]Özel Davraz Yaşam Hastanesi Kadın Hastalıkları ve Doğum Kliniği, Isparta; [2]Süleyman Demirel Üniversitesi Tıp Fakültesi Kadın Hastalıkları ve Doğum Anabilim Dalı, Isparta; [3]Dr. Zekai Tahir Burak Kadın Sağlığı Eğitim ve Araştırma Hastanesi Kadın Hastalıkları ve Doğum Kliniği, Ankara

Amaç: Antenatal eklampsi tanısı alan gebelerde hastaneye başvurudaki rutin ultrasonografi bulgularının irdelenmesi **Yöntem:** Beş yıllık dönemde tersiyer bir merkezde antenatal eklampsi tanısı alan olguların dosyalarına geriye dönük olarak ulaşıldı. Doğum eyleminde veya postpartum dönemde nöbet geçiren vakalar dâhil edilmedi. Dosyalardan parite, gebelik haftası, kabul esnasında yapılan ultrasonografik muayenedeki biyometrik ölçümler ile tahmini fetal ağırlık (TFA) ve dört kadran toplamındaki amniyotik sıvı indeksi (Aİ) değerleri kaydedildi. Oligohidroamniyoz, Aİ <5 cm olarak kabul edildi. Fetal büyüme kısıtlılığı (FBK) tanısı, TFA mevcut gebelik haftasına göre 10 persentilin altında ise konuldu. Veriler, ortalama ± standart sapma olarak SPSS 16.0 yazılımında değerlendirildi. **Bulgular:** Toplam 14 gebede antenatal dönemde eklampsi geliştiği saptandı. Ortalama parite 0.5 ±1.0 (dağılım, 0-3) ve gebelik haftası 33.8 ± 3.3 (dağılım, 27-39) idi. Olguların %71'i (n=10) nullipardı; gebelerin çoğunluğu (%78.6, n=11), 36. gebelik haftasından önce başvurmuştu. Oligohidroamniyoz sadece %7 (n=1) oranında saptanırken, olguların tümünde FBK mevcuttu. Çalışma grubundaki ölü doğum oranı %21.4 (n=3) idi. **Sonuç:** Antenatal eklampsi olgularının büyük kısmında preterm dönemde fetal büyüme kısıtlılığı mevcut olmasına rağmen bunlara oligohidroamniyoz beklenenden az sıklıkta eşlik etmektedir.

Anahtar sözcükler: Eklampsi, fetal ultrasonografi, fetal büyüme kısıtlılığı, oligohidroamniyoz.

Bildiri No: 40

Kategori: Erken anomali tanısı

On birinci gebelik haftasında üç boyutlu fetal ultrasonografi ile tanımlanan akrani-anensefali sekansı

Sunum Tipi: Poster

Mekin Sezik[1], Murat Yüksel[1], F. Nilgün Kapucuoğlu[2]

[1]Süleyman Demirel Üniversitesi Tıp Fakültesi Kadın Hastalıkları ve Doğum Anabilim Dalı, Isparta; [2]Süleyman Demirel Üniversitesi Tıp Fakültesi Tıbbi Patoloji Anabilim Dalı, Isparta

Amaç: Birinci trimesterde üç boyutlu ultrasonografide hacimsel görüntüleme yardımı ile tanı konulan ve sonlandırılan akrani-anensefali sekansı olgusunun sunulması **Olgu:** Yirmi altı yaşında G2P1 gebe 11inci gebelik haftasında rutin 1. trimester taraması için kiniğimize başvurdu. Gebenin tıbbi ve obstetrik anamnezinde kayda değer bulgu yoktu; perikonsepsiyonel dönemde oral folik asit kullanmamıştı. Yapılan B-mod ultrasonografide, fetal kraniyumda kemiksel defekte ait bulgu izlendi; ancak akrani ile ensefalosel ayrımı net olarak yapılamamaktaydı. Bunun üzerine, fetüse ait 3-boyutlu hacimsel veriler elde edildi. Bunların değerlendirilmesi sonucunda akrani-anensefali sekansı tanısı öncelikli olarak düşünüldü. Fetüste ek bir ultrasonografik anomali saptanmadı. Aile, gebelik sonlandırması kararı verdi. Postnatal patolojik inceleme akrani-anensefali sekansını desteklemekteydi. **Sonuç:** Üç boyutlu ultrasonografik görüntüleme, birinci trimesterde fetal akrani-anensefali sekansı tanısında rol oynayabilir.

Anahtar sözcükler: Akrani, anensefali, eksensefali, üç boyutlu ultrasonografi, erken anomali tanısı.

Bildiri No: 41

Kategori: Erken anomali tanısı

Fetal intraabdominal umbilikal ven anevrizması

Sunum Tipi: Poster

Ülkü Mete Ural, Yeşim Bayoğlu Tekin, Gülşah Balık, Işık Üstüner, Seda Güvendağ Güven

Recep Tayyip Erdoğan Üniversitesi Tıp Fakültesi Kadın Hastalıkları ve Doğum Anabilim Dalı, Rize

Amaç: Fetal intraabdominal umblikal ven anevrizması (UVA), umblikal venin fokal dilatasyonu olarak tanımlanır. Nadir bir vasküler malformasyon olup umblikal kord anormalliklerinin yaklaşık %4'ünü oluşturur. Literatürde yaklaşık yüz vaka bildirilmiştir. Tanı genellikle 21-34. haftalar arasında ağırlıkta olmak üzere ikinci ve üçüncü trimesterde konmaktadır. Renkli Doppler ultrason taraması ile fetal intraabdominal UVA tanısı zor değildir. Umblikal venin intraabdominal kısmının çapı 9 mm'i geçmesi durumunda tanı konur. Tipik sonografik görünümü anterior abdominal duvar ile karaciğerin alt kesimi arasında karniokaudal yerleşimli kistik lezyondur. İntraabdominal UVA'nın sonografik bulgularını ve klinik önemini ilgili literatür eşliğinde vurgulamayı amaçladık. **Olgu:** Önceki ultrasonografik incelemeleri normal olan hastada, gebeliğinin yirmidördüncü haftasında 20 mm'yi aşan umblikal ven anevrizması tespit edildi. Takibinde gebeliğin sonuna kadar herhangi bir komplikasyon gelişmedi ve miadında 3300 gr ağırlığında kız bebek sezaryen ile doğurtuldu. **Sonuç:** Klinik önemi tam bilinmese de fetal ölümlerde artış ve kromozomal anomaliler ile ilişkili olduğu düşünülmektedir. Literatürde tanımlanan yaygın komplikasyonlar arasında; tromboz, umblikal arter ve diğer venlerin kompresyonu, anevrizma rüptürü ve artmış ön yükten ötürü kardiyak yetmezlik gelmektedir. Ayrıca hidrops fetalis, diyafragmatik herni, fetal anemi, alt ekstremitelerde kısalık, oligohidramniyoz, polihidroamniyoz, hidrosefali ve gelişme geriliğinin de görülebildiği rapor edilmiştir. Bu hastalar daha sık sonografik olarak görüntülenmeli ve olası komplikasyonlar açısından bilgilendirilmelidir.

Anahtar sözcükler: Umblikal ven varisi, gebelik.

Bildiri No: 43

Kategori: Monokoryonik ikizler ve ultrason

Yapışık ikiz vakalarına erken gebelik haftalarında tanı koymanın önemi: Vaka sunumu

Sunum Tipi: Poster

Seyit Ali Köse, Murat Yüksel, Mehmet Okan Özkaya

Süleyman Demirel Üniversitesi Tıp Fakültesi Kadın Hastalıkları ve Doğum Anabilim Dalı, Isparta

Amaç: Ultrasonografi ile yapışık ikizlerin erken gebelik haftalarında teşhis edilerek aileye bilgi verilmesi, ultrasonografi eğitiminde çoğul gebeliklerde yapışık olanların fark edilebilirliğinin önemi. **Yöntem:** Ultrasonografide ikiz gebelikte yapışık ikiz varlığı tespit edildi. **Bulgular:** Rutin gebelik takiplerini yaptırmak için gittiği klinikte çoğul gebelik olduğu söylenmiş, yapışık ikiz teşhisi konulmamış. Perinatoloji kliniğimize rutin muayene için gelen gebede yapışık ikiz varlığı tespit edildi. Gebe 31 yaşında, spontan gebelik olup, son adet tarihine göre 19 haftalık gebelik olup, dördüncü gebeliği, ilk iki gebeliği sezaryen ile doğum, üçüncü gebeliği ise 22 hafta anensefalik gebelik teşhisi ile terminasyon yapılmış, eşi ile aralarında akrabalık öyküsü yoktu. Yapılan sistemik sorgulamada kronik bir hastalığı olmadığı bilgisi alındı. Rutin laboratuar tetkiklerin-

de patolojik sonuçla karşılaşılmadı. Ultrasonografide plasenta arka duvarda yerleşik, amnios mayii yeterli, birbirine kafa ve göğüs bölgelerinden yapışık ikiz gebelik (cephalothoracopagus), tek kalp, biparyetal çap 20 hafta ile uyumlu, femur boyları 18 ve 19 hafta ile uyumlu. Aileye gebeliği hakkında ayrıntılı bilgi verildi. Mevcut durumun yaşamla bağdaşmayacağı anlatıldı. Sonlandırma işlemi prostoglandin E 1 (Misoprostol) 50 mcg 6 saat ara ile vajinal yoldan uygulanarak yapıldı. Abortus sonrası küretaj işlemi gerçekleştirilmedi **Sonuç:** Yapışık ikiz olgusu çok nadir görülen bir bulgu olmasına rağmen son yılarda artan yardımcı üreme teknikleri sonrasında sayıları artmaktadır. Yapışık ikizlerin doğum sonrası yaşama şansları oldukça azdır. Artan teknik imkanlar sayesinde erken gebelik haftalarında yapışık ikiz tanısı konulabilir ve sonlandırma için erken gebelik haftasında aileye şans sunulabilir.

Anahtar sözcükler: Yapışık ikizler, erken gebelik haftası, ultrasonografi.

Bildiri No: 45

Kategori: Over tümörleri

Endometrioma zemininde gelişen düşük malignite potansiyelli (borderline) müsinöz adenokarsinom

Sunum Tipi: Poster

Seyit Ali Köse, Erdal Bilen, Mehmet Okan Özkaya,

Süleyman Demirel Üniversitesi Tıp Fakültesi Kadın Hastalıkları ve Doğum, Anabilim Dalı, Isparta

Amaç: Endometrioma zemininde ortaya çıkan ve endometrioma cerrahisi sonrasında histopatolojik-immunohistokimyasal inceleme ile tanısı konulan musinöz over tümörüne dikkat çekmek. **Yöntem:** Kadın hastalıkları ve doğum kliniği ameliyathanesinde gerçekleştirilen operasyonda, histopatolojik inceleme için laboratuara gönderilen materyalde yapılan incelemenin sonucu. **Bulgular:** 33 yaşında bekar hasta. Karın ağrısı ve kabızlık şikayetleri ile başvurduğu klinikten adneksiyal kitle tanısı ile hastanemize sevk edilmişti. Yapılan ultrasonografik değerlendirmede her iki overde hiper ve hipoekojen alanlar içeren, sağ overde yaklaşık 10 cm, sol overde yaklaşık 4 cm ebatlarında bilateral adneksiyal kitle tanıları ile laparoskopik cerrahi uygulandı. Preoperatif tümör markerlerinden CA-125: 70.4 U/mL olarak rapor edildi. Diğer laboratuar bulguları normal sınırlarda gözlendi. Laparoskopik olarak bilateral endometrioma ile uyumlu olabilecek lezyonlar ve paraovarian kitle eksize edildi. Patolojik sonuç olarak; mikroinvaziv müsinöz borderline tümör, mikroinvazyon tek bir odaktadır, endometriozis ve paramezonefrik kist rapor edildi. **Sonuç:** Literatürde berrak hücreli ve endometrioid tip over malignitelerinin endometriosis ile birlikteliklerinin 3 kat daha sık olduğu bildirilmiştir. Müsinöz adenokarsinom endometriosis birlikteliği çok sık rastlanan bir klinik durum değildir. Endometriomaların çapı büyüdükçe endometriosis ile birlikte overde malignite riskinin artacağını düşünmekteyiz. Endometrioma büyüklüğü ile malignite gelişme riski arasında ilişki olup olmadığı ile ilgili olarak yeni çalışmalara ihtiyaç vardır.

Anahtar sözcükler: Endometrioma, müsinöz over tümörü.

Bildiri No: 46

Kategori: MSS anomalileri

Geç gebelik haftasında ultrasonografi ile tanısı konulan intraventriküler kanamaya sekonder fetal hidrosefali (bir olgu sunumu)

Sunum Tipi: Poster

Seyit Ali Köse, Ayşe Gönül Köse, Mehmet Okan Özkaya

Süleyman Demirel Üniversitesi Tıp Fakültesi Kadın Hastalıkları ve Doğum Anabilim Dalı, İsparta

Amaç: Prenatal ultrasonografik taramalarda, ilerleyen gebelik aylarında akut ortaya çıkan fetal hidrosefali vakalarında etiolojinin intrakranial hemoraji olabileceğinin hatırlanması **Yöntem:** Perinatoloji polikliniğinde kullanılan yüksek rezolüsyonlu ultrasonografi cihazı ile yapılan rutin gebelik takip ultrasonografik görüntülemesi **Bulgular:** 33 yaşında kadın (gravida 3, abortus 1, para 1), rutin gebelik takipleri için geldiğinde, gebeliğinin 36. haftada olduğu, gebelik anemnezinde, gebenin 76 kg olduğu, tansiyon ölçümlerinde 95/65 mmHg olduğu tespit edilmiştir. Diyabet, sigara, alkol, devamlı kullandığı ilaç öyküsü olmadığı, öncesinde kromozomal anomalili, spina bifida ya da anensefalili gebelik öyküsü olmadığı, gebenin kan grubu ABRh pozitif olduğu tespit edilmiştir. Anne öyküsünde trombositopeni veya antikoagülan kullanımı yoktu. Otuz altıncı gebelik haftasında yapılan USG'de 36. gebelik haftası USG kriterlerine göre hidrosefali tespit edilmiştir. Biparyetal çap 106 mm olarak ölçüldü. Sağ ve sol ventriküller sırasıyla 22 ve 26 mm olarak ölçüldü. Akut gelişen bu görünümün intrakranial kanamaya sekonder olabileceği düşünüldü. Lumbosakral, servikal ve tora-

kal bölgede anomali tespit edilmedi. Postpartum dönemde de nöroşirurji kliniği tarafından değerlendirilen bebeğin bu kliniğinin intrakraniyal kanamaya sekonder olduğu teyit edildi. **Sonuç:** Prenatal taramalarda hidrosefali sık karşılaşılan bir durum olmasına rağmen, intrakraniyal kanama zemininde hidrosefali vakaları oldukça az görülmektedir. Gebeliğin ilerleyen aylarında karşılaşılan hidrosefali vakalarında intrakraniyal kanama da düşünülmeli ve acil doğum yaptırılarak postnatal tedavi şansı değerlendirilmelidir.

Anahtar sözcükler: Fetal, hidrosefali, intrakraniyal kanama.

Bildiri No: 56

Kategori: MSS anomalileri

Kranioraşişizis totalis olgusu: Prenatal ultrasonografi bulguları

Sunum Tipi: Poster

Ahmet Uysal[1], Fatma Uysal[2]

[1]Çanakkkale Onsekiz Mart Üniversitesi, Kadın Doğum Anabilim Dalı, Çanakkale; [2]Konak Doğum Evi Kadın Hastalıkları ve Doğum Hastanesi Radyoloji Kliniği, İzmir

Amaç: Bu sunumda oldukça nadir görülen bir anomali olan kranioraşişizis totalis anomalisi saptanan olgunun prenatal ultrasonografik görüntülerini sunmayı amaçladık. **Yöntem:** İkinci trimester anomali taraması amaçlı başvuran hastaya transabdominal ultrasonografi incelemesi yapılmıştır. **Bulgular:** İkinci trimester ultrasonografik tarama için başvuran 24 yaşında G2P1, son adet tarihine göre 17 haftalık gebelik olgusunda ultrasonografik değerlendirmede fetüsta kranial kemik yapılarının izlenmediği ve servikal-torakal-lomber bölgede vertebra arkuslarının kapanmamış olduğu görülerek kranioraşişizis totalis tanısı konuldu. Ailenin bilgilendirilmiş onayı alınarak gebelik sonlandırıldı. Embriyolojik gelişim sırasında ilk 28 günde primitif notokord denen merkezi sinir sistemini oluşturacak olan nöral tüp kendi üzerine doğru kıvrılarak rostral kapanmasını tamamlar. Gestasyonun ilk ayı içinde oluşabilecek duraklamalar nöral tüp kapanma kusurlarına neden olur. 8-15. Haftalar ise nöronların çoğalarak tabakalar oluşturması ve bu tabakalara doğru göç dönemidir. Bu aşamada oluşabilecek patolojilere migrasyon anomalileri denir. Kranioraşişizis nöral tüp defektlerinin nadir görülen ve ciddi formudur. Beyin ve omuriliğin tamamen açıkta olması, kalvarium ve omurga arkuslarının kapanmamış olmasıdır. Bu defekt bulunan çoğu fetüs spontan abortus ile kaybedilir. **Sonuç:** 11-14 hafta arası yapılan ilk anomali taraması sırasında mutlak tanı konması gereken ve yaşamla bağdaşmayan anomali olduğundan kranioraşişizis totaliste tanı gecikmeden konmalıdır. Aile bilgilendirilerek gebelik sonlandırılmalıdır.

Anahtar sözcükler: Kranioraşişizis totalis, prenatal tanı, ultrasonografi.

Bildiri No: 58

Kategori: İkinci trimestr gebeliğin USG ile değerlendirilmesi

Ultrason ile tespit edilen fetal anomalilerin dağılımı ve görülme sıklıkları: özel bir kliniğin 6,5 yıllık deneyimi

Sunum Tipi: Poster

Ayşenur Alper Gürz[1], Y. Tayfun Alper[2]

[1]Ondokuz Mayıs Üniversitesi, Aile Hekimliği Anabilim Dalı, Samsun; [2]Ondokuz Mayıs Üniversitesi, Kadın Hastalıkları ve Doğum Anabilim Dalı, Samsun

Amaç: Ultrasonografik muayeneler, fetal anomalilerin antenatal dönemde tespit edilmesinde önemli bir rol oynamaktadır. Bu rolün önemi anomali tipine ve tutulan organa göre değişmektedir. Çalışmamızda ultrason ile tespit ettiğimiz fetal anomalileri ve sistemlere göre dağılım sıklıklarını belirlemeyi amaçladık. **Yöntem:** Mayıs 2004 ile Eylül 2010 tarihleri arasında özel bir klinikte aynı perinatoloji uzmanı tarafından toplam 4892 gebeye yapılan fetal ultrasonografik muayene kayıtları retrospektif olarak incelendi. Muayene raporunun sonuç bölümünde "normal" tanısı olmayan 741 hastanın, yapısal anomali sınıfına girmeyen (sadece oligohidramnios veya polihidramnios ve/veya IUGR ve/veya bilateral notch gibi) patolojilerin izlendiği 75 hasta ve izole koryoid pleksus kisti bulunan 119'u çalışmaya dahil edilmedi. Kalan 547 fetus çalışma grubu olarak ele alınıp, fetal ultrason muayeneleri ile saptanan anomaliler belirlenip sınıflandırıldı ve dağılım sıklıkları hesaplandı. **Bulgular:** Antenatal muayenede sonuçları normal olarak rapor edilmeyen 741 gebenin yaş ortalaması 27.87 idi. Patolojik tanıların konduğu muayene haftalarının dağılımı: 11-14. Hafta: %4.6 (n=25), 15-19. Hafta: %29.9 (n=161), 20-24. Hafta: %26.2 (n=141) ve 25. Hafta ve sonrası: %38.6 (n=208) şeklinde idi. Yapısal anomalili 547 fetusta saptanan 804 anomalinin 357'si (%44.4) izole iken 447'si (%55.6) multiple konjenital anomalilerin bir bileşeni olarak izlendi. Görülen anomalilerin %19.9'u (n=160) kafa beyin,

%8.8'i (n=71) spina, %3.4'ü (n=28) yüz ve boyun, %3.5'i (n=27) toraks, %7.7'si (n=62) kalp, %2.1'i (n=17) karın duvarı, %4.8'i (n=39) gastrointestinal sistem, %23.8'i (n=192) genitoüriner sistem, %8.2'si (n=66) kas iskelet sistem anomalisi ve %1.9'u da (n=16) çoğul gebelik ile ilgili patolojiler idi. Kalan %15.6'ünde (n=126) izole olmayan oligo/polihidraminoslar, IUGR'ler ve sınıflandırılamayan diğer patolojilerdi. **Sonuç:** Ultrasonografi cihazlarının ve antenatal muayenede kullanımlarının artması ile bir çok anomali intrauterin dönemde tanınabilmektedir. Bu konuda ortaya çıkan tanı eksiklikleri ciddi medikolegal sıkıntılara yol açmaktadır. Referans niteliğindeki bir kliniğin verileri her ne kadar insidans konusunda yeterli olmasa da, anomalilerin oransal olarak görülme sıklıkları konusunda değerli bilgiler verebilir. Çalışmamızda kafa beyin ve spina anomalilerinin toplamı, %28.7'lik oranla santral sinir sistemi anomalilerinin en sık görülen grup olduğunu işaret etmektedir. Bu grubun önemi kısmen de olsa önlenebilir olan açık nöral tüp defektlerinin (n=89, %16.3) içinde yer aldığı anomali grubu olmasıdır. Günümüzde gebe takiplerinde kadın doğum uzmanları ile iş birliği içerisinde olan aile hekimlerine, prekonsepsiyonel dönemde folik asid kullanımının yaygınlaştırılması, üçlü testteki AFP düzeyinin dikkatle incelenmesi ve 22. hafta anomali taramasının titizlikle yapılması için gebelerin kadın doğum uzmanına yönlendirilmesinde önemli rol düşmektedir.

Anahtar sözcükler: Antenatal USG, fetal anomali, NTD.

Bildiri No: 59

Kategori: Erken anomali tanısı

Robert-SC psödotalidomid sendromu

Sunum Tipi: Poster

Ülkü Mete Ural, Gülşah Balık, Yeşim Bayoğlu Tekin, Işık Üstüner, Seda Güvendağ Güven

Recep Tayyip Erdoğan Üniversitesi Tıp Fakültesi Kadın Hastalıkları ve Doğum Anabilim Dalı, Rize

Amaç: Roberts-SC sendromu, fokomeli ve kraniyofasiyal anomaliler ile karakterize, otozomal resesif geçişli nadir bir malformasyondur. Şiddetli prenatal ve postnatal gelişme geriliği, simetrik ekstremite defektleri, intrakraniyal ve yüz patolojilerinin belirgin olduğu bu birlikteliğe psödotalidomid sendromu da denilmektedir. Vakaların çoğu intrauterin veya erken postpartum dönemde kaybedilmektedir. Literatürde yaklaşık 150 vaka bildirilmiştir. Postmortem patoloji ve genetik muayene sonuçlarının Robert SC sendromunu işaret ettiği olgumuzun ultrasonografik bulguları ve klinik özelliklerini literatür eşliğinde sunmayı amaçladık. **Olgu:** Yirmidokuz yaşında, ilk gebeliğinde de fokomelili ölü bebek doğurma öyküsü olan hastanın, ilk trimester taramasında nukal translusenside artış ve ektremitelerde anomali tespit edildi. Prenatal tanı ve herhangi bir nedenle terminasyon düşünmediğini ifade eden hasta miada kadar takip edildi. Şiddetli intrauterin gelişme geriliği olan 1480 gr ağırlığında, tetrafokomeli, palpebral fissür yokluğu, displastik kulak, burun ve ağız yapısına sahip bebek doğurtuldu. Postpartum birinci saatte exitus oldu. **Sonuç:** Roberts SC sendromunda görülebilen anomaliler arasında; tetrafokomeli, fleksiyon kontraktürleri, kısa boyun, yarık damak ve/veya yarık dudak, hypoplastik alanasi, belirgin gözler, anoftalmi, korneada bulanıklık, katarakt, göz kapağı kolobomu, hipertelorizm, fasiyal hemanjiom, ensefalosel, hidrosefali, kraniyal sinir paralizileri, midfasyal kapiller hemanjiom, sekundum tipi ASD, pulmoner hipoplazi, bikornuat uterus, polihidroamnios, hipospadias, polikistik böbrek ve at nalı böbrek gibi malformasyonlar sayılabilmektedir. Tetrafokomeli ve kraniyofasiyel anomalilerin birlikte bulunduğu fetuslarda Roberts-SC sendromu ayırıcı tanıda akılda tutulmalıdır.

Anahtar sözcükler: Robert-SC sendromu, tetrafokomeli, psödotalidomid.

Bildiri No: 60

Kategori: Erken anomali tanısı

Fetal lenfanjiyoma: Olgu sunumu

Sunum Tipi: Poster

Resul Arısoy, Emre Erdoğdu, Oya Pekin, Oya Demirci, Pınar Kumru, Semih Tuğrul

S. B. Zeynep Kamil Kadın ve Çocuk Hastalıkları Eğitim Araştırma Hastanesi Perinatoloji Kliniği, İstanbul

Amaç: Prenatal tanı almış fetal servikal lenfanjiyom olgusunun sunulması ve yönetiminin tartışılması amaçlanmıştır. **Olgu:** 22 yaşında gravida 1, parite 0 olan gebe 21. gebelik haftasında ikinci trimester tarama testinde yüksek risk saptanması nedeniyle kliniğimize başvurdu. Ultrason muayenesinde fetal biyometrinin 21 hafta ile uyumlu olduğu, fetus ensesinin sol tarafında lokalize 37x34 mm boyutlarında septalı kistik kitle tespit edilmiştir. Kistk kitlenin Doppler ultrasonografi muayenesinde kan akımı izlenmemiştir. Diğer sistem-

lerin muayenesinde ek anomali saptanmamıştır. Aile tarama testi ve fetüsun muayene bulguları açısından bilgilendirildi ve karyotip analizi önerildi. Karyotip analizi sonucu normal olan fetüsun takibinde kistik kitlenin büyüdüğü tespit edildi. Gebeliğin 39. haftasında sancıların başlaması ve sularının gelmesi şikayeti ile kliniğimize başvuran gebe sezaryen ile doğurtuldu. 1.-5. dakika Apgar'ı 8-10 olan kız bebeğin ensesinin sol tarafında 70x50 mm boyutlarında kistik kitle olduğu tespit edildi. Bebekteki kistik kitlenin lenfanjiyom olduğu doğrulandı ve bası bulgusu olmamasında dolayı postpartum ikinci günde taburcu edildi. Bebeğin takibinde ikinci haftada kistik kitlenin küçüldüğü (40x30 mm) tespit edilmiştir. Plastik cerrahi kliniği tarafından 20. günde eksizyonel olarak kistik kitle çıkartılmış ve lenfanjiyom tanısı patolojik olarakta doğrulanmıştır. **Sonuç:** Fetal servikal lenfanjiyom olgularının yönetiminde diğer yapısal anomaliler ve kromozomal anomalileri araştırılmalıdır.

Anahtar sözcükler: Lenfanjiyom, prenatal tanı, ultrason.

Bildiri No: 61

Kategori: Erken anomali tanısı

Gebelikte Ramsey Hunt sendromu: Olgu sunumu

Sunum Tipi: Poster

Serif Samil Kahraman[1], Atilla Karateke[1], Ayse Guler[1], Çetin Kılıc2

[1]Mustafa Kemal Üniversitesi Tıp Fakültesi Kadın Hastalıkları ve Doğum Anabilim Dalı, Hatay; [2]Mustafa Kemal Üniversitesi Tıp Fakültesi Tıbbi Mikrobiyoloji, Anabilim Dalı, Hatay

Amaç: Varicella enfeksiyonu, gebelikte oldukça nadir görülen bir enfeksiyon olup, gebelikte geçirilmesi sonucu %2-5 oranında konjenital varicelloz tablosuna neden olabilmektedir. Konjenital varicella sendromu, deri döküntüleri, extremite anomalileri, SSS anomalileri ve birçok organ tutulumu ile giden ağır bir tablodur. Eğer varisella zoster virüs (VZV) enfeksiyonunda 5., 6. ve 7. sinir tutulumu da görülürse sendroma adı Ramsay Hunt sendromu adı verilir. Ramsay Hunt sendromu tanısıyla kliniğimizde 1 yıl boyunca takip edilen gebe olguyu sunmayı amaçladık. **Yöntem:** 32 yaşındaki G4P2 gebe olgu bulantı, kusma, baş dönmesi, kulak çınlaması, dış kulak yolunda döküntü ve ağızve gözde çekilme şikayetleriyle kliniğimize başvurdu. Nörolojik muayenede 5., 6. ve 7. kranial sinirlerde tutulum ve dış kulak yolunda herpetik veziküller saptandı. Fasial paralizi House-Brackmann sınıflamasına göre grade 3 idi. Ultrasonda 25 hafta ile uyumlu tek canlı fetus tespit edildi. Yapılan VZV anti Ig-M ve anti Ig-G test sonuçları pozitif bulundu. Diğer laboratuar tetkikleri normal sınırlardaydı. Olgu 25. gebelik haftasında Ramsay Hunt sendromu tanısıyla yatırılarak tedavisine başlandı. Tedavide günlük asiklovir 800 mg 5x1 tb, methylprednisolone 80 mg/gün giderek azalan dozda, prednol ve VZIG IV başlandı. **Bulgular:** Tedavinin 3. gününde tinnitus, vertigo ve bulantı-kusma kayboldu. Fasial paralizi grade 3'ten grade 2'ye geriledi ve 2 yıl boyunca bu şekilde kaldı. İlerleyen haftalarda da Ramsay Hunt sendromunun tanısal özelliklerinden olan fasial tutulum ve dış kulak yolundaki veziküller gerilmeye başladı. Gebelik boyunca yapılan ultrason takiplerinde herhangi bir obstetrik problem görülmedi. Olgu 38. gebelik haftasında sezaryen ile 3200 gram sağlıklı kız bebek doğurdu. Bebeğe yapılan işitme testleri normal bulundu. Olgunun doğumdan 1 yıl sonra yapılan kontrolünde sendroma ait bulgulardan fasial tutulum dışındaki tüm bulgular kaybolmuştu. **Sonuç:** Literatürde Ramsey Hunt sendromunun gebelikteki sonuçlarına ve fetüsü nasıl etkilediğine dair bilgiye rastlamadık. Gebeliğin 25. haftasında tanısı konan ve gebelik boyunca takip edilerek doğumu yaptırılan bu olguda VZV bebekte herhangi bir konjenital anomaliye veya gebelik komplikasyonuna neden olmamıştır. Erken teşhis ve doğru tedavi maternal ve fetal sonuçlar bakımından önemlidir.

Anahtar sözcükler: Ramsey Hunt sendromu, gebelik, varisella zoster virüs.

Bildiri No: 62

Kategori: Benign uterus patolojileri

Uterin subseptuslu bir hastada sezaryen sonrası görülen asemptomatik plasenta retansiyonu

Sunum Tipi: Poster

Tülay Özlü[1], Melahat Emine Dönmez[1], Emine Dağıstan[2], Alev Uygun Akaltun[1]

[1]Abant İzzet Baysal Üniversitesi Tıp Fakültesi Kadın Hastalıkları ve Doğum Anabilim Dalı, Bolu; [2]Abant İzzet Baysal Üniversitesi Tıp Fakültesi Radyoloji Anabilim Dalı, Bolu

Giriş: Plasental dokuların retansiyonu normal doğum sonrası görülebilirken sezaryen sonrası oldukça nadir rastlanan bir durumdur. Biz de, sezaryan sonrası görülen bir asemptomatik bir plasenta retansiyonu olgusuna dik-

kati çekmek istedik. **Olgu:** 37 yaşında, bir sezaryen ve bir abortus sonrası sekonder infertilite gelişen ve kliniğimizde ovülasyon indüksiyonu ile tekrar gebe kalan hastanın antenatal takipleri polikliniğimizde yapılmakta ilken 33. haftada sularının gelmesi ve yenidoğan yoğun bakım ünitesinde yer olmaması nedeniyle dış merkeze sevk edildi. Dış merkezde sezaryenle doğumu gerçekleştikten bir ay sonra polikliniğimize kontrole geldiğinde kanama, kötü kokulu akıntı veya ateş gibi hiçbir şikayeti olmayan hastaya yapılan ultrason incelemesinde endometrial kavitede yada kavite komşuluğunda olabilecek 4?3cm hiperekojen, dejenere myom, plasental kalıntı yada yabancı cisim izlenimi veren görüntü izlendi. Beta-HCG negatif idi. Hastanın önceki takiplerinde myom izlenmemişti. Histeroskopi önerilen hasta müdahaleyi kabul etmedi. Bir ay sonra hala hiçbir şikayeti olmayan hasta tekrar geldiğinde yapılan ultrasonda endometrial kavite ile sınırları net ayırt edilemeyen 4?3 cm boyutlarında hiperekojen görüntünün sebat ettiği izlendi. Çekilen MRG'de uterus fundusunda endometrial kaviteye uzanım gösteren 46x31mm heterojen intensitede solid lezyon (myom?) izlendi. Hasta histeroskopi ile değerlendirildi, hastada tubal os sağda izlendi, solda izlenemedi, kavite düzensiz ve beyaz, lifsi görünümdeki kitle tarafından küçültülmüş görünümde idi. Kitle kaviteyi tama yakın doldurduğu ve çok sert olması nedeniyle rezektoskop ile tam alınamadığı için kitlenin yabancı cisim de olabileceği düşünüldü. Patoloji sonucunun hyalinize koryon villuslar ve desidual doku olarak gelmesi üzerine tüp ligasyon istemi de olan hastaya histerotomi planlandı. Histerotomide endometrial kavitedeki, sol kornual bölgeden internal servikal ostiuma kadar uzanan materyal çevreden kolay bir şekilde diseke edilerek çıkarıldı. Kavitede subseptus mevcut idi. Patoloji sonucu "fibrinoid nekroza uğramış ve yaygın distrofik kalsifikasyon ihtiva eden koryon villuslar" idi. **Sonuç:** Sıklıkla normal doğum sonrası görülebilecek bir komplikasyon olarak bilinmesine rağmen, plasental dokuların retansiyonuna sezaryen sonrası da rastlanılabilir. Kalan doku genellikle plasentada bulunan bir süksentriat lob olabilir. Bizim olgumuzun dış merkezde doğum yapmış olması nedeniyle plasenta morfolojisi ile ilgili net bilgimiz mevcut değildir. Özellikle uterin septum, bikornuat uterus gibi anomalileri olan hastalarda çıkarılan plasenta ve kavite uygun şekilde kontrol edilmelidir. Plasental doku retansiyonunda enfeksiyon, kanama gibi komplikasyonlar her zaman görülmeyebilir. Postpartum kontrollerde ultrason incelemesinin yapılması bu tür olguların atlanmasını önleyebilir.

Anahtar sözcükler: Plasenta, postpartum, retansiyon, sezaryen.

Bildiri No: 63

Kategori: Erken anomali tanısı

İkiz gebelikte tek fetusta saptanan dev mesane: Olgu sunumu

Sunum Tipi: Poster

Ayşe Güler[1], Nesrin Atcı[2], Atilla Karateke[3], Hakan Yeral[2], Kenan Serdar Dolapcıoğlu[1]

[1]Mustafa Kemal Üniversitesi Tıp Fakültesi Kadın Hastalıkları ve Doğum Anabilim Dalı, Hatay; [2]Mustafa Kemal Üniversitesi Tıp Fakültesi Radyoloji, Anabilim Dalı, Hatay; Mustafa Kemal Üniversitesi Tıp Fakültesi Kadın Hastalıkları ve Doğum Anabilim Dalı, Hatay

Amaç: Alt üriner sistem obstüktif üropatileri genellikle mesane distalinde alt üriner sistem tıkanıklıklarını ifade eder. En sık nedenler arasında posterior üretral valve, megaloüretra, üretral duplikasyon, üretral atrezi yer alır. Posterior üretral valvde karakteristik ultrasonografi bulgusu kalın duvarlı, büyük çaplı mesane ile mesane çıkışındaki üretrada dilatasyon varlığıdır. Genişleyen mesane bazen bütün karın boşluğunu dolduracak büyüklüğe ulaşabilir. Ek olarak çift taraflı hidronefroz ve çeşitli derecelerde oligohidramnios da eşlik edebilir. Oligohidramnios varlığı kötü prognozu gösterir. Bu durumda fetal deformasyonlar ve akciğer hipoplazisine bağlı olarak %80 oranında mortalite görülür. Kliniğimize başvuran bir ikiz gebede fetuslardan birinde saptanan dev mesane olgusu sunuldu. **Yöntem:** 26 yaşında, G2P1, son adet tarihine göre 16 hft 2 günlük dikoryonik diamniotik ikiz gebeliği olan hasta dış merkezden tek fetusta intraabdominal kistik kitle ön tanısıyla kliniğimize sevk edildi. Olgu ultrason ve Doppler ile ayrıntılı olarak incelendi. Prenatal incelemeler sonucunda posterior üretral valve olduğu düşünülen olgu intrauterin tedavi amacıyla perinatoloji ünitesi olan bir merkeze refere edildi. **Bulgular:** Yapılan ultrason incelemesinde dikoryonik diamniyotik ikiz gebeliğin bir kesesinde amnion sıvısı miktarı normal olan 17 hafta 0 gün ile uyumlu, sonografik olarak normal kız fetus izlendi. Diğer kesede ise anhidroamniyoz mevcut olup optimum fetal değerlendirme yapılamadı. Ancak değerlendirilebildiği kadarıyla; 16 hafta 5 gün ile uyumlu, cinsiyet tayini yapılamayan fetusta intraabdominal parankimal organları basılayan, pelvik düzeyden subdiyafragmatik alana kadar tüm intraabdominal alanı dolduran, 78x69x67 mm ebadında, pür anekoik iç ekoda mesane ile uyumlu kistik lezyon izlendi. Mesane inferior duvarında "anahtar deliği bulgusu" mevcuttu. Unilateral böbrek boyutları ve ekosu hafif artmış olup asi-

metrik grade 3 hidronefroz izlendi. Diğer böbrek net olarak değerlendirilemedi. **Sonuç:** Antenatal dönemde ultrasonda fetal megasistis saptanan olgularda tipik "anahtar deliği" görüntüsü posterior üretral valve tanısını destekler. Bu tür olgular antenatal tedavi seçeneklerinin değerlendirilmesi bakımından perinatoloji ünitesi olan merkezlere yönlendirilmelidir.

Anahtar sözcükler: Megasistis posterior, üretral valve, ikiz gebelik.

Bildiri No: 64

Kategori: Monokoryonik ikizler ve ultrason

Monokoryonik ikiz gebelikte fetuslardan birinde sağ kalp hipoplazisi (Olgu sunumu)

Sunum Tipi: Poster

Seyit Ali Köse, Dilek Koca, Mehmet Okan Özkaya

Süleyman Demirel Üniversitesi Tıp Fakültesi Kadın Hastalıkları ve Doğum Anabilim Dalı, Isparta

Amaç: İkiz gebelik takiplerinde özellikle de monokoryonik olanlarda fetal kalp değerlendirilmesinin önemi ve nadir görülen bir anomali olan monokoryonik ikizlerde ikiz eşlerinden birisinde hipoplazik sağ kalp olgusunun sunumu **Yöntem:** İkiz gebeliği olan ve monokoryonik ikiz gebelik tanısı alan gebeye 23. gebelik haftasında perinataloji polikliniğinde yapılan teşhis amaçlı yüksek rezolüsyonlu ultrasonografik değerlendirme **Bulgular:** 32 yaşında, gravida 3 parite 2, prematür doğum, postnatal dönem 7. gün eks fetus, 1 yaşayan çocuğu olan gebe, 23. gebelik haftasında rutin takiplerini yaptırmış olduğu hekim tarafından ayrıntılı ikiz gebelik fetal değerlendirme amacı ile perinatoloji kliniğimize refere edildi. Anemnezinde patolojik öykü, ilaç kullanma ve eşi ile akrabalık durumları yoktu. Son adet tarihine göre 23 hafta 4 gün gebeliği olan gebenin fetal biyometrik ölçümleri 22 hafta 5 gün ve 23 hafta 1 gün ile uyumluydu. Monokoryonik diamniyotik ikiz gebelik olgusunda plasenta uterus fundusunda lokalize izlendi. 1. fetusun değerlendirmesinde pes ekinovarus deformitesi dışında başka bulguya rastlanmadı. 2. fetus değerlendirildiğinde kalp 4 odacık görüntüsünde olağan görünüm izlenmedi. Sağ ventrikülün küçük olduğu, interventriküler septumun intakt olduğu izlendi (USG görüntüsü). Sağ ventrikül çıkışı ve pulmoner arter izlendi. Kalbin üç damar kesiti izlendi. Olgu şu anda 32. gebelik haftasını sürdürmekte ve her iki fetusun takiplerinde ek başka bir patoloji izlenmemektedir. **Sonuç:** Hipoplastik sol-sağ kalp tanısı prenatal ultrasonografi değerlendirmelerinde kalbin standart 4 odacık görüntüsünün izlenemediği durumlarda şüphelenilerek fetal echokardiyografik inceleme ile kesin tanıya gidilen durumlardandır. Hipoplastik sağ kalp tanısı özellikle monokoryonik ikiz gebeliklerde tanısı zor olan durumdur. Monokoryonik ikiz gebeliklerde konjenital kalp anomalisi riski yüksektir. Ayrıntılı, doğru teşhis koyabilme amaçlı ultrasonografi yapılmasını gerektiren bir durumdur. Kalbin 4 odacık görüntüsü ve büyük damarların kalpten çıkışının görülmesi eğitimi prenatal ultrasonografi yapan kliniklerde rutin olmalıdır.

Anahtar sözcükler: Monokoryonik ikiz, ikiz eşinde hipoplastik sağ kalp.

Bildiri No: 65

Kategori: Sezaryen skarları ve ultrason

Laparoskopik rahim içi araç çıkarılmasını takiben iki yıl sonra term gebelik sırasında gelişen spontan mesane perforasyonu

Sunum Tipi: Poster

Elif Gül Yapar Eyi, Yaprak Engin-Üstün,
Mehmet Şahin Özkan

Dr. Zekai Tahir Burak Kadın Sağlığı Eğitim ve Araştırma Hastanesi Kadın Hastalıkları ve Doğum Kliniği, Ankara

Amaç: Gebelikte akut karın tablosunun ayırıcı tanısı gebelikteki fizyolojik ve anatomik değişiklikler nedeniyle zordur. Bu olgu sunumunda laparoskopik rahim içi aracın çıkarılmasını takiben 2 yıl sonra gebelik sırasında mesane perforasyonu gelişen bir olguyu sunduk. **Olgu sunumu:** Prenatal takibi olağan seyreden 37 haftalık gebe olan 25 yaşındaki hastamız ciddi karın ağrısı nedeniyle kliniğimize başvurdu. Öyküsünden iki yıl önce bir ebe tarafından rahim içi araç takıldığı, ancak 1 ay sonraki kontrolünde rahim içi aracın batın içinde saptanması üzerine laparoskopik olarak çıkarıldığı öğrenildi. Ultrasonografide batın içinde yaygın mayi saptandı. Tanısal amaçlı laparotomi kararı alındı. Eş zamanlı yapılan sezaryen operasyonu sonrası 3200 g bebek doğumunu takiben yapılan eksplorasyonda mesane perforasyonu izlendi. **Sonuç:** Olgumuzdaki mesane perforasyonu, cerrahi kliplerin yanlış kullanımına bağlı gelişmiş bir komplikasyondur. Akut karın tablosu ve batında yaygın sıvı görünümü olan olgularda mesane perforasyonu ihtimali akılda tutulmalıdır.

Anahtar sözcükler: Mesane perforasyonu, rahim içi araç, gebelik.

Bildiri No: 66

Kategori: Erken anomali tanısı

Birinci trimesterde saptanan iki akrani olgusu

Sunum Tipi: Poster

Nesrin Atcı[1], Ayşe Güler[2], Hakan Yeral[1], Atilla Karateke[2], Hanifi Bayaroğlu[1]

[1]Mustafa Kemal Üniversitesi Tıp Fakültesi Radyoloji Anabilim Dalı, Hatay; [2]Mustafa Kemal Üniversitesi Tıp Fakültesi Kadın Hastalıkları ve Doğum Anabilim Dalı, Hatay

Amaç: Fetal akrani kalvaryumun (akalvaria) yokluğu ile karekterize nadir görülen letal bir anomalidir. Akraniye göre daha ağır nöral tüp defektleri olan anansefali ve exensefali ile karşılaştırıldığında beyin parankim organizasyonu korunmuştur. Kliniğimizde 1. trimester ultrason incelemesiyle tespit edilen 2 akrani olgusunu literatür eşliğinde sunmayı amaçladık. **Yöntem:** Dış merkezlerden anensefali öntanılarıyla 21 ve 26 yaşlarında 2 olgu kliniğimize sevk edildi. G2 P0 olan ve son adet tarihine göre 13 hafta 3 günlük gebeliği olan 1. olgumuzun yapılan ultrason incelemesinde CRL ölçümüne göre 11 hafta 5 gün ile uyumlu tek canlı gebelik saptandı. Servikal vertebralarda füzyon defekti ve akrani izlendi. G3 P2 ve yaklaşık 3 aylık gebeliği mevcut olan 2. olgunun ultrason incelemesinde ise CRL ölçümüne göre 12 hafta 4 gün ile uyumlu tek canlı akrani ile uyumlu fetus izlendi. Her iki olguya da bebeklerinde yaşamla bağdaşmayan bir anomalinin olduğu anlatıldı ve ailelerin de kararıyla gebelikler sonlandırıldı. **Bulgular:** Her iki olgu da da orbital düzey üzerinden itibaren kalvaryum izlenmedi. Fetüste anensefali ve exensefali anomalilerinde de karşılaşılan kurbağa gözü (frog eye) bulgusu izlendi. Beyin parankimleri membran ile örtülü ve parankim organizayonu doğal olarak değerlendirildi. Birinci olguda ek olarak fetal servikal vertebra düzeyinde füzyon defekti mevcuttu. **Sonuç:** Akranide beyin parankimi nispeten doğal görünümde olup anensefali ve exensefalide beyin parankim miktarı azalmış ve deforme görünümdedir. Anensefali, exensefali ve akrani letal nöral tüp defektlerindendir. Dikkatli ultrason incelemesi bu tür anomalilerin oldukça erken gebelik haftalarında tespit edilmesine olanak sağlar.

Anahtar sözcükler: Akrani, nöral tüp, defekti letal anomali.

Bildiri No: 67

Kategori: Uterin kavitenin değerlendirilmesi-SIS

Geç postabortal hematometra: Geç abortus komplikasyonları içinde değerlendirilmeli midir?

Sunum Tipi: Poster

Elif Gül Yapar Eyi, Yaprak Engin-Üstün, Leyla Mollamahmutoğlu

Dr. Zekai Tahir Burak Kadın Sağlığı Eğitim ve Araştırma Hastanesi Kadın Hastalıkları ve Doğum Kliniği, Ankara

Amaç: Akut hematometra, postabortal sendrom yada redo sendromu olarak da tanımlanmaktadır. Küretajın hemen gelişen nadir bir komplikasyonu olup, ciddi alt abdominal bölge krampları, hassas ve büyük uterus ile karakterizedir. **Olgu sunumu:** Yedi haftalık gebelik terminasyonu sonrası hemen oral kontraseptif başlanan ve iki ay sonra Virtual Organ Computer-aided AnaLysis (VOCAL) ile redo sendromunun ultasonografik özellikleri tespit edilmiş olan bir olguyu sunduk. Transvajinal ultrasonografide uterusun büyüdüğü saptandı. Endometrial kavite distandü izlendi. VOCAL çalışması kavitede mevcut sıvı ve hipoekojenik mayinin hacmini 27.196 cm^3 olarak gösterdi. **Tartışma:** Bu olgu sunumu hematometranın 4 boyutlu sonografik görüntülerini sunmaktadır. Ayrıca, kürtaj sonrası oral kontraseptif kullanımı olması ve iki ay sonra sonra asemptomatik hematometra gelişmesi nedeniyle oldukça nadirdir.

Anahtar sözcükler: Postabortal sendrom, redo syndromu, üç boyutlu (3-D) ultrason, Virtual Organ Computer-aided AnaLysis, hematometra.

Bildiri No: 68

Kategori: Fetal kalp anomalileri

Gebelik terminayonu yapılan olguların 11 yıllık retrospektif analizi: Tersiyer merkez deneyimi

Sunum Tipi: Poster

Elif Gül Yapar Eyi, Ayten Olgun, Yaprak Engin-Üstün, Leyla Mollamahmutoğlu

Dr. Zekai Tahir Burak Kadın Sağlığı Eğitim ve Araştırma Hastanesi Kadın Hastalıkları ve Doğum Kliniği, Ankara

Amaç: Çalışmamızın amacı Dr. Zekai Tahir Burak Kadın Sağlığı Eğitim ve Araştırma Hastanesinde 2000-2011 yılları arasında 11 yıllık zaman aralığında terminasyon yapılan gebeliklerin endikasyonlarının dağılımını değerlendirmektir. **Yöntem ve Gereçler:** Hastaların 2000-2011 yılları arasında gebelik terminasyonu kararları üç kadın doğum uzmanı, bir yenidoğan uzmanı ve bir genetik uzmanının olduğu bir komite tarafın-

dan (sağlık kurulu) değerlendirildi. Terminasyon endikasyonları: fetal yapısal anomaliler, kromozomal anomaliler, amniyon sıvısı anormallikleri, fetal hidrops, enfeksiyonlar, maternal ilaç veya teratojen kullanımı ve radyasyon maruziyeti olarak ayrıldı. Yıllara göre ortalama gebelik haftası ve hasta sayıları saptandı. Fetal yapısal anomaliler dokuz gruba ayrıldı. **Bulgular:** Çalışmamızda termine edilen 1629 hastanın terminasyon endikasyonları belirlendi. Gebelik haftalarına göre de Grup 1 134 hasta (%2.08), Grup 2 1423 hasta (%87.3), Grup 3 (172) hasta (%10.5) olarak bulundu. Gebelik terminasyon endikasyonları; fetal yapısal anomaliler 1051 olgu (%64.5), amniotik sıvı anormallikleri 172 olgu (%10.5), kromozom anomalileri 149 olgu (%9.1), fetal hidrops 83 olgu (%5.1), enfeksiyonlar 39 olgu (%2.3), maternal hastalık 72 olgu (%4.4), ilaç ya da teratojen kullanımı 45 olgu (%2.7), radyasyon maruziyeti 18 olgu (%1.1) olarak sıralanmaktadır. Fetal yapısal anomaliler kendi arasında; Santral sinir sistemi anomalileri 568 olgu (%34.8) kardiovasküler ve solunum sistemi anomalileri 74 olgu (%9.7), gastrointestinal sistem ve torakoabdominal defektler 45 olgu (%2.7), ürogenital anomaliler 54 olgu (%3.3), kas-iskelet anomalileri 84 olgu (%5.1), baş, boyun anomalileri 40 olgu (%2.4), çoklu anomaliler 158 olgu (%9.7), tek gen bozuklukları 8 olgu (%0.4), ve diğer nedenler 20 olgu (%1.2) olarak bulundu. **Sonuç:** Fetal yapısal anomalilerin tanısında en önemli ve tek parametre birinci ve ikinci trimester ultrasonografik muayenedir. Fetal anomaliler değerlendirildiğinde santral sinir sistemi anomalileri terminasyon olgularında en büyük grubu oluşturmaktadır.

Anahtar sözcükler: Gebelik terminasyonu, fetal anomali, kromozom anomalisi.

Bildiri No: 69

Kategori: İlk trimestr gebeliğin USG ile değerlendirilmesi

Fetal cinsiyetle GSV, maternal yaş ve BMI değişimi

Sunum Tipi: Poster

Aytekin Aydın[1], Murat Gökhan Kinaş[2], Mustafa Öztürk[1]

[1]Etimesgut Asker Hastanesi Kadın Hastalıkları Doğum Kliniği, Ankara; [2]S.B. Kadın ve Çocuk Hastalıkları Hastanesi Kadın Hastalıkları Doğum Kliniği

Amaç: Birinci trimesterde fetal cinsiyetle gestasyonel kese hacmi (GSV), maternal yaş ve BMI arasındaki ilişkiyi belirlemektir. Gebeliğin 10-12 hafta gibi erken döneminde fetal cinsiyet farklılığı ile GSV arasındaki ilişkiyi saptamayı pimer amaç olarak planladık. Ayrıca maternal yaş ve BMİ'nin cinsiyet tayini üzerine etkisinin olup olmadığını saptamayı da sekonder amaç olarak planladık. Gereç ve **Yöntem:** Rutin antenatal kontrollere gelen 10-12 haftalar arasındaki gebelerden herhangi bir sistemik hastalığı olmayan (hipertansiyon, anemi, otoimmün hastalıklar vb.) 21'inde gestasyonel kese hacmi (GSV), ultrasonografik olarak ölçüldü, diğer yandan maternal yaş ve BMI hesaplandı. Bu gebeler daha sonra gebeliklerinin 20-22 haftalarında cinsiyet tayini için tekrar ultrasonografiyle incelendiler. GSV ve fetal cinsiyet aynı ultrasonografi cihazıyla (General Electric Logic P 5 2009 Kore) 5.5 MHz.lik konveks probuyla ölçüldü ve belirlendi. **Bulgular:** Çalışmamızda 21 gebe incelenmiştir. Gebelerin yaşı ort. 32 (min. 20 - max. 41)'dir. Bunların 16'sı 10 haftalık, 3'ü 11 haftalık ve 2'si de 12 haftalıktır. Maternal yaş, gebelik haftası, fetal cinsiyet, GSV, maternal BMI ölçümleri istatistiki olarak "student t testi" ile incelendi. Bütün gebelerin kız fetüsleri (n=12) ve erkek fetüsleri (n=9) incelendiğinde GSV, maternal yaş ve BMI değerleri karşılaştırıldı. Kız ve erkek fetüslerin GSV, maternal yaş ve BMI değerleri arasında anlamlı bir ilişki bulunamadı ($p>0.05$). Bütün fetüslerde cinsiyete göre GSV, maternal yaş ve BMI değişimi. Bulunan değerlerin daha spesifik ve homojen dağılımını sağlamak için örnek sayısının en fazla olduğu 10 haftalık gebelerde fetal cinsiyet ile GSV, maternal yaş ve BMİ değerleri karşılaştırıldı. Bu grupta da fetal cinsiyetle GSV, maternal yaş ve BMI değerlerinin değişmediği, aralarında anlamlı bir ilişki olmadığı görüldü ($p>0.05$). 10 haftalık fetüslerde cinsiyete göre GSV, maternal yaş ve BMI değişimi. Cinsiyetle GSV, maternal yaş ve BMI arasında anlamlı bir ilişki bulunamadı ($p>0.05$). **Sonuç:** Birinci trimesterde rutin antenatal kontrollerde gebelerde ölçülebilen parametrelere dayanarak fetal cinsiyetle, GSV, maternal yaş ve BMI arasındaki ilişki incelendi. Bu parametrelerden fetal cinsiyete göre diğer 3 parametrenin farklılık göstereceği ve bunun da 10-12 hafta gibi erken dönemde fetal cinsiyeti tayin edebilme kriteri elde etme öngörüsüyle çalışma yapıldı. Ancak cinsiyetle diğer 3 parametre arasında anlamlı bir ilişki bulunamadı. Bunun az sayıda gebe ve fetüs gruplarının incelenmesine bağlı olabileceği düşünüldü. Ön çalışma olarak başlanılan çalışmamızın bu konuya ışık tutacağı kanısındayız.

Anahtar sözcükler: Fetal cinsiyet, gebelik kesesi hacmi, anne yaşı, vücut kitle indeksi.

Bildiri No: 73

Kategori: USG eşliğinde girişimsel işlemler

Uterusun parsiyel perforasyonunda yönetim

Sunum Tipi: Poster

Aytekin Aydın, Mustafa Öztürk

Etimesgut Asker Hastanesi Kadın Hastalıkları ve Doğum Kliniği, Ankara

Amaç: Rahim İçi Araç (RİA) kullanımı sırasında meydana gelen uterusun parsiyel perforasyonu komplikasyonunun yönetimini vurgulamaktır. **Giriş ve Yöntem:** RİA'nın kullanımı sırasında görülebilen uterus perforasyonu, ciddi komplikasyonlara yol açmaktadır. RİA'nın uterusun tüm katlarını geçip batın boşluğuna ulaşmasıyla uterusun tam perforasyonundan söz edilir. Eğer RİA uterusun tüm katlarını geçmemiş, RİA'nın bir bölümü uterus duvarı içinde, diğer bölümü de uterus kavitesinde ya da batın boşluğunda bulunursa uterusun parsiyel perforasyonundan söz edilir. Muayenede RİA'nın ipinin görülmediği durumlarda tanı amacıyla uygulanacak ilk yöntem ultrasonografidir. Kesin tanı amacıyla düz batın grafisi çekilerek, RİA'nın yeri ve konumu hakkında bilgiler elde edilir. Uterusun tam perforasyonunda RİA'nın potansiyel batın içi organ hasarı ihtimali düşünülerek bulunduğu yerden Laparaskopik olarak çıkarılmalıdır. Uterusun parsiyel perforasyonunda ise, RİA'nın konumuna göre değerlendirme yapılıp yönetim belirlenmelidir. RİA'nın bir bölümü uterus kavitesinde, diğer bölümü myometrium içindeyse Histereskopik olarak çıkarılabilir. Ayrıca RİA'nın bir bölümü batın boşluğunda, diğer bölümü miyomteriumdaysa Laparaskopik olarak çıkarılabilir. Ancak RİA'nın tamamı veya kopan bir parçası myometrium içinde (intramural) bulunuyorsa, konservatif yaklaşım seçilmelidir. Burada hastanın asemptomatik olması ve RİA'nın çıkarılması sırasında oluşacak uterusun tabakalarının hasarı düşünülerek RİA'nın tamamı ya da kopan parçası yerinde bırakılabilir. Daha sonra hasta yıllık düzenli kontrollerle takip edilmelidir. **Olgu 1:** Hasta 36 yaşında ve Gravida 5, Parite 4'dür. Hastaya son doğumundan 6 hafta sonra RİA (TCu-380A) yerleştirilmiş. RİA yerleştirilme esnasında bir yakınması olmamış. Hastanemize yaklaşık 1 yıldır deva eden adet düzensizliği ve anemi öyküsüyle geldi. Hastaya jinekolojik muayenede RİA ipi izlenmediği için transvajinal ultrasonografi yapıldı. Ultrasonografik incelemede RİA'nın ekosunun büyük kısmı uterus kavitesi dışında, uterusun arka duvarının içinde olduğu görüldü. Uterusun serviks ve korpus birleşiminde saptanan perforasyon, uterusun parsiyel (inkomplet) perforasyonu olarak değerlendirildi. RİA'nın servikal kanala uzanan arka kısmından tutuldu ve gömülü olduğu yerden histereskopik çıkarıldı. Daha sonra yapılan laparaskopide uterusun pelvik boşluğa bakan yüzlerinde herhangi bir patoloji saptanmadı. **Olgu 2:** Hasta 35 yaşında ve Gravide 2, Parite 1'dir. Hastaya yaklaşık 7 yıl önce RİA yerleştirilmiş. RİA'nın yerleştirilmesi sırasında ve daha sonra bir yakınması olmamış. RİA'kontrolü ve değişimi isteğiyle gelen hastaya jinekolojik muayene ve ultrasonografi yapıldı. Muayene ve sonografik incelemede, RİA'nın uterin kavitede ama servikal kanala yakın ve kısmen disloke olduğu görüldü. RİA çıkarıldıktan sonra yapılan incelemede RİA'nın kısa kollarından birinin olmadığı görüldü. Tekrar ultrasonografi yapıldığında, uterusun servikal arka duvarında RİA'nın kısa kolunun ekosu görüldü. Histereskopi yapıldığında uterus kavitesinde ve servikal kanalda bir patolojik görünüm izlenmedi. Hasta bilgilendirildi. Yaklaşık 6 ay sonra yapılan ultrasonografik kontrolde RİA'nın kısa kolunun myometriumda servikal bölgede aynı yerde, yer değiştirmeden bulunduğu görüldü. Hasta 1 yıl sonra kontrole çağrıldı. **Sonuç:** Parsiyel uterus perforasyonu saptandığında RİA'nın yeri, durumu, uterusun hasarına göre yönetim belirlenir. RİA veya bir parçası çevre dokulara zarar vermeyecek bir konumda bulunuyorsa, Histereskopik veya Laparaskopik olarak çıkarılabilir. Ancak yapılacak bu girişimler, uterusun veya çevre dokuların bütünlüğünü bozacaksa, RİA'yı veya kalan parçasını yerinde bırakmak en uygun seçenek olacaktır.

Anahtar sözcükler: Uterus perforasyonu, tedavi seçenekleri.

Bildiri No: 74

Kategori: İkiz gebeliklerde yönetim

Birinci trimesterde ultrason ile tespit edilen torakoomfalopagus olgusu

Sunum Tipi: Poster

Ayşe Güler[1], Nesrin Atcı[2], Atilla Karateke[1], Hakan Yeral[2], Kenan Serdar Dolapcıoğlu[1]

[1]Mustafa Kemal Üniversitesi Tıp Fakültesi Kadın Hastalıkları ve Doğum Anabilim Dalı, Hatay; [2]Mustafa Kemal Üniversitesi Tıp Fakültesi Radyoloji Anabilim Dalı, Hatay

Amaç: Yapışık ikiz görülme insidansı literatürde 1/200.000 canlı doğum olarak bildirilmektedir. Etiyolojisi tam olarak açıklanamamıştır. Monokoryonik mo-

noamniotik ikiz gebeliğin embriyonik yarıklanması 13-15. günler arası olursa yapışık ikiz gebelik oluştuğu düşünülmektedir. Terminolojide yapışıklığın olduğu anatomik bölgenin sonuna 'pagus' eki getirilerek adlandırma yapılır. Torakopagus %40, omfalopagus %32 oranında görülürken, pyopagus, iskiopagus veya kraniopagus gibi diğer tipler daha az sıklıkla görülür. Mortalite ve morbitide oldukça yüksek olup yapışıklığın tipine ve eşlik eden diğer organ anomalilerine göre değişir. Yapışık ikizlerin ancak %40-60'ı canlı doğar ve bunların yaklaşık %35'i ilk 24 saatte kaybedilir. Canlı olarak doğanlarda tedavi planlanırken yapışıklık bölgesinin yeri ve genişliği, paylaşılan organlar ve majör konjenital anomali varlığının belirlenmesi açısından önemlidir. Gebeliğin 11. haftasında ultrason ile tanısı konan bir torakopagus olgusu literatür eşliğinde sunulmuştur. **Yöntem:** 25 yaşında, G5 P2, son adet tarihine göre 11 hafta 5 günlük gebeliği olan olgu, dış merkezden kliniğimize 'yapışık ikiz gebelik' tanısıyla sevk edildi. Olgu, ayrıntlı US ile incelendikten sonra kendisine ve eşine gerekli bilgiler verilerek terminasyon amacıyla servise yatırıldı. İndüksiyon yapılarak düşük yaptırıldı. **Bulgular:** Yapılan ultrason incelemesinde CRL ölçümlerine göre 11 hafta ile uyumlu monokoryonik monoamniotik yapışık ikiz gebelik izlendi, Erkek cinsiyette izlenen fetuslar orta torakal seviyeden batın alt düzeyine kadar yapışık (torakoomfalofagus) olup kalp tek olarak gözlendi, Her iki fetüste ense kalınlığı ileri derecede artmış olup 4.4 mm ve 6.7 mm. Ayrıca kese içerinde 7.8 mm boyutlarda yolk saka ait görünüm mevcuttu. Abortus materyalinin makroskopik incelemesinde ise yapışıklığı toraks orta kesimden başlayıp pelvik bölgeye uzanım gösteren erkek cinsiyetteki ikiz feüsler gözlendi. **Sonuç:** Yapışık ikiz, ikiz gebeliğin nadir bir formudur. Günümüzde ilerlemiş cerrahi tekniklere rağmen bu tür olguların mortalitesi ve morbiditesi yüksektir. Bu tür olguların mümkün olduğunca erken dönemde teşhis edilip ebeveynler bilgilendirilerek sosyal, etik ve bilimsel veriler ışığı altında tedavi planlanmalıdır.

Anahtar sözcükler: Torakoomfalopagus, yapışık ikiz, siyam ikizi.

Bildiri No: 78

Kategori: Gebelik ve diabet

Vücut kitle indeksinin diyabetik ve diyabetik olmayan gebelerde maternal ve perinatal sonuçlara etkisi

Sunum Tipi: Poster

Burcu Budak, Elif Gül Yapar Eyi

Dr. Zekai Tahir Burak Kadın Sağlığı Eğitim ve Araştırma Hastanesi Kadın Hastalıkları ve Doğum Kliniği, Ankara

Amaç: Vücut kitle indeks değerlerinin diyabetik ve diyabetik olmayan gebelerde maternal ve perinatal sonuçlara etkisini belirlemek. **Yöntem ve Gereçler:** Çalışmamız Mart 2007 ve Mart 2011 tarihleri arasında Dr. Zekai Tahir Burak Kadın Sağlığı Eğitim ve Araştırma Hastanesi gebe izlem poliklinikleri, doğumhane ve perinatoloji servislerinde takip edilen ve doğumları hastanemizde gerçekleştirilen toplam 1193 gebe ve yenidoğan hasta dosyalarının incelenmesi ile elde edilen veriler kullanılarak yapılmıştır. Çoğul gebelikler ve 34.gebelik haftasından önceki doğumlar çalışmadan çıkarılmıştır. Her grup kendi içinde normal ağırlıklı ve fazla kilolu-obez olarak ikiye ayrılmış olup, VKİ değeri 25 kg/ MÇ nin üzerinde olan fazla kilolu hastalar ve 30 kg/MÇ nin üzerinde olan obez hastalar aynı gruba dahil edilmiştir. Çalışmaya dahil edilen olgular gestasyonel diyabet grubu, 'Tip 1 diyabet ve Tip 2 diyabet' hastalarını kapsayan pregestasyonel diyabet grubu ve kontrol grubu olarak üçe ayrılmıştır. Gestasyonel diyabet grubunda 167'si normal kilolu, 205'i fazla kilolu, 142'si obez, 11'i morbid obez 525 gebe, pregestasyonel diyabet grubunda 33'ü normal kilolu, 23'ü fazla kilolu, 25'i obez, 1'i morbid obez 82 gebe ve kontrol grubunda 440'ı normal kilolu, 112'si fazla kilolu, 33'ü obez, 1'i morbid obez 586 gebe ve bebeklerin verileri yer aldı. Tüm çalışma grubunda ve her grup için ayrı ayrı olarak VKİ ile demografik parametreler, maternal ve fetal komplikasyonlar arasındaki istatistiksel ilişki değerlendirilmiştir. **Bulgular:** Obezitenin ve diyabet gelişiminin ilerleyen yaşla birlikte arttığı, obezitenin diyabetes mellitus gelişim riskini ve hipertansif hastalık görülme sıklığını arttırdığı, hem obezite hem de diyabet varlığının iri bebek oranını ve sezaryen ile doğum yapma sıklığını arttırdığı, obezitenin yenidoğan yoğun bakım gereksinimini arttırdığı saptandı. **Sonuç:** Maternal obezitenin özellikle diyabetik hasta gruplarında sezaryen ile doğum sıklığı, artmış bebek doğum ağırlığı, polihidramnios, yenidoğan yoğun bakım ihtiyacı, gebeliğin hipertansif hastalıkları ve preeklampsi ile yakın ilişkisi çalışmamız sonuçlarında ortaya konmuş olup bu toplum sağlığı sorunlarına daha fazla eğilinmesi ve özen gösterilmesi gerektiği gerçeği bir kez daha ortaya çıkmıştır. Bu doğrultuda iyi planmış prospektif ve tüm toplum kesimlerini kapsayan daha geniş ölçekli çalışmalara ihtiyaç bulunmaktadır. Çalışmamızdan elde edilen tüm bu veriler ışığında önerimiz multidisipliner bir yakla-

şımla gebelik öncesi dönemden başlayarak kamusal bir obezite ve diyabet programının hayata geçirilmesi ve obezite ve diyabetes mellitus başta olmak üzere yandaş hastalık ve komplikasyonlarına karşı ülkemiz gebelerinin daha etkin bir biçimde korunması için harcanan çabaların artarak devam etmesidir

Anahtar sözcükler: Vücut kitle indeksi, obezite, gebelik, diabetes melitus.

Bildiri No: 79

Kategori: Sezaryen skarları ve ultrason

Sezeryan esnasında proflilaktik appendektomi

Sunum Tipi: Poster

Cem Kizilaslan, Oktay Tosun, İsmet Gun, Murat Muhçu, Ercüment Müngen

Gülhane Askeri Akademisi Kadın Hastalıkları ve Doğum Anabilim Dalı, İstanbul

Amaç: Genç yaş grubundaki gebelerde appendisit riskinin yüksek olması nedeniyle sezeryan esnasında profilaktik appendektominin uygun şartlarda yapılması savunulmaktadır. Biz bu vakamızda sezeryan esnasında uterin kesi hattına adeze olmuş bir apendisit vakasını tartışmayı amaçladık. **Olgu:** 28 yaşında G2P1 eski sezeryanla doğumu olan hastaya 39. gebelik haftasında elektif sezeryan doğum planlandı. Operasyon sırasında batına girildiğinde appendisit ve mezosunun eski uterin insizyon üzerine adeze olduğu izlendi. Adezyolizis sonrası appendix ve mezosu eksplorasyonda normal görünümde idi. Bunun üzerine usulüne uygun olarak anatomik pozisyonuna defnedildi. Takiben sezeryan ile doğum gerçekleştirildi. Postoperatif dönemde komplikasyon gelişmeyen anne ve bebek 2. günde şifa ile taburcu edildiler. **Tartışma:** Sezaryen ile doğum esnasında elektif appendektomi uygulanabileceği ve ilave cerrahi sorunlara yol açmadığı ileri sürülmektedir. Her operasyonda olduğu gibi appendektomininde komplikasyon riski olduğu unutulmamalıdır (kanama, hematom, adezyon, intestinal obstrüksiyon ve apse). Bu nedenle sezeryan doğum esnasında eksplorasyonda normal görülen appendix vakalarında appendektomi işlemi yapılmamalıdır.

Anahtar sözcükler: Adezyolizis, appendektomi, sezeryan.

Bildiri No: 80

Kategori: Erken doğum riski ve profilaksisi

İdiyopatik fasiyal paralizili bir gebede steroid tedavisine bağlı gelişen akut hepatit tablosu

Sunum Tipi: Poster

Berat Berrin Gençoğlu, Nasuh Utku Doğan, Özlem Seçilmiş Kerimoğlu, Aybike Pekin, Çetin Çelik

Selçuk Üniversitesi Selçuklu Tıp Fakültesi Kadın Hastalıkları ve Doğum Anabilim Dalı, Konya

Amaç: Bell paralizisi nedeniyle yüksek doz kortikosteroid uygulanan bir gebede gelişen akut hepatitli bir olguyu sunmak. **Olgu:** 26 yaşında 36 haftalık gebe olgumuz yüzün sol yarısında güçsüzlük, asimetri şikayetiyle başvurduğu dış merkezden kliniğimize fasial paralizi ve karaciğer enzim yüksekliği nedeniyle refere edildi. Çekilen MR'da herhangi bir patoloji saptanmadı. Fasial paralizi nedeniyle yüksek doz steroid tedavisi alan hastamızın karaciğer fonksiyon testlerinde yükselme olması ve non stres testtin nonreaktif olması nedeniyle İV oksitosin indüksiyon başlandı. Ancak indüksiyon sonrası düzenli kontraksiyonlara rağmen eylem ilerlememesi ve nonreaktif non stres test, fetal taşikardi gelişmesi üzerine hasta sezeryana alındı. 3800 gr Apgar skoru 9-10 olan sağlıklı kız bebek doğurtuldu. Hastanın takiplerinde karaciğer enzimleri normale döndü ve herhangi bir rezidüel semptomu kalmadı. **Sonuç:** Bell paralizisi gebelikte özelikle 3.trimester ya da erken postpartum dönemde görülmektedir. Bell paralizisi gebelikteki fizyolojik değişikliklere sekonder görülebileceği gibi gestasyonel hipertansiyon veya preeklampsiye de eşlik edebilir. Bu hastalarda tedavide yüksek doz steroid kullanımına bağlı fetal ve maternal etkiler mutlaka göz önünde bulundurulmalıdır.

Anahtar sözcükler: Gebelik, bell paralizisi, steroid, akut hepatit.

Bildiri No: 81

Kategori: USG eşliğinde girişimsel işlemler

Lipomlar için nadir yerleşim yeri vulva, bir vaka sunumu

Sunum Tipi: Poster

Seyit Ali Köse, Erdal Bilen, Mehmet Okan Özkaya

Süleyman Demirel Üniversitesi Tıp Fakültesi Kadın Hastalıkları ve Doğum Anabilim Dalı, Isparta

Amaç: Yumuşak dokunun en sık görülen tümörlerinden olan lipomun nadir yerleşim yeri olan vulvaya dikkati çekmek ve vulvar lezyonlarda lipom olasılığını da hatırlatmak **Yöntem:** Kliniğimize başvuran 59 yaşında-

ki kadında vulvada şişlik şikayeti üzerine yapılan jinekolojik muayene ve ultrasonografik görüntüleme **Bulgular:** 59 yaşında emekli bankacı kadın. Genital bölgede yaklaşık 2 yıl önce başlayan şişlik şikayeti mevcut. Kitleden dolayı yürüme, koşma ve günlük aktivitelerinde zorlanma şikayetleri mevcuttu. Bu şikayetler ile 3 farklı jinekoloji kliniğinde antibiyotik tedavileri uygulanmış. Hasta geldiğinde muayenesi yapıldı. Sol labium majus inferiorda yaklaşık 50x60 mm ebadında, yumuşak kıvamda, hareketli, hafif ağrılı bir kitle palpe edildi. Yapılan ultrasonografik görüntülemede cilt altı yağ dokusunda lipom ile uyumlu olabilecek lezyon raporu verildi. Hasta spinal anestezi uygulanarak opere edidi. Kitle kapsülünden dolayı kolayca tamamen eksize edildi. Alınan materyal patolojiye gönderildi. Patoloji sonucu lipom olarak rapor edildi. **Sonuç:** Lipomlar bütün yaş gruplarında görülmekle birlikte 40-60 yaşlarında daha sık görülmektedir. Boyun, sırt ve karında sık rastlanan tümör iken vulvada nadir rastlanmaktadır. Liposarkom ile ayrımı düzgün yapılmalıdır. Vulvada lipom dünyada ve ülkemizde nadir bildirilmiş olgu olup, kliniğimizde de nadir görülen bu vulvar lipom olgusu başarılı bir şekilde tedavi edildi.

Anahtar sözcükler: Yumuşak doku tümörü, vulvar, lipom.

Bildiri No: 85

Kategori: Erken anomali tanısı

Tip I konjenital kistik adenomatoid malformasyon: Olgu sunumu

Sunum Tipi: Poster

Resul Arısoy, Oya Pekin, Erbil Çakar, Elif Özkır, Semih Tuğrul

S. B. Zeynep Kamil Kadın ve Çocuk Hastalıkları Eğitim Araştırma Hastanesi Perinatoloji Kliniği, İstanbul

Amaç: Prenatal tanı almış tip I konjenital kistik adenomatoid malformasyon olgusunun sunulması ve yönetiminin tartışılması amaçlanmıştır. **Olgu:** 27 yaşında gravida 4, parite 2, abort 1 olan gebe 25+5 gebelik haftasında hidrops fetalis ön tanısı ile nedeniyle kliniğimize refere edilmiştir. Takipsiz gebenin ultrason muayenesinde bipariyetal çap 65 mm, baş çevresi 254 mm, femur uzunluğu 46 mm ve abdomen çevresi 342 mm (>97. persentil) ölçüldü. Fetüsun değerlendirilmesinde bilateral akciğerlerde en büyüğü 26x24 mm boyutlarında multiloküler anekoik kistik yapılar, kalp aksının sola kaydığı ve yoğun assit gözlendi. Diğer sistemlerin muayenesinde ek anomali saptanmadı. Tip I konjenital kistik adenomatoid malformasyon ön tanısı konularak; aile fetüsun muayene bulguları ve prognoz açısından bilgilendirildi ve gebeliğin terminasyonu önerildi. Postmortem patoloji incelemesindede tanı doğrulandı. **Sonuç:** Tip I konjenital kistik adenomatoid malformasyon olgularının ayırıcı tanısı ve eşlik eden diğer anomalilerin varlığı yönetim açısından önemlidir. İzole tip I konjenital kistik adenomatoid malformasyon olgularında prognoz iyidir. Erken fetal hidropsun eşlik ettiği olgularda prognoz kötü olup; gebeliğin tahliyesi önerilebilir.

Anahtar sözcükler: Konjenital kistik adenomatoid, malformasyon, hidrops fetalis, prenatal tanı.

Bildiri No: 90

Kategori: MSS anomalileri

İkiz gebelikte konkordant spina bifida: Olgu sunumu

Sunum Tipi: Poster

Deniz Esinler, Hülya Dede, Serdar Yalvaç, N. Ömer Kandemir, Oya Aldemir Sertaç Esin, Bülent Yirci

Zübeyde Hanım Doğumevi Perinatoloji Kliniği, Bursa

Nöral tüp defektleri (NTD) gebeliklerin yaklaşık 1/1000'ini etkileyen, oldukça sık görülen doğuştan anomalilerdir. İkiz gebeliklerde her iki bebeğin etkilendiği durumlar ise oldukça nadir olarak görülür. Bu bildiride biz her iki bebeğin NTD ile etkilenmiş olduğu bir ikiz gebelik olgusu sunmayı amaçladık. Olgu Sunumu: 25 yaşında, gravidası 3, paritesi 2 olan, 19 haftalık gebeliği olan bir hasta polikliniğimize başvurdu. Alınan hikâyeden hastanın bu gebeliğinde daha önceden antenatal kontrole gitmediği anlaşıldı. Daha önceden 2 kez tekiz gebelik ile sağlıklı bebekler dünyaya getirdiği anlaşıldı. Ultrasonografik incelemede monokoryonik diamniyotik ikiz gebelik saptandı. Her iki fetüsün biyometrik ölçümleri gebelik yaşı ile uyumlu idi. Her iki bebekte lumbosakral bölgede spina bifida tespit edildi. Hastaya prenatal danışma verildi ve hastanın da kabul etmesi ile gebelik terminasyonu kararı verildi. Gebelik terminasyonu başarı ile gerçekleştirildi. Plasental patolojik incelemesi monokoryonik diamniyotik plasentanın varlığını teyit etti. Her iki fetüs erkek idi. Hastanın önceki gebeliklerinde ve bu gebeliğinde folik asit kullanmadığı öğrenildi. Daha önceki gebeliklerde de rutin kontrollere gitmediği anlaşıldı. **Tartışma:** Nöral tüp defektleri (NTD) oldukça sık görülen do-

ğuştan anomaliler olup Türkiye'de yaklaşık 1.5-4/1000 gebelikte görülmektedir. İkiz gebeliklerde NTD riski artmıştır fakat NTD'lerin çoğu diskordanttır (Bir tanesi normal fetüs, diğeri etkilenmiş fetüstür). Konkordant NTD (her iki bebeğin de etkilenmiş olması) nadir olarak görülür. Bir çalışmaya göre 1/32.000 gibi bir oranda izlenir. Bu bildiride sunulan olgu monokoryonik diamniyotik bir ikiz olgusu ve her iki fetüs erkektir. NTD ile birçok risk faktörü birlikte olabilir. Genetik faktörler (multifaktoriyal geçiş, MTHFR mutasyonu), çevresel faktörler, kadın yaşı, düşük sosyoekonomik durum, folik asit eksikliği, alkol kullanımı, hipertermi, hiperglisemi ve ilaç kullanımı gibi faktörler sayılabilir. Bizim olgumuzda folik asit kullanmama haricinde bir risk faktörü saptanmadı. Maalesef hastamıza MTHFR gen mutasyon araştırması yapılamadı. Sunulan olguda her iki bebeğin NTD ile etkilenmiş olmasının en olası nedeni folik asit eksikliği olduğunu düşünmekteyiz.

Anahtar sözcükler: Nöral tüp defektleri, NTD, ikiz gebelik, MSS.

Bildiri No: 99

Kategori: Erken doğum riski ve profilaksisi

Plasental dev koryoanjioma - Bir olgu sunumu

Sunum Tipi: Poster

Halenur Bozdağ[1], Nilgün Tandoğan[1], Temel Tan[1], Neşe Yücel[1], Leyla Cinel[2], Necdet Süer[1]

[1]Medeniyet Üniversitesi Göztepe Eğitim ve Araştırma Hastanesi Kadın Hastalıkları ve Doğum Kliniği, İstanbul; [2]Medeniyet Üniversitesi Göztepe Eğitim ve Araştırma Hastanesi Patoloji, Kliniği, İstanbul

Amaç: Bu olgu sunumu ile dev plasental koryoanjioma ve kötü perinatal sonuçlar arasındaki ilişkiyi vurgulamayı amaçladık. **Olgu:** Olgumuz 26 yaşında, G2P1 olup antenatal takip amacı ile perinatoloji birimine başvurdu. Ultrasonografi incelemesinde fetal biyometrik ölçümleri 23. gebelik haftası ile uyumlu bulundu. Fetoplasental ünitenin detaylı incelemesinde plasentanın fetal yüzeyinde farklı büyüklüklerde hipoekoik kitleler izlendi. Plasenta kalınlığı da artmış olarak tespit edildi. Fetal incelemede kardiyotorasik indeksin kalp lehine artmış olması dışında ek patoloji tespit edilmedi. İleri tetkik amaçlı fetal ekokardiyogafi planlandı. Maternal TORCH grubu ve sifiliz enfeksiyonlarına yönelik serolojik tetkik sonuçlarında aktif enfeksiyon bulgusu saptanmadı. Hasta 25. gebelik haftasında sancı şikayeti ile acil birimine başvurdu. Polihidramnios ve erken doğum eylemi tanıları ile doğum salonuna alınan hasta normal spontan vajinal yol ile canlı erkek bebek doğurdu. Yeni doğan yoğun bakım ünitesinde takibe alınan bebeğin ekokardiyografisi normal olarak değerlendirildi ve konjenital kalp hastalığı lehine bulgu saptanmadı. Prematüriteye bağlı komplikasyonlar nedeni ile postpartum 37. saatte exitus oldu. Aile onayı olmadığı için otopsi yapılamadı. Plasentanın patolojik incelemesinde plasenta boyutları 26x27x4 cm olarak bildirildi. Plasentanın fetal ve maternal yüzeyleri arasında 11x8 cm boyutlarında tümöral gelişim izlendi. İmmünhistokimyasal boyamada CD34 ile tümöral hücrede yaygın boyanma saptandı. Patolojik tanı 11cm çaplı panmural koryoanjiyoma olarak bildirildi. **Sonuç:** Koryoanjiomalar plasentanın en sık görülen vasküler kökenli bening tümörleridir. Yaklaşık %1 sıklıkta görülür. İleri maternal yaş, ikiz gebelik, primiparite, diyabet ve hipertansiyon koryoanjiomaların görülme sıklığını artıran durumlardır. Küçük koryoanjiomalar semptomsuzdur ve komplikasyona neden olmazlar. Boyutları 4-5 cm den fazla olan dev koryoanjiomalar 3500-9000 gebelikte bir görülür. Fetal anemi, polihidramnios, hiperdinamik kalp yüklenmesi, hidrops ve intrauterin gelişme geriliği eşlik ettiği bildirilen komplikasyonlardır. Bu durumlarda yüksek perinatal ölüm oranları (%30-40) vardır. İntrauterin tedavi amacı ile yapılan girişimlerin başarısı ise sınırlı olarak bildirilmektedir. Dev koryoanjiomaların sunulduğu birçok yayında polihidramnios bu komplikasyonlar arasında en sık görülendir. Kanın koryoanjioma içinde şant yapması sonucu oluşan hiperdinamik sirkülasyonun neden olduğu artmış fetal idrar üretiminin polihidramniosa neden olduğu düşünülmektedir. Öne sürülen diğer mekanizma da plazmanın tümöral kitle yüzeyi aracılığı ile transüdasyonu olarak bildirilmektedir. Vakamızdaki dev olarak tanımlanabilecek boyuttaki koryoanjioma, gebeliğin çok erken haftalarında polihidramnios ve kardiyomegali gelişimine neden olmuştur. Bu da, yüksek mortalite oranı yüksek bir haftada doğumla sonuçlanmıştır. Koryoanjiomalar iyi huylu plasental tümörler olmak birlikte büyüklükleri ile doğru orantılı olarak gebelikte komplikasyonlara neden olabilmektedir. Klinik pratiğimizde ultrasonografi taramalarında polihidramnios, fetal kardiomegali, fetal anemi ve eşlik eden bulgular saptamaktayız. Bu vaka aracılığı ile bu patolojilerin etiyolojileri sorgulanırken koryoanjiomaların hatırlanması ve plasenta incelemesinin detaylandırılarak yapılması gerektiğini vurgulamak istedik.

Anahtar sözcükler: Erken doğum, plasental koryoanjioma, polihidramnios.

Bildiri No: 100

Kategori: Fetal kalp anomalileri

Ebstein anomalisi: Olgu sunumu

Sunum Tipi: Video

Resul Arısoy, Emre Erdoğdu, Oya Pekin, Bülent Tandoğan, Semih Tuğrul

S. B. Zeynep Kamil Kadın ve Çocuk Hastalıkları Eğitim ve Araştırma Hastanesi Perinatoloji Kliniği, İstanbul

Amaç: Prenatal tanı almış fetal Ebstein anomalisi olgusunun sunulması ve yönetiminin tartışılması amaçlanmıştır. **Olgu:** 21 yaşında gravida 1, parite 0, olan gebe 22+5 gebelik haftasında sularının gelmesi şikayeti ile kliniğimize başvurdu. Gebenin hikayesi ve özgeçmişinde özellik saptanmadı. Gebenin yapılan vajinal spekulum muayenesinde amniyon sıvısının geldiği doğrulandı. Fetusun ultrason muayenesinde, fetal biyometrinin 22 hafta ile uyumlu olduğu ve amniyon sıvısın 140 mm olduğu tespit edildi. Fetal kalbin muayenesinde, kalp ekseninin sola kaydığı (75-80 derece), triküspit kapağın apekse daha yakın olduğu (triküspit kapağının apekse uzaklığı 8,4 mm, mitral kapağın apekse uzaklığı 14.5 mm), sağ ventrikülün proksimal kısmının sağ atriyumla devamlılık göstererek atriyalizasyon gösterdiği, sağ atriyumun genişlediği gözlendi ve fetal kardiyotorasik çevre oranı 0.57 olarak bulundu. Doppler ultrason muayenesinde ise triküspit kapakta regürjitasyon olduğu tespit edildi. Sol kalp anatomisi normal olarak değerlendirildi. Diğer sistem muayenelerinde ek anomali saptanmadı. Bu bulgularla fetal ebstein anomalisi tanısı konuldu. Aileye durum hakkında bilgi verilip; karyotip analizi ve gebeliğin terminasyonu önerildi. Karyotip analizi sonucu normal olan fetüsun postmortem patoloji incelemesinde de Ebstein anomalisi tanısı doğrulandı.

Anahtar sözcükler: Prenatal tanı, Ebstein anomalisi, triküspit kapak.

Bildiri No: 101

Kategori: Video sunumları

Sezaryen skar gebeliği

Sunum Tipi: Video

Hakan Erenel

İstanbul Üniversitesi Cerrahpaşa Tıp Fakültesi Kadın Hastalıkları ve Doğum Anabilim Dalı, İstanbul

Sezaryen skar gebeliği eski sezaryenlilerde 1/1800-2500 sıklıkta görülmektedir. Günümüzde artan sezaryen oranları ile jinekoloji pratiğinde daha sık karşımıza çıkacak bir problem olacaktır. Sezaryen skar gebeliğinin tedavisi ile ilgili bir ortak görüş olmamakla beraber literatürde çeşitli tedavi yöntemleri yayınlanmıştır. Bunlar medikal ve cerrahi yöntemler olarak başlıca iki başlık altında toplanabilir. Metotreksatın gestasyonel keseye lokal olarak uygulanımı veya sistemik enjeksiyonu sık tercih edilen yöntemlerden biridir. Cerrahi tedaviler; histerektomi, skar rezeksiyonu ve tamiri, kese aspirasyonu, uterin arter embolizasyonu olarak sıralanablir. Kliniğimize başvuran 3 sezaryen skar gebeliği olgusunun tanı aşamasındaki ve takiplerindeki video görüntülerini sunmaktayız. 1. olguda hastaya lokal ve sistemik metotreksat uygulaması 2. olguda sezaryen skarı gebeliğinin spontan rezolüsyonu 3. olguda sezaryen skar gebeliğinin tekrarlayan metotreksat enjeksiyonlarıyla tedavisi sunulmaktadır. Her üç olgu da komplikasyon gelişmeden tedavi olmuştur. Metotreksat tedavisi sezaryen skar gebeliklerinde uygun bir yöntem olarak gözükmektedir. Sezaryen skarı gebeliğinin tedavisi şu an için bireysel deneyimlere göre yapılmaktadır fakat çok merkezli çalışmalar ile rehberler oluşturulmalıdır. Amaç aşırı kanamadan korunmak ve fertilite arzusu olanlarda uterusu korumak olmalıdır.

Anahtar sözcükler: Sezaryen skarı gebeliği, ektopik gebelik, skar gebeliği tedavisi.

Bildiri No: 103

Kategori: İkiz gebeliklerde yönetim

İkiz gebeliklerde birinci trimester tarama belirteçleri ile ilişkili obstetrik komplikasyonların incelenmesi

Sunum Tipi: Poster

Cantekin İskender[1], Ebru Tarım[1], Tayfun Çok[1], Cem Yalçınkaya[1], Hakan Kalaycı[1], Filiz Bilgin Yanık[2]

[1]Başkent Üniversitesi Adana Uygulama ve Araştırma Merkezi Kadın Hastalıkları ve Doğum Anabilim Dalı, Adana; [2]Başkent Üniversitesi Ankara Hastanesi Kadın Hastalıkları ve Doğum Kliniği, Ankara

Amaç: Bu çalışmada, ikiz gebelerde, anormal birinci trimester maternal serum PAPP-A ve serbest beta-HCG düzeyleri ile ilişkili perinatal komplikasyonlar retrospektif olarak incelendi. **Gereç ve Yöntem:** Bu çalışma Başkent Üniversitesi Perinatoloji Bilim Dalında yürütüldü. 2005-2011 yılları arasında kliniğimizde izlenen 134 ikiz gebe çalışmaya dahil edildi. Bu hastalarda anormal birinci trimester maternal serum PAPP-A ve serbest beta- HCG düzeyleri ile ilişkili ola-

rak perinatal komplikasyonlarda artış olup olmadığı incelendi. Yüksek serbest beta- HCG ve düşük PAPP-A ile düşük doğum ağırlığı, intra-uterine gelişme geriliği, preeklampsi ve fetuslar arasında büyüme diskonkordansı gibi komplikasyonların ilişkisi araştırıldı. **Bulgular:** Artmış serbest beta- HCG (> 90 persentil) düzeyleri, preeklampsi ve düşük doğum ağırlığı sıklığında artış ile beraberdi. Düşük PAPP-A (10 persentil <) ile ilişkili olarak perinatal komplikasyon hızında artış saptanmadı. **Sonuç:** Birinci trimesterde yüksek serbest beta- HCG düzeyleri artmış perinatal komplikasyon ile ilişkiliydi. Düşük PAPP-A ile ilişkili olarak perinatal komplikasyon hızında artış saptanmadı.

Anahtar sözcükler: İkiz gebelikler, Down sendrom tarama testi, ilk trimester.

Bildiri No: 106

Kategori: 4D ultrasonun yeri ve katkısı

Otozomal dominant polikistik böbrek hastalığının prenatal tanısında fetal böbreklerin 3-D VOCAL ile volumetrik değerlendirilmesi

Sunum Tipi: Poster

Oktay Tosun, İsmet Gün, Ercüment Müngen,
Cem Kızılaslan, Vedat Atay

GATA Gülhane Askeri Tıp Akademisi Kadın Hastalıkları ve Doğum Anabilim Dalı, İstanbul

Otozomal dominant polikistik böbrek hastalığı (ODPBH) nadiren prenatal dönemde ultrasonografik bulgu vermektedir. ODPBH'da prenatal dönemde ultrasonografide böbreklerde hafif büyüklük, kortekste hiperekojenite ve hafif oligohidramnios gözlenebilir. Prenatal dönemde bulgu veren olgularda prognoz daha kötüdür. Prenatal dönemde böbrek boyutları genellikle iki boyutlu ultrasonografide değerlendirilmektedir. Ancak, prenatal dönemde bulgu veren ODPBH olgularında böbrek boyutlarında hafif büyüklük olduğundan ve kortikomedullar diferansiyasyon genellikle korunduğundan tanıda güçlük olabilmektedir. Bu olgularda fetal böbreklerin volumetrik değerlendirilmesi tanıya yardımcı olabilir. Günümüzde fetal böbrek volümlerinin gebelik haftalarına göre nomogramları mevcuttur. Bu çalışmanın amacı, gebeliğin 28. haftasında oligohidroamnios ve 2-D ultrasonografide ODPBH yönünden şüpheli bulgular olan ve fetal böbreklerin 3-D VOCAL ultrasonografi ile volumetrik değerlendirilmesinin ODPBH tanısına önemli katkı sağladığı bir olguyu sunmaktı.

Anahtar sözcükler: 3-D VOCAL, ultrasonografi, oligohidramnios, polikistik böbrek hastalığı.

Bildiri No: 111

Kategori: Video sunumları

İntra-plasental ikiz eşi: Ultrasonografik ayna artefaktı

Sunum Tipi: Video

Mekin Sezik

Süleyman Demirel Üniversitesi Tıp Fakültesi Kadın Hastalıkları ve Doğum Anabilim Dalı, Isparta

Tıbbi teşhis amacı ile kullanılan ultrason dalgaları, fizik kuralları açısından ışık benzeri davranış göstermektedir. Transdüserden gelen dalgalar, dik olarak aşırı yansıtıcı bir yüzeye çarparsa ses sinyalleri dağılmakta ve tümü doğrudan transdüsere dönememektedir."Ayna artefektları" ekonun en kısa yolu kullanmak yerine diğer yüzeylere yansıması sonucu oluşan fantom görünümlerden oluşmaktadır. Videoda, bir ikiz gebeliğin ultrasonografik muayenesi esnasında ikizler arası zardaki dalgalanmalar görülmektedir. Bu dalgalanmalar sırasında zarın belirli noktalarında ekojenite artışı şeklinde artefaktlar görülmekte ve aslında transdüsere yakın ikizlerden birine ait vertebralara ait görünüm posteriordaki plasenta içinde hareketli şekilde göze çarpmaktadır. Zardaki ekojenite artefaktları, zarın hareketi esnasında geri yansımanın bozulmasına ikincil oluşmaktadır. Hareketli zar yüzeyinden düzensiz şekilde yansıyan ses dalgalarının transdüsere nispeten geç ulaşması nedeni ile cihaz, aslında önde yer alan fetüsü daha derinde (posterior plasentanın içinde) olarak algılamaktadır. Mevcut olguda, plasentanın içinde hareket eden bir fetüsün neredeyse ihtimal dışı olması, "ayna artefaktı" tanısını kolaylaştırmaktadır; ancak, deneyimli sonografistler bile bazı durumlarda ayna artefaktlarını "gerçek" zannedebilmektedir. Muayene sırasında frekansın yükseltilmesi (veya daha yüksek frekanslı proba geçilmesi) ile ayna artefaktları kaybolabilmektedir. Sonuç olarak, obstetrik ve jinekolojik ultrasonografi yapanların bu tarz artefaktlar açısından dikkatli olmaları gerekmektedir.

Anahtar sözcükler: Ayna artefaktı, ultrasonografi.

Bildiri No: 113

Kategori: Monokoryonik ikizler ve ultrason

Yapışık ikizler: Biri cephalothoracopagus diğeri thoracopagus olan iki olgu sunumu

Sunum Tipi: Video

Arif Güngören, Kenan Dolapçıoğlu, Dilek Benk Şilfeler, Ayşe Güler, Selin Tertemiz, Ahmet Beyazıt, Ali Ulvi Hakverdi

Mustafa Kemal Üniversitesi Tayfur Ata Sökmen Tıp Fakültesi Kadın Hastalıkları ve Doğum Anabilim Dalı, Hatay

Giriş: Yapışık ikizler ciddi komplikasyonların eşlik ettiği nadir bir anomalidir. Sonografik olarak ilk defa 1976 yılında Wilson ve ark. tarafından rapor edilmiştir (1). İkizler arasında genellikle kardiyovasküler sistem ve gastrointestinal sistemle ilgili kısımlar paylaşılmıştır (2). Sınıflandırma, birleşen bölgelerin latince isimlerine göre adlandırılır (3). Yapışık ikizlerin %6'sı üçüzlere aittir. Ortalama kız hakimiyeti %70'lerdedir (4).Tüm yapışık ikiz olguları monokoryonik,monoamniotik ve monozigotiktir. Her 50.000-100.000 doğumda bir görülmektedir. En sık görülen formu thoracopagustur (5). Cephalotoracopagus ise oldukça nadir görülen bir formudur. 58 yapışık ikiz olgularında bir yada 3 milyon doğumda bir görülmektedir (6). Yapışık ikizlerin, neden olduğu tam olarak bilinmezken, en çok kabul gören teori; embriyonun,ovulasyonun 13.-15. günleri arasında inkomplet ayrılmasıdır (7). Yapışık ikizlerde yaşama şansı,yapışıklığın büyüklüğüne ve paylaşılan organların fazlalığına bağlıdır.Halen yapışık ikizlerin %40-60 kadarı doğmakta ve doğanların %35'i 24 saat yaşamadan ölmektedir (8). 2000 yılına kadar 184 cerrahi işlem yapılarak yapışık ikizler birbirinden ayrılmışlardır. En çok bilinen yapışık ikizler Siam'da (şu anda Tayland sınırları içinde bir şehir) 1811 yılında doğan Chang ve EngBunker, daha sonra ABD'ye getirilmiş ve burada yaşamışlardır. Her ikiside evlenmiş Chang'in 10, Eng'in 12 çocuğu olmuştur ve 63 yaşına kadar yaşamışlardır. (9) **1. Olgu:** Thoracopagus 20 yaşında,multigravid (G2P1A0Y1) olan gebe kadın dış merkezden fetalanomali öntanısıyla merkezimize yönlendirildi.Son adet tarihini bilmeyen gebenin, özgeçmişinde özellik yoktu. Obstetrik ultrason incelemesinde monokoryonik,monoamniotik, 4'er ekstremitesi, 2 vertebral kolonu olan, göğüs bölgelerinden yapışık 19 haftalık ikiz gebeliğin olduğu görüldü. Fetuslarınbirinde fetal kalp atımı mevcut iken diğer fetustafetal kardiyak aktivite yoktu.Amnion sıvısı normaldi. Hastaya gebeliğinin durumu hakkında detaylı danışmanlık verildi. Terminasyon önerildi. Ancak aile gebeliğin devamına karar verdi. **2. Olgu:** Cephalothoracopagus 21 yaşında, multigravid (G4P2A1Y2) olan gebe kadın dış merkezden fetalanomali ön tanısıyla merkezimize yönlendirildi. Son adetinihatırlamayangebenin özgeçmişinde herhangi bir özellik mevcut değildi. Obstetrik ultrason incelemesinde monokoryonik, monoamniotik, 4 ekstremitesi, 2 vertebral kolonu olan baş ve göğüs bölgelerinden yapışık, fetal kalp atımları olan 16 haftalık ikiz gebeliğin mevcut olduğu görüldü. Hidropsfetalis ve kistikhigromada mevcuttu. Amnion sıvısı normaldi. Hastaya danışmanlık verildikten sonra aileninde onayı alınarak terminasyon planlandı. Sonuç Yapışık ikizlik az görülen konjenital bir anomalidir. Etiyolojik faktörler yeterince açık değildir. Yüksek mortalite hızı ve postnatal tıbbi ve etik sorunlar gözönüne alındığında prenatal erken tanı önem kazanmaktadır. Bu durumda ebeveynlere gebeliğin devamı ve doğumsonrası cerrahi seçenekleri ile gebeliğin sonlandırılması konusundaerken bilgilendirme olanağı sağlanmaktadır.

Anahtar sözcükler: Yapışık ikiz.

Bildiri No: 117

Kategori: Erken anomali tanısı

Fetal axillary cystic hygroma: a novel association with triple-X syndrome

Sunum Tipi: Poster

Cantekin İskender[1], Ebru Tarim[1], Tayfun Çok[1], Cem Yalcinkaya[1], Hakan Kalaycı[1], Feride Şahin[2]

[1]Başkent Üniversitesi Tıp Fakültesi Kadın Hastalıkları ve Doğum Anabilim Dalı, Ankara; [2]Başkent Üniversitesi Tıp Fakültesi Moleküler Biyoloji ve Genetik Anabilim Dalı, Ankara

Giriş: Triple-X sendromu görece sık bir kromozomal anöploididir. Bu sendromun yaklaşık insidansı 1000 kız yenidoğan için 1 olgudur. Sık görülen bir anöploidi olmasına karşın, hastalarda spesifik bir fenotip yoktur. Triple-X sendromunda birçok yapısal veya gelişimsel anomali saptanabilmektedir. Bunlar arasında, genitoüriner malformasyonlar en sık görülen gruptur. Kistik higroma, anormal lenfatik kanal gelişiminin sonucu ortaya çıkan bir klinik durumdur. Kistik higroma'nın insidansı 6000-10.000 canlı doğumda bir olgudur. Birçok fetal malformasyon ve kromozomal anomali kistik higromaya eşlik edebilmektedir. **Olgu Sunumu:** 32 yaşında primigravid hasta bebekte, sağ aksiller bölgede kistik kitle nedeniyle kurumumuza başvurdu. Obstetrik ultrasogramda yaklaşık 18 hafta ile uyumlu tek canlı fetus tespit edildi. Ek olarak sağ aksilladan köken alıp sağ hemitoraksa uzanan kistik kitle saptandı. Kitle içinde akım yoktu. Fetusta ultrasonogramla başka bir anomali saptanamadı. Amniosentez sonucu fetal karyotip 47 XXX olarak geldi. Aile istemiyle 19 haftada gebeliğin sonlandırıldı. Postabortal incelemede ek dismorfik bul-

guya rastlanmadı. **Sonuç:** Bu olgu Kistik higroma ile birliktelik gösteren ilk triple x sendromu olgusudur.

Anahtar sözcükler: Kistik higroma, XXX kromozom Sendromu.

Bildiri No: 118

Kategori: Erken anomali tanısı

Ductus venosus agenezi: Olgu sunumu

Sunum Tipi: Poster

Talat Umut Kutlu Dilek[1], Burcu Dilek[2]

[1]Mersin Üniversitesi Tıp Fakültesi Kadın Hastalıkları ve Doğum Anabilim Dalı, Mersin; [2]Özel Mersin Yenişehir Hastanesi Radyoloji Ünitesi, Mersin

Amaç: Ductus venosus agenezi olgusunun bildirilmesi **Yöntem:** Yirmi yedi yaşında ikinci gebeliği olan obstetrik ve tıbbi risk faktörü olmayan hasta 18. gebelik haftasında üriner anomali şüphesi ile refere edilen hasta değerlendirildi. **Bulgular:** Hastanın yapılan ikinci trimester tarama testinde nöral tüp defekti riski 1/50 olarak hesaplanmış ve alfa-feto protein MoM'u 3,21 olarak raporlanmış. Hastanın son adet tarihine göre 19 hafta 2 günlük gebe iken yapılan prenatal değerlendirmesinde 18 hafta 5 günle biyometrik ölçümleri uyumlu olan fetusta atrioventriküler septal defekt, sağ multikistik displastik böbrek ve ayaklarda rocker bottom foot, tek umbilikal arter saptandı. Ductus venosusun olmadığı umbilikal venin direkt sağ atriyuma açıldığı gözlendi. Bu bulgularla hastaya genetik amniyosentez işlemi uygulandı. Karyotip sonucu normal konstitüsyonel karyotip olarak raporlandı. Varolan multiple konjenital anomaliler nedeniyle hastaya tıbbi nedenli gebelik sonlandırılması önerildi. Hastanın da kabulü üzerine 22. Gebelik haftasında hastanın gebeliği sonlandırıldı. **Sonuç:** İzole ductus venosus agenezinde prognoz iyi iken multiple konjenital anomaliler ile birlikteliğiv gösterilen vakalarda prognoz kötüdür.

Anahtar sözcükler: Ductus, venosus, agenezi, atriyoventriküler septal defekt, multiple konjenital anomaliler.

Bildiri No: 119

Kategori: Erken anomali tanısı

Konjenital mezoblastik nefroma: Prenatal tanı ve postnatal yönetimi

Sunum Tipi: Poster

Talat Umut Kutlu Dilek[1], Dinçer Avlan[2], Hüseyin Durukan[1]

[1]Mersin Üniversitesi Tıp Fakültesi Kadın Hastalıkları ve Doğum Anabilim Dalı, Mersin; [2]Mersin Üniversitesi Tıp Fakültesi Çocuk Cerrahisi Anabilim Dalı, Mersin

Amaç: Konjenital mezoblastik nefromanın prenatal tanısı ve postnatal yönetimini sunmak. **Yöntem:** 25 yaşında, ilk gebeliği olan, obstetrik veya tıbbi risk faktörü bulunmayan; son adet tarihine göre 32 haftalık gebe iken dış merkezden polihidramniyoz ve sol surrenal kitle nedeniyle refere edilen hasta değerlendirildi. **Bulgular:** Hastanın 32. gebelik haftasında yapılan prenatal değerlendirmesinde, 34 hafta 1 günle biyometrik ölçümleri uyumlu tahmini ağırlığı 2441 g (%94.55 persentil), amniyotik sıvı indeksi (Dört cepte) 220 (%90 persentil) olarak saptandı. Anatomik değerlendirmede sol böbrek üst polüne yerleşen parankim ekosu böbreğe benzer özelikle olan heterojen yapıda, surrenal'den net ayrılan 31x27x30 mm boyutlarında kitle lezyonu izlendi. Mevcut bulgularla konjenital Wilms tümörü, nöroblastoma ayırıcı tanıda dikkate alınmakla beraber amniyon sıvısındaki artış ve ultrasonografi bulguları itibariyle konjenital mezoblastik nefroma düşünüldü. Aile postnatal yaklaşım hakkında bilgilendirildi. Hasta 37. gebelik haftasında doğum eyleminin spontan başlamasını takiben dış merkezde vajinal yolla doğumunu takiben, hastanemiz çocuk cerrahi polikliniğine refere edildi. Yenidoğan döneminde yapılan kontrastlı abdomen BT incelemede sol böbrek üst polünde ağırlıklı olarak santral kesiminde yerleşen 3x2.5 cm boyutunda komşu toplayıcı sistemi perifere iten yumuşak doku lezyonu saptanmış. Sol böbrekte kitle ön tanısı ile operasyona alınan hastaya sol total nefrektomi yapıldı. Histopatolojik değerlendirme mezoblastik nefroma "klasik varyant" olarak raporlandı. Tümörde hücresel atipi bulgusu, kapsül invazyonu saptanmadı. **Sonuç:** Prenatal dönemde böbrekle izoekoik veya hafif hiperekoik izlenen, sınırları net ayrılamayan tek taraflı amniyon sıvısında artışın eşlik ettiği renal kitlelerde mezoblastik nefroblastoma ayırıcı tanıda akılda tutulmalıdır.

Anahtar sözcükler: Konjenital anomaliler, konjenital, mezoblastik, nefroma, polihidramniyoz, üriner anomaliler.

Bildiri No: 121

Kategori: Gebelik takibi nasıl yapılmalı?

Mekonyumlu amniyon sıvısı ve birinci ve ikinci trimester belirteçleri arasındaki ilişki

Sunum Tipi: Poster

Yaprak Engin-Üstün, Özlem Moraloğlu, Elif Gül Yapar Eyi, Hatice Çelik, Leyla Mollamahmutoğlu

Dr. Zekai Tahir Burak Kadın Sağlığı Eğitim ve Araştırma Hastanesi Kadın Hastalıkları ve Doğum Kliniği, Ankara

Amaç: Çalışmanın amacı mekonyumlu amniyon sıvısı ile birinci ve ikinci trimester belirteçleri arasındaki ilişkiyi araştırmaktır. **Materyal-Metot:** Bu çalışmaya mekonyumlu amniyon sıvısı tespit edilen 51 ve amniyon sıvısı berrak olan 102 gebe dahil edildi. Mekonyumlu amniyon sıvısı tespit edilen her gebeden sonraki ilk iki gebelik kontrol olarak seçildi. Maternal PAPP-A, serbest β-hCG, AFP, HCG ve E3 değerleri kaydedildi. İki grubun birinci ve ikinci trimester belirteçleri karşılaştırıldı. Çoğul gebelikler ve maternal diyabetes mellitusu olan hastalar çalışma dışı bırakıldı. **Bulgular:** İki grup maternal yaş, gravida ve gestasyonel yaş açısından benzerdi. Maternal PAPP-A, serbest β-hCG, AFP, HCG ve E3 değerleri açısından iki grup arasında farklılık saptanmadı. Sonuç: Çalışmamızda mekonyumlu ve berrak amnyion sıvısı olan gebelerde benzer maternal PAPP-A, serbest-hCG, AFP, HCG ve E3 değerleri tespit edildi.

Anahtar sözcükler: Mekonyumlu amniyon sıvısı, maternal serum tarama

Bildiri No: 122

Kategori: Endometriyum kanseri

Endometriyum kanserinde ultrasonografi ve MR görüntülemenin myometriyal invazyonu değerlendirmedeki diagnostik önemi: Olgu sunumları

Sunum Tipi: Video

Burcu Aydın

İstanbul Üniversitesi Cerrahpaşa Fakültesi Kadın Hastalıkları Anabilim Dalı, İstanbul

Endometriyum kanserinde USG tanı ve myometriyal invazyon amaçlı olarak ilk tercih edilen görüntüleme yöntemidir. Ancak MR myometriyal invazyon ve ekstra uterin yayılımda bize yardımcı olmaktadır. USG myometriyal invazyonu tesbit etmek açısından ucuz, kolay uygulanan, tekrarlanabilir bir görüntüleme yöntemidir. MR, USG'nin yetersiz kaldığı yerlerde uygulanan pahalı ve zaman alıcı görüntüleme yöntemidir. Tüm bu bilgiler gözönüne alındığında endometriyum kanseri tanısı alan hastalarda iyi USG yapan operatör MR görüntülemesine gerek kalmadan sadece USG ile myometriyal invazyonu yapabilmektedir. Biz bu olgu sunumları ile bunu göstermek istedik.

Anahtar sözcükler: MRI, USG, endometriyum kanseri.

Bildiri No: 123

Kategori: Over tümörleri

Endometriozis - Olgu sunumu

Sunum Tipi: Video

Burcu Aydın

İstanbul Üniversitesi Cerrahpaşa Tıp Fakültesi Kadın Hastalıkları Anabilim Dalı, İstanbul

Endometriozis genellikle üreme çağı kadınlarda görülmekle birlikte menarş sonrası adolesanları da etkileyen bir patolojidir. Endometriozis endometriyal stroma ve glandının uerus dışında yer almasıdır. Hemen her organda görülebilir. Erkeklerde de bildirilmiştir.görülme yaşı değişmekle birlikte reproduktif yaştaki kadınlarda %3-10 arası bildirilmektedir. Epidemiyolojide ırk, genetik, sosyoekonomik düzey, adet düzeni suçlanmaktadır. teoriler arasında transplantasyon, metaplazi, induksiyon ve imunolojik bozukluklar suçlanmaktadır. Lokalizasyon olarak sakrouterin ligament, overler, douglas boşluğu, mesane yüzeyi, ince bağırsak yüzeyi olabilmektedir. Bizim vakamızda mesane ve uterus arasında endometriozis odağı tesbit edilmiş ve sunulmuştur. Eğer bir kadında hematüri ve disuri olursa ayrıcı tanıda endometriozis akla gelmeli ve hasta bu yönde araştırılmalıdır.

Anahtar sözcükler: Dizüri, hematüri, Endometriozis.

Bildiri No: 124

Kategori: Uterus sarkomları

Uterus servikste akut miyeloid löseminin remisyon döneminde ortaya çıkan granülositik sarkom

Sunum Tipi: Poster

Seyit Ali Köse, Ayşe Gönül Köse, Mehmet Okan Özkaya

Süleyman Demirel Üniversitesi Tıp Fakültesi Kadın Hastalıkları Anabilim Dalı, Isparta

Amaç: Akut myeloid lösemi tanısı almış hastalarda akut ve kronik dönemde granülositik sarkomun çok ender ortaya çıktığı serviks bölgesinin düzenli takip edilmesi **Yöntem:** Elli dokuz yaşında, 14 yıldır menopozda olan kadın yaklaşık iki aydır aralıklarla olan ağrısız vajinal kanama şikayeti ile kliniğimize başvurdu. Başka bir şikayeti olmayan kadının, iki normal doğum yaptığı, ve

14 yıl önce akut myeloid lösemi tanısı aldığı ve 1998 yılında kemoterapi sonrasında menopoza girdiği, 2008 yılında tekrar akut myeloid lösemi relaps tanısı ile kemoterapi aldığı ve yaklaşık 4 yıldır remisyonda olduğu, vajinal kanama şikayetleri başlamadan yaklaşık 4 ay önce yapılan hematolojik tetkiklerinde anormal bir durumun olmadığı kendisine bildirildiği anemnezi alındı. Hastaya jinekolojik muayene, transvajinal ultrasonografi, kolposkopi eşiliğinde servikal biyopsi işlemleri uygulandı. **Bulgular:** Jinekolojik muayenede; serviks anteriordan posteriora uzanan, geniş, sert, serviksi kaplayan düz bir kitle palpe edildi. Uterus düzgün, adneksial alanlarda kitle palpe edilmedi. Spekulum muayenesinde yaklaşık 5 santimetre ebadında anterior servikal duvardan posterior fornikse uzanan kitle görüldü. Transvajinal ultrasonografide uterus alt segment anteirordan köken alan, serviks ve posterior forniksi de içine alan yaklaşık 36x41 mm ebatlarında düzgün sınırlı myomla uyumlu olabilecek kitle görüntülendi. Kolposkopi eşliğinde yapılan servikal biyopsi sonucu granülositik sarkom olarak rapor edildi. Hasta yeniden değerlendirilmesi amacı ile hematoloji kliniğine refere edildi. **Sonuç:** Akut myeloid löseminin akut döneminde veya remisyonun erken dönemlerinde ekstramedüller myeloid sarkom literatürde bildirilmiştir. Kronik dönemde ve özellikle bu vakada olduğu şekli ile geç dönem servikal granülositik sarkom çok nadir bildirilen olgulardandır. Akut myeloid lösemi olguları remisyon dönemlerinde de jinekoloji klinikleri tarafından muayene edilmeli ve PAPS, kolposkopik biyopsi işlemleri uygulanmalıdır.

Anahtar sözcükler: Granülositik sarkom, uterus serviks, akut myeloid lösemi.

Bildiri No: 127

Kategori: İskelet sistemi ve genetik yönü

Fetal aksiller kistik higroma olgusunun prenatal tanısı ve bleomisin skleroterapi ile postnatal tedavisi

Sunum Tipi: Poster

Aslıhan Yazıcıoğlu[1], Mert Turğal[1], Özge Senem Yücel[1], Özgür Özyüncü[2]

[1]Hacettepe Üniversitesi Tıp Fakültesi Kadın Hastalıkları ve Doğum Anabilim Dalı, Ankara; [2]Hacettepe Üniversitesi Tıp Fakültesi Kadın Hastalıkları ve Doğum Anabilim Dalı, Perinatoloji Ünitesi, Ankara

Amaç: Fetal lenfatik sistemin nadir konjenital malformasyonu olan kistik higroma, sıklıkla boyun, aksiller bölge ve karın duvarında multiloküle kistik kitle şeklinde ortaya çıkmaktadır. Kromozom anormallikleri ve yapısal malformasyonlarla ilişki olduğu bildirilmiş olup, postnatal yönetimde izlem, aspirasyon, cerrahi eksizyon ve güncel yaklaşım olarak sklerozan ilaçlar ile tedavi gibi seçenekler mevcuttur. Burada, gebeliğin 32. haftasında fetal aksiler kistik higroma tanısı alan ve postnatal dönemde bleomisinle skleroterapi uygulanan ve izlemi sorunsuz tamamlanan bir olgu tartışıldı. **Yöntem:** 30 yaşında multipar hasta 32. gebelik haftasında rutin obstetrik ultrasonografide fetal sol aksillada kistik kitle tespit edilmesi üzerine hastanemize refere edildi. 28. gebelik haftasında yapılan ultrasonografinin normal olduğu öğrenildi. Mevcut gebelikte üçlü test ve alfa fetoprotein değerlerinin normal olduğu, aile hikayesinde anomali olmadığı öğrenildi. Yapılan ultrasonografide fetal sol aksiller alandan toraks ön ve arka duvarına doğru uzanım gösteren 5x6 cm boyutunda, multiseptalı kistik kitle izlendi. Kitlenin intratorasik uzanımı bulunmamaktaydı. Fetusta bu bulguya eşlik eden yapısal malformasyon izlenmedi, fetal ekokardiyografi normaldi. 36. gebelik haftasında tekrarlanan ultrasonografide kitle boyutunda değişim gözlenmedi. Fetal aksiller kitle sol kolda ileri derecede abdüksiyona neden olduğu için, 38. gebelik haftasında sezaryen doğum gerçekleştirildi. Bebeğin sol aksiller bölgesine lokalize 5x5 cm yumuşak doku kitlesi izlendi, karyotip analizi ise 46,XX idi. Bebek doğumdan sonra tedavi planı için Pediatrik Cerrahi ve Ortopedi Bölümü'ne konsülte edildi. **Bulgular:** Doğumdan 1 ay sonra çekilen Manyetik Rezonans görüntülemede 8x3x5 cm boyutunda, ön ve arka göğüs duvarına uzanan kontrast tutan septaları bulunan makrokistik kitle izlendi. Kitlenin intratorasik uzanım olmamakla birlikte brakiyal pleksus ile yakın komşuluğu; tam olmayan rezeksiyon ihtimali, ilişkili rekürrens ve sinir hasarı, pediatrik cerrahi ve ortopedi uzmanlarını bleomisin ile skleroterapiye yönlendirdi. Postnatal 2. ayda lokal bleomisin tedavisi uygulandı. Takipte komplikasyon olmayan olguda kist küçülerek 2 ay içinde tamamen kayboldu. **Sonuç:** Antenatal takipte nadir olarak görülmekle birlikte, fetal aksiller kistik higroma olguları hem doktor için hem de aile için endişe uyandırmaktadır. Eşlik edebilecek kardiyak kusurlar, kromozom anormallikleri ve genetik sendromlar açısından araştırmalar yapılmalıdır. Olguların seri sonografik takibi esastır. Fetal malpozisyonun eşlik ettiği olgularda sezaryen doğum gerekli olabilir. Prognoz, normal karyotip, tek taraflı lezyon, plevral efüzyon olmadığı olgularda dahi iyidir. Erken gebelik haftalarında ortaya çıkan olgularda prognoz daha kötüdür. İnvazyon derinliği, septasyonların

bulunması da prognozda etkilidir. Tedavi seçenekleri arasında cerrahi eksizyon ve sklerozan ilaçlar öne çıkmaktadır. Bu lezyonların komşu damar ve sinirleri infiltrasyon özelliği, kısmi eksizyonun rekürrens, infeksiyon ve kötü kozmetik sonuçlarla ilişkisi nedeniyle günümüzde sklerozan ilaçlar (bleomisin vb.) öne çıkmaktadır. Sunulan olguda bleomisin ile skleroterapi ile tam iyileşmenin sağlanması güncel tedavi yaklaşımına iyi bir örnek olduğunu düşündürmektedir.

Anahtar sözcükler: Kistik higroma, aksiller, prenatal tanı, bleomisin skleroterapi.

Bildiri No: 128

Kategori: Dış gebelik

Nadir bir gebelik formu: Servikal gebelik olgu sunumu

Sunum Tipi: Poster

Ahmet Uysal[1], Fatma Uysal[2]

[1]Çanakkkale Onsekiz Mart üniversitesi Tıp Fakültesi Kadın Doğum Anabilim Dalı, Çanakkale; [2]Konak Doğum Evi Kadın Hastalıkları ve Doğum Hastanesi Radyoloji Kliniği, İzmir

Amaç: Servikal gebelik, oldukça nadir görülen bir ektopik gebelik formudur. Maternal morbidite ve fertilite üzerinde olumsuz etkilerle birliktelik gösterir. Servikal gebeliğin en önemli etiyolojisi önceki endometrium hasarıdır. Geçirilmiş intrauterin müdahaleler, endometriumda hasara yol açarak implantasyon için uygunsuz durum oluşturabilir. Bu sunumda bir servikal gebelik olgusu literatür bulguları eşliğinde sunulacaktır. **Yöntem:** Transvajinal ultrasonografi incelemesi yapıldı. **Bulgular:** 27 yaşında G3P1 olgu 8 haftalık amenere dönemi sonrası acil servise ağrısız vajinal kanama şikâyeti ile başvurdu. Jinekolojik muayenesinde büyümüş rahim mevcutken adneksiyal hassasiyet saptanmadı. Servikal eksternal osta hemorajik materyal mevcuttu. Transvajinal ultrason incelemesinde intrauterine gestasyonel kese izlenmezken uterusun servikal kısmında gebelik kesesi mevcuttu. Plasental dokuya ait ekojenik yapı internal os düzeyinde yer almaktaydı. Kese içerisinde CRL: 16 mm (8 hafta 0 gün) ile uyumlu kardiyak aktivitesi izlenmeyen fetüs saptandı. Sonografik bulgular ile hastaya ektopik servikal gebelik tanısı kondu, Hasta müdahale için hospitalize edildi. Servikal dilatasyon ve servikal küretaj uygulandı. Küretaja rağmen vajinal kanamanın devam etmesi üzerine küretaj bölgesine Foley balon tamponat uygulandı. 24 saat sonra kanamanın olmadığı gözlendi. 48 saat sonra Foley tamponata son verilerek hasta 1 hafta sonar kontrole çağırılarak taburcu edildi. **Tartışma:** Servikal gebelik gestasyonel dokunun internal osun altında endoservikal kanala implantasyonu ile karakterli, nadir görülen bir ektopik gebelik formudur. 1 /1000-1/95.000 arasında değişmektedir. Masif hemorajiye bağlı olarak maternal mortalite oranı yüksektir. Etiyolojisindeki en önemli faktör endometrial hasarın varlığıdır. Önceden yapılmış intrauterin müdahalelerin endometrial tabakayı implantasyona elverişsiz hale getirdiği düşünülmektedir. Multiparite, önceden uterus operasyonu geçirilmiş olması, abortus öyküsü, submüköz myomlar, kronik endometrit, RIA varlığı risk faktörleridir. Servial gebelikte gözlenen ilk bulgu ağrısız vaginal kanamadır. Klinik olarak servikal gebelik tanısı için gerekli kriterler; normal veya normalden az iri bir uterus ile birlikte genişlemiş serviksin varlığı, servikal dilatasyon ve gestasyonel dokunun tamamen serviksde yerleşmiş olması, fraksiyone küretaj sonucunda uterin kavitede gebelik materyali saptanmamış olmasıdır. **Sonuç:** Nadir olarak görülen servikal gebelik formunun tanısın konulması maternal mortalite açısından önemlidir.

Anahtar sözcükler: Servikal gebelik, transvajinal ultrasonografi, ektopik gebelik.

Bildiri No: 129

Kategori: Erken anomali tanısı

Fetal intraabdominal umblikal ven varisi: Prenatal ultrasonografi bulguları

Sunum Tipi: Poster

Ahmet Uysal[1], Fatma Uysal[2]

[1]Çanakkkale Onsekiz Mart üniversitesi Tıp Fakültesi Kadın Doğum Anabilim Dalı, Çanakkale; [2]Konak Doğum Evi Kadın Hastalıkları ve Doğum Hastanesi Radyoloji Kliniği, İzmir

Amaç: Fetal intraabdominal umblikal ven varisi (FİAUVV) umbilikal venin fokal anevrizmatik dilatasyonudur. Klinik önemi henüz tam olarak belirlenememiştir. Gebelik prognozu üzerinde olumsuz etkisi olduğunu bildiren yayınlar olmakla birlikte (artmış fetal ölüm hızı, kromozomal anomali ile birlikteliği) olguların çoğu gebelik sürecini sorunsuz şekilde tamamlamaktadır. Biz bu olguda bir FİAUVV'nin gri skala ve renkli Doppler bulgularını literatür bulguları eşliğinde gözden geçirmeyi amaçladık. **Yöntem:** Rutin obstetrik ultrasonografi incelemesi amaçlı transabdominal US ve Doppler US incelemesi yapıldı. **Bulgular:** 25 yaşında G1P0 olan hasta bölümümüze rutin ultrasonografi inceleme-

si için başvurmuştur. Yapılan ultrasonografik incelemede 30 haftalık fetusta batın orta hatta umblikal kord insersiyo düzeyinden başlayan umblikal venin 25 mm'lik segmentinde 15mm çapta umbilikal ven ile ilişkili varis ve Doppler ultrasonografi incelemede varis lümeninde venöz akım izlendi. Eşlik eden başkaca anomali saptanmadı. UVV, sıklıkla umblikal venin daha az desteklenen kısmı olmasından dolayı umblikal kord intraamniotik kısmındadır. FİAUVV umblikal venin fokal dilatasyonu olup tipik olarak intraabdominal kesimde görülür. FİAUVV nadir olup bir çalışmada prevalansı 1/2300 olarak tespit edilmiştir. UVV etiyolojisi bilinmemektedir. Umblikal venin çapı gebelik süresince lineer bir artış gösterir ve 15. haftada 3 mm iken termde 8 mm'ye ulaşır. Umblikal ven intraabdominal kısmının çapı 9 mm'yi geçerse veya varis çapı umblikal ven intrahepatik kısmı çapının %50'sinden fazla artarsa UVV tanısı konur. Umblikal ven varisi daha çok gelişimsel bir anomalidir. Tanı genellikle 21-34. haftalar arasında ağırlıkta olmak üzere ikinci ve üçüncü trimesterde konmaktadır. FİAUVV'in ayırıcı tanısında safra kesesi ya da mide gibi normal yapılar ile urakal kist, duplikasyon kisti, mezenterik kist ve diğer kistik lezyonlar göz önünde bulundurulmalıdır. FİAUVV varlığında, gebeliğin seyri farklı çalışmalarda geniş değişiklikler göstermektedir. Literatürde tanımlanan en sık komplikasyonlar anevrizma rüptürü, tromboz, umbilikal arter veya diğer venlerin kompresyonu ve artmış preloada bağlı kardiak yetmezliktir. FİAUVV'nin tipik sonografik görünümü abdominal duvar ve karaciğerin inferior kesimi arasında anekoik kistik dilatasyon şeklindedir. Renkli ve spektral Doppler analizi ile lümende venöz akımın varlığı ile tanı teyit edilir. **Sonuç:** FİAUVV nadir olarak görülen umblikal kord anormalliği olup gri skala ve renkli Doppler US ile erken dönemde tanı konulabilmektedir. Her ne kadar bu olguların klinik önemi tam olarak anlaşılmamışsa da eşlik edebilecek anomaliler ve diğer komplikasyonlar yönünden olguların sonografi ile detaylı taranması ve izlenmesi gerekmektedir.

Anahtar sözcükler: Umblikal ven, varis, Doppler ultrasonografi, prenatal tanı.

Bildiri No: 130

Kategori: Sezaryen skarları ve ultrason

Sezaryen skar yerinde gelişen dış gebeliğin konservatif tedavisi

Sunum Tipi: Poster

Ahmet Uysal[1], Fatma Uysal[2]

[1]Çanakkkale Onsekiz Mart üniversitesi Tıp Fakültesi Kadın Doğum Anabilim Dalı, Çanakkale; [2]Konak Doğum Evi Kadın Hastalıkları ve Doğum Hastanesi Radyoloji Kliniği, İzmir

Amaç: Bu yazıda daha önce iki kez sezeryan geçiren hastada tespit edilen skar gebeliğini literatür eşliğinde sunmayı amaçladık. **Yöntem:** Sezeryan öyküsü bulunan olguya transvajinal ultrasonografi yapıldı. **Bulgular:** Olgu 25 yaşında, G3P2, yaklaşık 6 haftalık amenorre öyküsü bulunan hasta kliniğimize başvurdu. Obstetrik öyküsünde iki kez sezaryen operasyonu geçirdiği öğrenildi. Jinekolojik muayenesinde eksternal genitalya ve serviks normal görünümde, vital bulguları stabildi. Beta HCG değeri 2350 mIU/ml ve Hb: 10.8 g/dl olan hastanın diğer laboratuar sonuçları normal sınırlarda idi. Yapılan transvajinal ultrasonografide uterus ön yüzünde internal osun hemen üzerinde eski sezaryen skar bölgesine uyan bölgeye yerleşmiş 20 mm boyutta düzgün sınırlı gestasyonel kese içerisinde CRL: 4.2 mm (6 hafta 1 gün) ile uyumlu kardiyak aktivitesi izlenmeyen embriyo saptandı. Uterin kavitenin boş olduğu ve lezyon bölgesinde Doppler USG de kodlanma gösteren ekojenik desidual tabaka görüldü. Hasta sezaryen skar gebeliği ön tanısıyla gerekli bilgilendirme sonrası operasyona alındı. Genel anestezi altında 6 mmlik Carmen kanül ile gebeliğin bulunduğu alan boşaltıldı. Olguya bir oral bir vajinal misoprostol tablet verildi. Takip eden gün Beta HCG değeri 1645 mIU/ml ve Hb: 10.4 g/dl olan kanaması izlenmeyen ve ultrasonda rezüdü gebelik materyali görülmeyen olgu şifa ile taburcu edildi. Sezaryen skar gebeliğinin patofizyolojisinde embriyonun skardaki mikroskobik ayrılma noktasına olan penetrasyonu sorumlu tutulmaktadır. Risk faktörleri; özellikle iki ve üzeri sayıda sezaryen, D&C, ektopik gebelik, plasental patolojilerin varlığı, gebeliğin invitro fertilizasyonla sağlanmış olması ve önceki sezaryen ile gebelik gelişimi arasındaki sürenin kısalığıdır. Skar gebeliğinin servikal, servikoistmik gebelikler ve inkomplet abortusdan ayırıcı tanısının yapılması önemlidir. Magnetik rezonans görüntüleme skar gebeliğinin kesin tanısını koydursa da tanıda primer olarak transvajinal ultrasonografi kullanılır. Sonografik tanı kriterleri; boş uterin kavite, boş servikal kanal, gestasyonel kesenin anterior istmik myometriumda izlenmesi ve mesane ile kese arasında incelmiş myometriyal tabaka varlığıdır. Sezaryen skar gebeliğinde tanıda gecikme olması durumunda artan gestasyon haftalarında hayatı tehdit eden uterin rüptür ve hemoraji riski arttığı bildirilmektedir. Tedavisinde histerektomi ya da koruyucu seçenekler vardır. Uterusu koruyucu seçenekler cerrahi (laparosko-

pik ya da laparotomik alt segment eksizyonu, histeroskopi, kürtaj), medikal [sistemik ya da lokal metotreksat enjeksiyonu, lokal potasyum klorür (KCl) enjeksiyonu] ve minimal invaziv girişimler (selektif arter embolizasyonu) olarak sıralanabilir. **Sonuç:** Sezeryan skar gebeliği tanısı erken konulup acilen tedavi edilmesi gereken bir durumdur. Tedavisinde gecikme olursa hayatı tehdit edebilen kanama gelişebilir ve kanama kontrolü için bazen hasta histerektomiye gidebilir.

Anahtar sözcükler: Sezaryen skarı, transvajinal ultrasonografi, gebelik, konservatif tedavi.

Bildiri No: 131

Kategori: Fetal kalp anomalileri

Prenatal tanısı konulan izole aberran sağ subklavian arter

Sunum Tipi: Poster

Özge Kızılkale, Canan Yılmaz Torun, Oluş Api, Mert Yeşiladalı

Yeditepe Üniversitesi Hastanesi Tıp Fakültesi Kadın Hastalıkları ve Doğum Anabilim Dalı, İstanbul

Amaç: Minör fetal kromozom anomali belirteçlerinden biri olması önerilen ARSA (aberran right subclavian arter) durumunu tartışmak. **Yöntem:** Perinatoloji kliniğimize başvuran 2 adet ARSA olgusu ultrasonografik görüntüleri ile sunuldu. **Bulgular:** Olgulardan birinin 20. diğerinin 23. haftalarında yapılan ultrasonlarında kardiak odacıklar, büyük damar çıkışları normal olarak değerlendirildi. Her iki vakada da yapılan detaylı USG'de üç damar kesitinde trakea arkasından dolanarak sağa yönelen aberran sublavian arter görüldü. Ek patoloji saptanmadı. **Sonuç:** ARSA normal popülasyonun %1.4'ünde görülen bir bulgudur. Fetusta Down sendromu varsa prenatal ARSA görülme insidansı %35'tir. Güncel bilgiler doğrultusunda aberran subclavian arter varlığı ikinci trimester ultrasonografi taramasında rutine henüz girmemiştir ancak down sendromu belirteci olarak değerlendirilebilir.

Anahtar sözcükler: ARSA, aberran sağ subklavian arter, tarama, prenatal tanı.

Bildiri No: 132

Kategori: Benign uterus patolojileri

Uterus unikornis ve rudimenter horna laparoskopik ve laparotomi ile yaklaşım

Sunum Tipi: Poster

Uğur Orak, Yaprak Kandemir, Gülser Göktolga, Levent Şahin, Zehra Sema Ozkan, Banu Kumbak

Fırat Üniversitesi Tıp Fakültesi Kadın Hastalıkları ve Doğum Anabilim Dalı, Elazığ

Amaç: Uterus unikornis bir Müllerian kanal gelişim anomalisi olup beraberinde bir rudimenter horn bulunabilir. Rudimenter horna implantasyon olduğunda rüptür riski olup ciddi jinekolojik neticeleri olabilir. Rudimenter horn şiddetli dismenore ve kitleye sebep olabilmekte, bazen de asemptomatik olup başka bir nedenle yapılan cerrahi esnasında tesadüfen tespit edilmektedir. Farklı şikayetler ile başvuran iki uterus unikornis ve beraberinde rudimenter horn tespit edilen olguyu ve yaklaşımı sunduk. **Yöntem:** İki benzer patoloji tespit edilen olgudan birisi laparoskopi ile digeri laparotomi ile yönetilmistir. **Bulgular:** Birinci olgu 26 yaşında, çocuk isteği nedeniyle kliniğimize başvurdu. Yapılan HSG'de uterus unikornis ve sağ tuba patent izlendi. Hastada spontan ovulasyon takibi ile ektopik gebelik oluştu. Yapılan laparoskopisinde sağ tubal gebelik, sağ unikorn uterus ve sol adneksiyal alanda uterusa ince fibröz bir bant ile bağlı 3 cm rudimenter horn izlendi. Hastaya laparoskopik sağ salpingostomi ve sol rudimenter horn eksizyonu yapıldı. İkinci olgu 13 yaşında, son bir yıldır şiddetli dismenore ve USG'de pelvik kitle tespit edilmesi ile kliniğimize başvurdu. Yapılan MRI değerlendirmede uterus unikornis, sol 6 cm rudimenter horn, sol over komşuluğunda 7 cm, heterojen, düzensiz sınırları olan kitle izlendi. Laparotomide uterus unikornis, sol adneksiyal alanda 6 cm, uterusa geniş bir taban ile bağlı rudimenter horn ve sol adneksiyal alanda 7 cm hematosalpenks tespit edildi. Hastaya rudimenter horn eksizyonu ve sol salpenjektomi yapıldı. Her iki hastada histopatolojik inceleme rudimenter hornu teyid etti. **Sonuç:** Uterus unikornis ve rudimenter horna primer yaklaşım laparoskopik horn eksizyonudur. Fakat uzun süreli semptomatik olgularda rudimenter hornun büyük bir kitle halini alması ve endometriozis benzeri yapışıklıklar oluşması laparoskopik cerrahiyi zorlaştırmaktadır. Uterus unikornis olguları tespit edildiğinde laparoskopi ile değerlendirilmeleri uygun olacaktır.

Anahtar sözcükler: Uterus unikornis, rudimenter horn, laparoskopi, laparotomi.

Bildiri No: 133

Kategori: Fetal kalp anomalileri

Fetal kalp taraması: ISUOG standartları sonrası klinik deneyimlerimiz

Sunum Tipi: Poster

Hakan Gürbüz[1], Hasan Alizadeh[2]

[1]Delta Hospital Kadın Hastalıkları Doğum Kliniği, İstanbul; [2]Özel Bölge Hastanesi Radyoloji Kliniği, İstanbul

Amaç: Fetal kalp anomalileri %0.4-7 oranı ile en sık rastlanan doğumsal anomali ve kromozom anomalilerine eşlik etmesi nedeni ile önemi artmaktadır. Fetal kalbin değerlendirilmesinde İnternationel Society of ultrosound in Obstetric and Gynecology (İSUOG) yeni kriterlerini belirlemesi ile klinikte fetal kalp taraması sonuçlarımızı gözden geçirdik **Yöntem:** Çalışmamamızda Ocak 2010 - Ocak 2012 tarihleri arasında 18-23 hafta ayrıntılı ultrasonografi için refere edilen düşük risk grubu hastalarımız ISUOG kriterlerini kulllanarak fetal kalp değerlendirmesinden geçirildi. Çalışmamamız Sancaktepe-Maltepe-Pendik Bölge hastanesi ve Küçükyalı Delta Hastanelerinde yürütüldü. Tüm hastalar biri obstetrisyen diğeri radyolog iki operatör tarafından değerlendirildi. Her iki operatörde Türkiye obstetrik ve jinekoloji dernekleri ile Üniversitelerin sertifikasyon programlarına devam etmiştir. Çalışmamızda GE 730 Pro, GE 730 Expert, Medison Acuvix 20 ve Mindray DC 7 Ultrasonografi cihazları kullanıldı. Tarama kriterleri olarak İSUOG tarafından yayınlanan temel ve genişletilmiş kalp taraması rehberi kullanıldı. Tarama sonucu anomali tanısı konulan hastalar pediyatrik kardiyolog tarafından konsulte edildi ve tanılar doğrulandı. Tanı doğrulanmasını takiben intrapartum ve post natal dönem için takip protokolleri pediyatrik kardiyolojinin önerisi doğrultusunda belirlendi.Doğum zamanı ve yeri planlanmasını takiben, Post natal dönemde izlem ve sağkalım ile terminasyonların sonuçları, otopsi değerlendirmeleri planlandı. **Bulgular:** Çalışmamızda 24 ay sürecinde 3000 adet ayrıntılı ultrasonografi yapıldı. Tüm hastalar düşük risk grubunda hastalardan oluşuyordu. **Sonuç:** Fetal Kalp anomalileri standardize edilmiş kriterler ve iyi eğitim almış obstetrisyen ve radyologlar tarafından uygulandığında yüz güldürücü sonuçlar alınmaktadır. Ancak ülkemiz gerçeklerinde kardiyak anomali ile doğan bebeklerin yenidoğan döneminde uygun pediyatrik kardiyologlar ve peidyatrik kardiyovasküler cerrahi merkezklerine ulaşması hala büyük sorun olarak devam etmektedir. Tüm bu organizasyonun vakıf veya enstitü çatısı altında gerçekleşmesi, entegre sağlık organizasyonu sağlanması için devlet kurumları ile özel sektör yatırımları arasında işbirliği gelecek vaad edebilir.

Anahtar sözcükler: Fetal kardiyak anomali, İSUOG, fetal kalp taraması rehberi.

Bildiri No: 135

Kategori: Erken anomali tanısı

Erken gebelik haftasında tanı konulan ve gebeliğin ilerleyen haftalarında rezolüsyon olan fetal boyunda kistik higroma (bir vaka sunumu)

Sunum Tipi: Poster

Seyit Ali Köse, Murat Yüksel, Mehmet Okan Özkaya

Süleyman Demirel Üniversitesi Tıp Fakültesi Kadın Hastalıkları ve Doğum Anabiim Dalı, Isparta

Amaç: Fetal boyun kitlelerinin büyük çoğunluğunda neden kistik higromadır. Boynun arka tarafında daha sık görülen bu kitlelerin nedeni olarak boyun lenfatik damarları ile juguler venöz sistem arasında bağlantının gerçekleşmemesi olduğu iddia edilmiştir. Konjenital bir patoloji olup yaklaşık olarak canlı doğumların her 6000'de birinde ortaya çıkarken, spontan abortus materyallerinin de yaklaşk 750'de birinde görüldüğü bildirilmiştir. Kistik higroma; Down sendromu, Noonan sendromu, Turner sendromu ve fetal hidrops ve daha birçok konjenital anomali ile birlikte seyreden kötü prognozu olan bir durumdur. Bazı kistik higroma vakaları spontan rezolüsyon gösterebilmektedirler. **Yöntem:** Birinci trimester ultrasonografi tetkiki yaptığımız gebede tespit edilen ve ilerleyen gebelik haftasında rezolüsyonu olan kistik higroma. **Bulgular:** 25 yaşında ilk gebeliği olan ve invitro fertilizasyon ile gebeliği oluşan hasta rutin gebelik takiplerini kliniğimizde yaptırmakta idi. Dokuzuncu gebelik haftasında yapılan ultrasonografik değerlendirmede fetal boynun arka tarafında lokalize yaklaşık 40 mm ebadında septalı, düzgün sınırlı, Doppler incelemede kan akım artışı olmayan kistik kitle izlendi. Septalı olması nedeni ile meningoselden, kraniyum defekti olmaması nedeni ile de ensefaloselden ayırımı yapıldı. Fetal iskelet yapısı ve fetal kranial yapılarda ek başka bir patoloji izlenmedi. Aileye fetal karyotip analizi yapılması ve gerekliliği ayrıntılı olarak anlatıldı. Aile herhangi bir girişimsel işleme izin vermedi. Karyotiplendirme aile izin vermediği için yapılamadı. Yapılan takiplerde 12. gebelik haftasına gelindiğinde kitlenin rezolüsyon gösterdiği, ense kalınlığının 11 mm'ye kadar gerilediği gözlendi. Fetal kranial yapılar, iskelet sistemi ve abdominal yapılarda, amniyon sıvısında patolojik görünüm izlenmedi. Fetal ekokardiyografide patolojik görünüm izlenmedi. Gebelik şu anda 18. haftasında ve sorunsuz olarak devam etmektedir **Sonuç:** Erken gebelik haftalarında tespit edilen kistik higroma ile uyumlu kitlesi olan fetusta, ilerleyen gebelik haftalarında kitlede spontan rezolüsyon

meydana gelebilir. Aileye genetik analiz yapılması teklif edilirken, bu kitlelerin rezolüsyon gösterebileceği de ayrıntılı olarak anlatılmalıdır.

Anahtar sözcükler: Kistik higroma, spontan rezolüsyon.

Bildiri No: 136

Kategori: Erken anomali tanısı

Fetal epignathus: Olgu sunumu

Sunum Tipi: Poster

Resul Arısoy, Emre Erdoğdu, Oya Pekin, Oya Demirci, Nazan Tarhan, Semih Tuğrul

S. B. Zeynep Kamil Kadın ve Çocuk Hastalıkları Eğitim ve Araştırma Hastanesi Perinatoloji Kliniği, İstanbul

Amaç: Prenatal tanı almış epignathus olgusunun sunulması ve yönetiminin tartışılması amaçlanmıştır. **Olgu:** 25 yaşında gravida 1, parite 0 olan gebe 14. gebelik haftasında fetusta oral kitle nedeniyle kliniğimize refere edilmiştir. Gebeliğin ultrasonografi muayenesinde bipariyetal çap 31 mm, baş çevresi 117 mm, femur uzunluğu 18 mm ve abdomen çevresi 99 mm olarak ölçüldü. Fetüsun değerlendirilmesinde ağızdan dışarı doğru uzanan 24x21 mm boyutlarında kistik ve solid alanlar içeren kitle tespit edildi. Kitlenin Doppler ultrasonografi muayenesinde akım tespit edilmedi. Diğer sistemlerin muayenesinde ek anomali saptanmadı. Fetal epignathus ön tanısı konulup; aile fetus hakkında ve terminasyon açısından bilgilendirildi. Fakat aile terminasyonu kabul etmeyip düşünmek için süre istedi. 16. gebelik haftasında tekrar başvuran gebenin muayenesinde fetüsun ağzından dışarı doğru uzanan kitlenin hızla büyüdüğü ve 34x25 mm boyutlarına ulaştığı tespit edildi. Ayrıca kitlenin intrakranyele uzandığı ve lateral ventriküllerin 10 mm genişliğinde olduğu görüldü. Doppler ultrasonografide akımın olmadığı tespit edildi. Gebenin yaptırmış olduğu üçlü tarama testinde AFP (alpha-fetoprotein) 1.54 MoM (multiples of the median), E3 (estriol) 0.88 MoM ve Beta-hCG (beta human chorionic gonadotropin) 2.99 MoM olarak tespit edildi. Aile tekrar epignathus ve prognozu hakkında bilgilendirildi ve terminasyon önerildi. Aile başka bir merkezde terminasyonu yaptırmış olup; patoloji sonucu ile de epignathus tanısı doğrulanmıştır. **Sonuç:** Fetal epignathus olgularında, santral sinir sisteminin detaylı ultrasonografik muayenesi yapılmalıdır. İntrakranyel uzanım gösteren ve bası bulguları olan fetal epignathus olgularında prognoz kötü olup; bu olgularda gebeliğin terminasyonu önerilebilir.

Anahtar sözcükler: Epignathus, santral, sinir sistemi, ultrasonografi.

Bildiri No: 137

Kategori: Erken anomali tanısı

Fetal anomali saptanan gebenin konsültasyonu nasıl olmalıdır?

Sunum Tipi: Poster

Elif Gül Yapar Eyi

Dr. Zekai Tahir Burak Kadın Sağlığı Eğitim ve Araştırma Hastanesi Kadın Hastalıkları ve Doğum Kliniği, Ankara

Fetal anomali saptandığında, ayrıntılı bir öykü alınmalı, ailede anomali hedefe yönelik olarak ayrıntılarla sorgulanmalı; anne, gerekirse baba muayene edilmeli, anne ve babanın ayrıntılı öyküleri alınarak belirlenmemiş tuberöz sklerozis, myotonik distrofi, ya da velokardiofasial sendromun (22q11.2 microdelesyonu) hafif ve farklı ekspresyonu olan formları gibi yetişkinlikte hala tanısı konmamış anomaliler araştırılmalıdır. Obstetrik öykü gözden geçirilerek teratojen maruziyeti sorgulanmalıdır. Ayrıntılı aile öyküsü hem anne hem de babadan alınarak konjenital anomalili çocuklar, doğum sonrası erken ölümler,aile arasında kan bağı sorgulanmalıdır. Gebeden zamanında perinatolog, tıbbi genetik uzmanı ve/veya genetik konsültanı değerlendirmesi istenmelidir. Konsültasyon hastanın seçimine, dini inançlarına, dinine ve görüşlerine saygılı olmalı ve ön yargı içermemelidir (III-A). 18-20. haftalarda tarama ultrasoundunun fetal anomalileri olguların %60'ında ortaya koyabildiği belirtilmelidir (II-2A). Fetal yapısal anomali şüphesinde ya da belirlendiğinde, tedavi seçeneklerini en iyi şekilde değerlendirebilmek için III. basamak merkeze refere edilmelidir. (II-2A). Fetal yapısal anomaliler ile devam eden gebeliklerde, ultrasound muayenesi sıklığı anomaliye göre belirlenerek anomalinin gidişatı izlenmeli, daha önce fark edilmemiş diğer anomalilerin mevcut olup olmadığı değerlendirilmelidir; bu uygulama danışmanlık verilmesi ve obstetrik ve perinatal yönetimde farklılıklar yaratabilir (II-2B). 2-D ultrasound ile anomali belirlendiğinde, fetal ekokardiografi, 3-D obstetrik ultrasound, ultrafast fetal MRI, ve zaman zaman da fetal röntgenler ve düşük doz protokollü fetal komputerize tomografi özel olgularda yararlı olabilir. (II-2A). Ebeveynlerin görüntülenmesi, n dominant kaltım potensiyeli taşıyan özel olgularda düşünülebilir (III-A). İzole ya da çok sayıda yapısal anomali

varlığında, ebeveynlerin kan değerlendirmeleri ve invaziv prenatal testlerin uygulanması tanıyı açıklığa kavuşturmak için gerekebilir. Fetal anomali ile ilgili değerlendirmenin pediatrist ya da ilgili cerrahi yan dal uzmanından da hastanın refere edilerek alınması, anomali/anomaliler ve prognoz ile ilgili en doğru bilgilerin elde edilmesi açısından düşünülmelidir (II-2 B) Beveynlere, majör ya da minör fetal yapısal anomalilerde, karyotip normal olsa da, anomalinin izole ya da çoklu olmasına bağlı olmaksızın fetal anomali/anomalilerin bir genetik sendromun, sonucun ya da birlikteliğin göstergesi olabileceği açıklanmalıdır (III-A). Erken ya da acil doğum sonrası bakımın gerektiği durumlarda neonatal bakımı en iyi yapabilecek bir merkezde doğum planlanmalıdır (III-A). Herhangi bir yapısal anomali belirlendiğinde, ayrıntılı bir yenidoğan değerlendirmesi tanı ve etyolojinin, prognozun, sonraki gebeliklerde tekrarlama risklerinin belirlenmesi açısından, özellikle de prenatal dönmede etyoloji aydınlatılamamış ise gereklidir (III-A). Gebeliğin sonlandırıldığı olgularda, fetal ölüm ya da neonatal ölüm durumlarında, sağlık elemanları yapısal fetal anomali/anomalilerin tanınması ve maksimum bilgi sağlanması açısından perinatal ya da pediatrik patologlarca tam otopsi yapılmasınını temin etmelidir. Tam otopsiye izin verilmediğinde, en azından kısmi ya da eksternal otopsiyi röntgen ve fotoğraf değerlendirmeleri ile sağlamalıdır ((III-A). Etyolojinin aydınlatılması açısından konjenital anomali etyoloji ilişkilerinin ve farklı sınıflamaların bilinmesi gerekmektedir

Anahtar sözcükler: Fetal anomali, konsültasyon, perinatolog, ultrasound.

Bildiri No: 139

Kategori: Erken anomali tanısı

Fetal hiperekojen böbreğin prenatal tanısı

Sunum Tipi: Poster

Canan Yılmaz Torun, Özge Kızılkale, Oluş Api, Mert Yeşiladalı

Yeditepe Üniversitesi Hastanesi Tıp Fakültesi Kadın Hastalıkları ve Doğum Anabilim Dalı, İstanbul

Amaç: Fetal hiperekojen böbreğin prenatal tanı ve prognostik değerinin olgumuzda tartışılması amaçlandı. **Yöntem:** Kliniğimizde 28. gebelik haftası ultrasonografisinde fetal hiperekojen böbrek gözlenen hasta şiddetli oligohidramnios nedeni ile 34. gebelik haftasında erken doğum yapan olgunun sunumu. **Bulgular:** Kliniğimizde 28. gebelik haftası ultrasonografisinde oligohidramnios (AFI: 5 cm) ve fetal hiperekojen böbrek gözlendi. Sağ böbrek boyutlarının arttığı ve multikistik yapıda olduğu izlendi (37x24 mm), renal pelvis anteroposterior çap 9.8 mm ölçüldü. Sol böbrek boyutları 26x16 mm ve renal pelvis anteroposterior çap 9.6 mm olarak izlendi. Olgumuz 34. gebelik haftasında erken doğum yapmıştır. Postnatal dönemde fetusta fetal pulmoner hipoplazi gelişti ve exitus oldu. **Sonuç:** Hiperekojen böbrek, otozomal dominant ve otozomal resesif renal hastalık gibi intrinsek böbrek hastalıklarının, obstrüktif üropatinin, trizomi 13 ve 18 gibi anöploidilerin, CMV ve Candida gibi enfeksiyonların, aşırı büyüme ile karakterize sendromların (Beckwith-Wiedemann, Perlman ve Simpson-Golabi-Behmael sendromları), ayrıca Meckel-Grubel, Bardet-Biedl, Renal ven trombozu ve Konjenital nefrotik sendrom gibi hastalıkların prenatal bulgusu olarak ortaya çıkabilen bir durumdur. Fizyolojik olarak da gözlenebilen fetal hiperekojen böbreğin prenatal tanısı prognostik öneme sahiptir.

Anahtar sözcükler: Hiperekojen böbrek, prenatal tanı, oligohidramnios.

Bildiri No: 140

Kategori: Sezaryen skarları ve ultrason

Amniotik katlantı, amniotik band: Birbirine karışabilen iki durum

Sunum Tipi: Poster

Canan Yılmaz Torun, Oluş Api, Özge Kızılkale, Mert Yeşiladalı

Yeditepe Üniversitesi Hastanesi Tıp Fakültesi Kadın Hastalıkları ve Doğum Anabilim Dalı, İstanbul

Amaç: Farklı prognostik öneme sahip olan amniotik katlantı ve amniotik band sendromunun ultrasonografik ayrımını olgu sunumu üzerinde tartışmak. **Yöntem:** Kliniğimize amniotik band sendromu ön tanısıyla yönlendirilmiş, yapılan 2. trimester detaylı ultrasonografisinde amniotik katlantı ile uyumlu görünüm izlenen hastanın olgu sunumu. **Bulgular:** Yirmiyedi yaşında, gravida 1 para 0, 22 haftalık gebe hasta bölümümüze amniotik band sendromu ön tanısıyla detaylı obstetrik US incelemesi için gönderildi. US inceleme sırasında uterusta internal os'tan 2 cm uzaklıkta başlayarak sağ doğru uzanan transvers seyirli bir septum izlendi. Bu septum yapısı başlangıcı düzeyinde nisbeten daha kalın görünümdeydi, daha lateralde septum incelerek bir zar halini almakta ve uterus sağ yan duvarına yapışmaktay-

dı. Fetus bu zar yapısının her iki tarafında rahatça hareket etmekteydi. Detaylı US incelemede herhangi bir fötal anomaliye rastlanmadı. Bu bulgularla ABS ön tanısı dışlanarak görünümün amniotik katlantı ile uyumlu olduğu belirtildi. Aynı hastanın 34 hafta 1 günlükken gerçekleştirilen kontrol US'sinde amniotik katlantıya ait görünümün sebat ettiği ve fetal gelişimde bir problem olmadığı izlendi. **Sonuç:** Tekiz gebeliklerde en sık karşımıza çıkan intraamniotik membranları amniotik bandlar, koryoamniotik ayrılmalar ve amniotik katlantılar (amniotik sheets) olarak sıralayabiliriz. Benign bir durum olan amniotik katlantıların 2. Trimester ultrasonografisinde görülme sıklığı %0.45 olarak bildirilmiştir. Çoğu zaman amniotik katlantı görülen gebelikler sorunsuz sonuçlanmaktadır. Ancak amniotik band sendromu ciddi fetal malformasyonlara neden olabilen bir sendrom olduğundan bu iki durumun ultrasonografik ayrımı önemlidir.

Anahtar sözcükler: Amniotik band, amniotik katlantı, USG, fetal malformasyon.

Bildiri No: 141

Kategori: Erken doğum riski ve profilaksisi

Intrauterin transfüzyon sırasında gelişen transplasental hemoraji

Sunum Tipi: Poster

Canan Yılmaz Torun, Özge Kızılkale, Gazi Yıldırım, Cemile Bilgin, Oluş Api, Cem Fıçıcıoğlu

Yeditepe Üniversitesi Hastanesi Tıp Fakültesi Kadın Hastalıkları ve Doğum Anabilim Dalı, İstanbul

Amaç: İndirekt Coombs pozitifliği ile Rh izoimmunizasyonu tanısı konulan ve seri intrauterin transfüzyon uygulaması sırasında transplasental hemoraji gelişen bir olgunun yönetimini tartışmayı amaçladık. **Yöntem:** Seri intrauterin transfüzyon uygulaması sırasında transplasental hemoraji gelişen bir olgunun yönetimi **Bulgular:** Otuzbeş yaşında, gravida 3 para 2, A Rh (-) ve daha önceki gebeliklerinde Anti-D immunglobulin uygulanmış hasta 5. gebelik haftasında kliniğimizde takibe başladı. ICT:1/256 olarak tespit edildi ve olası riskler konusunda hasta detaylı olarak bilgilendirildi. 23. Gebelik haftasında MCA PSV >1.50 MoM saptandı ve intrauterin transfüzyon kararı verildi. İşlem öncesi Hb: Htc: Bebekte direk Coombs testi pozitif tespit edilmiştir. **Sonuç:** RH izoimmunizasyonunda hidrops fetalisi önlemede erken tanı ve tedavi önemlidir. Rh uygunsuzluğuna bağlı hemolitik hastalık, perinatal morbidite ve mortalitenin önemli bir sebebiyken erken tanı ve tedavi olanaklarının artması nedeniyle insidansı giderek azalmıştır. Fetal anemiyi önlemede en önemli tedavi 20. gebelik haftasından itibaren uygulanabilen intrauterin transfüzyondur. Transfüzyon kararı Doppler USG de MCA indeks değerine göre verilebilir. Intrauterin transfüzyon işlemi uygulanırken meydana gelebilecek komplikasyonlar akılda bulundurulmalıdır.

Anahtar sözcükler: Rh izoimmunizasyonu, coombs, transplasental hemoraji, intrauterin transfüzyon.

Bildiri No: 142

Kategori: 3D-4D USG ve Doppler USG

Anormal uterin kanamalarda Doppler ultrasonografinin kullanımı

Sunum Tipi: Poster

Suna Kabil Kucur[1], Osman Temizkan[2], Alev Atış Aydın[2], Sema Ağar[2], İlay Gözükara[1], Atif Akyol[2], İnci Davas[2]

[1]Nenehatun Kadın Hastalıkları ve Doğum Hastanesi Kadın Hastalıkları ve Doğum Kliniği, Erzurum; [2]Şişli Etfal Eğitim ve Araştırma Hastanesi Kadın Hastalıkları ve Doğum Kliniği, İstanbul

Amaç: Anormal uterin kanamalı hastaların değerlendirilmesinde uterin ve subendometrial arter Doppler ultrasonografinin katkılarını araştırmak. **Yöntem:** Kliniğimize 01/09/2010- 15/03/2011 tarihleri arasında AUK nedeniyle başvuran 97 hastanın prospektif olarak uterin arter ve subendometrial arter Doppler indeks değerleri (Pulsatilite indeksi ve resistans indeksi) ölçülmüştür. Olguların tümünün tanısal endometrial örneklemesi (dilatasyon küretaj, histeroskopi) yapılmıştır. Tüm olguların Doppler ultrasonografik incelemeleri endometrial örnekleme yapılmadan önceki 3 gün içinde yapılmışıtır. **Bulgular:** Endometrial patoloji sonuçları incelendiğinde; olguların %40.2'sinde polip; %9.3'ünde (n=9) hiperplazi; %10.3'ünde (n=10) myom; %7.2'sinde (n=7) endometrium kanseri; %33'ünde de (n=32) diğer nonspesifik sonuçlar (sekretuar endometrium, proliferatif endometrium, atrofik endometrium, endometrit) görüldü. Endometrial patoloji gruplarına göre subendometrial arter PI düzeyleri arasında istatistiksel olarak anlamlı farklılık bulundu ($p<0.01$). Farklılığın hangi gruptan kaynaklandığını saptamak amacıyla yapılan ikili karşılaştırmalar sonucunda; endometrium kanseri grubunun subendometrial PI değerinin diğer gruplardan anlamlı şekilde düşük olduğu saptandı p=0.001; p=0.001; p=0.001; p=0.005 Diğer gruplar arasında istatistiksel olarak anlamlı farklılık bulunmadı ($p>0.05$). Endometrial patoloji grupla-

rına göre subendometrial arter RI düzeyleri arasında istatistiksel olarak anlamlı farklılık görüldü (p<0.05). Endometrium kanseri grubunun Polip, Hiperplazi ve Myom gruplarından anlamlı şekilde düşük olduğu izlendi (p=0.005; p=0.001; p=0.033). Hiperplazi grubunun Myom ve diğer nonspesifik sonuçlar gruplarından anlamlı şekilde yüksek olduğu saptandı (p=0.028; p=0.012). Diğer gruplar arasında istatistiksel olarak anlamlı farklılık bulunmadı (p>0.05). Uterin arter PI değerleri ile farklı endometrial patoloji grupları arasında istatistiksel olarak anlamlı farklılık bulundu (p<0.05). Endometrium kanseri olgularında Uterin arter PI değerleri Polip grubundan ve diğer non spesifik sonuçlardan anlamlı şekilde düşük olduğu (p=0.048; p=0.021; p<0.05); Myom grubunun da hiperplazi ve diğer nonspesifik sonuçlar grubundan anlamlı şekilde düşük olduğu saptandı (p=0.041; p=0.018; p<0.05). Diğer gruplar arasında istatistiksel olarak anlamlı farklılık bulunmadı (p>0.05). **Sonuç:** Jinekolojik ve obstetrik pratikte gelişen teknoloji ile Doppler ultrasonografi oldukça sık kullanılan tanıya yardımcı elemanlar olmuştur. Çalışmamızda uterin ve subendometrial arter Doppler incelemesi malign ile benign endometrail lezyonların ayrımında faydalı bulundu. Günümüzde uterin kavitenin değerlendirilmesinde hala altın standart olarak kullanılan invasif yöntemlerdir. İnvasif bir yöntem olmamasına rağmen gelecekte invasif tanısal yöntemlerin yerini alması mümkündür.

Anahtar sözcükler: Anormal uterin kanama, Doppler, ultrasonografi.

Bildiri No: 143

Kategori: Erken anomali tanısı

Situs inversusla birliktelik gösteren primer silier diskinezinin prenatal tanısı

Sunum Tipi: Poster

Oktay Tosun[1], Ercüment Müngen[1], Fatih Çelikel[2], Vedat Atay[1], İsmet Gün[1]

[1]GATA Gülhane Askeri Tıp Akademisi Kadın Doğum Anabilim Dalı, İstanbul; [2]GATA Gülhane Askeri Tıp Akademisi Çocuk Hastalıkları ve Sağlığı Anabilim Dalı, İstanbul

Genel olarak situs inversus %0.08-0.004 arasında görülür. Situs inversus totalis (SİT) olguları çok büyük oranda yapısal kardiyak defekt bulundurmazken, ailesel olgularda orta hat defektleri ve konjenital kardiyak anomalilerin görülme olasılığı artmaktadır. %20-25'inde silier diskinezi ve solunum sistemi ile ilişkili bulgular görülebilir. Biz 28 yaşında G2P1 olan bir kadında prenatal olarak tanısını koyduğumuz hafif serebral ventrikülomegali ve SİT ile birlikte olan ailesel bir primer silier disgenezi (PSD) olgusunu tartışmayı amaçladık.

Anahtar sözcükler: Kartegener sendromu, primer silier disgenezi, situs inversus totalis, ventrikülomegali.

Bildiri No: 144

Kategori: 4D ultrasonun yeri ve katkısı

4D ultrasonografi hastaların tercihi biz doktorlara ayrıntılı ultrasonografi fetal kalp taramasında neler sağladı?

Sunum Tipi: Poster

Hakan Gürbüz[1], Hasan Alizadeh[2]

[1]Delta Hospital Kadın Hastalıkları Doğum Kliniği, İstanbul; [2]Özel Bölge Hastanesi Radyoloji Kliniği, İstanbul

Amaç: 4D ultrasonografinin (USG) klinikte kullanılmaya başlaması ile genel fetal iyilik halinin değerlendirilmesi ve fetal anomali saptanması konusundaki başarımızda değişikliği ortaya koymak istedik. **Yöntem:** Kliniğimizde 4D USG kullanımı öncesi ve sonrası dönemde 3 yıllık süreçlerde fetal anomali tanısı koyduğumuz ve koyamadığımız hastaları ve özelliklerini retrospektif hasta kayıtlarımızdan derledik. Klinikde 4D USG kullanmaya 2009 yılında başladık. 2006 -2009 yılları arasında Kliniklerimizde Siemens GD 50 ve Acuson XP10 kullanarak 1800 hastaya ayrıntılı USG yaptık. 2009-2012 yılları arasında Mindray DC7, GE 730 pro ve GE 730 Expert cihazları kullanarak 3500 hastaya ayrıntılı USG yaptık. Ayrıntılı USG taramasında tüm hastalar antenatal kliniklerimizde takipli düşük risk grubundan oluştu. Anomali ön tanısı ile gelen hastalar çalışma dışına alındı. Ayrıntılı USG taramasında tanı kriterleri olarak, İSUOG guidlin larında belirtilen genel 18-23 hafta anomali taraması, Neurosongrafi ve genişletilmiş fetal kalp taraması protokolleri uygulandı. Tüm hastalar İSUOG protokollerini uygulayan ve obstetri dernekleri ile Üniversite sertifika eğitimlerini tamamlayan radyolog ve obstetrisyen iki uzman tarafından değerlendirildi, Ön tanı alan hastalar tanı doğrulanması ve takip protokolü belirlenmesi amacı ile refere merkezler ile konsulte edildi. **Bulgular:** 4D USG klinikte 2009 yılı öncesi ve sonrası kulllanımı ile saptanana anomliler ve özelliklerini özetledik. **Sonuç:** 4D USG teknolojik gelişme ile beraber kliniklerimizde hızla yerini almıştır. Ülkemiz gerçeklerinde hastaları-

mıza en iyi ve en doğru bilgiyi vermek her zaman doktorların iradesini bağlı kalamamaktadır. Devlet kurumları ile özel sektör hastaneleri arasında tıbbi cihazların alımı ve kullanımı konusunda ciddi farklılıklar mevcuttur. Çalışmamız İstanbul metropolunde şehrin varoşları olarak değerlendirilebilecek semtlerinde özel sektör yatırımları olan hastanelerde ve serbest çalışan hekimler tararfında gerçekleştir ilmiştir. Özel sektör yatırımlarında öncelik her zaman yatırımcıya kazanç olarak dönecek alanlarda olmaktadır. Bu noktada serbest çalışan hekimlerin teknolojik gelişmeyi takip etme ve kullanmaktaki isteği hastane yatırımcısının insiyatifine kalmışken 4D USG'nin gebelerimiz ve ailelerince tercih edilmesi ve hizmet karşılığı ödemeleri kabul etmesi bu alanda yatırımların yapılmasını sağlamıştır. 4D USG özellikli yeni jenererasyon USG cihazlarının özel sektör yatırımları için cazip hale gelmesi ile biz doktorların teknolojiyi zaman geçmeden kullanmasını sağlamıştır. Yeni teknolojinin kullanılması ise bilgi birikimi, eğitim standardizasyonu ile beraber fetal anomali tanısında önemli gelişme sağlamıştır.

Anahtar sözcükler: 4D USG, fetal anomali.

Bildiri No: 145

Kategori: Uterin kavitenin değerlendirilmesi-SIS

Tamoksifen kullanımında histeroskopik gözlemin yeri

Sunum Tipi: Poster

Engin Korkmazer, Orhan Orhan, Ali Algün, Nihat Kurtuluş

Bursa Zübeyde Hanım Doğumevi Kadın Hastalıkları ve Doğum Kliniği, Bursa

Tamoksifen kullanımı benign ve malign uterin lezyon insidansını arttırır. Tamoksifen tedavisi alan hastalar belli aralıklarla değerlendirilmelidirler. Histeroskopi son 20 yılda uterus içi patolojilerin doğrudan degerlendirilebilmesi, yönlendirilmis biyopsi alınabilmesi, endometriyal örneklemede hata olasılıgının azaltılması ve benign lezyonlarının aynı anda tedavisinin de yapılabilmesi özellikleriyle öne çıkmaktadır. Bizde çalışmamıza tamoksifen kullanımı sırasında endometrial kalınlık artışı (>5 mm) saptanıp endometrial örneklemede materyal elde edilemeyen hastaları dahil ettik ve bu hasta grubunda histeroskopik gözlemin yerini araştırdık. Araştırmamızda Bursa Zübeyde Hanım Doğumevi polikliniğine başvuran ve en az 6 aydır meme karsinomu nedenli tamoksifen kullanan hastalar dahil edildi.Bu hastalardan muayene ve ultrasonografik değerlendirme sonrası endometrial kalınlık artışı saptanan hastalara endometrial örnekleme yapıldı. Bu hasta grubundan materyal elde edilemeyen 22 hasta histeroskopik yöntemle değerlendirildi. 22 hastanın 5 tanesinde USG'de endometrial polip şüphesi vardı ve yapılan Histeroskopik gözlem sonucunda bunların 4 (%80) tanesinde endometrial polip saptandı. USG'de kalınlık artışı saptanan 17 hastada ise yapılan histeroskopi sonucunda 9 (%53) hastada endometrial polip saptandı. 22 hastanın 13 (%59) tanesinde endometrial polip saptandı. Tamoksifene bağlı endometrial kalınlık artışı saptanan hastalarda endometrial örnekleme hala en ucuz, hızlı ve basit bir yöntem olarak ilk tercih olsa da tanısal değeri bir tartışma konusudur. Yapılan bir çalışmalarda fokal lezyonları atlayabildiği gösterilmiştir. Bizim çalışmamızda da hastaların %59'unu atlamıştır. Gelişen dünyada imkanı olan merkezlerde histeroskopik gözlemle kavitenin direk görüntülenerek değerlendirilmesi daha çok kabul görmekte ve endometrial örneklemenin yerini almaktadır. Bu konuda daha geniş serilere ihtiyaç vardır.

Anahtar sözcükler: Tamoksifen, histeroskopi, polip

Bildiri No: 146

Kategori: MSS anomalileri

Galen ven anevrizması ve aort koartraksiyonlu fetusun prenatal tanısı: Olgu sunumu

Sunum Tipi: Poster

Mehmet Aytaç Yüksel[1], Aslıhan Üreyen[2], Burcu Aydın[2], Cihat Şen[1]

[1]İstanbul Üniversitesi Cerrahpaşa Tıp Fakültesi Kadın Hastalıkları ve Doğum Anabilim Dalı, Perinatoloji Bilim Dalı, İstanbul; [2]İstanbul Üniversitesi Cerrahpaşa Tıp Fakültesi Kadın Hastalıkları ve Doğum Anabilim Dalı, İstanbul

Amaç: Galen ven anevrizmal malformasyonları (GAVM), fetal hayatın 6 ila 11 haftaları arasında geliştiği düşünülen nadir konjenital malformasyonlardır. Tüm serebral vasküler malformasyonların %1'den azını oluştursa da, tüm pediatrik vasküler malformasyonların %30'unu oluşturmaktadır. Prenatal dönemde saptanan galen ven anevrizmalı ve aort koartraksiyonlu olguyu sunmak istedik. **Yöntem:** 34 yaşında kadın hasta hastanemize hidrosefali ön tanısı ile refere edildi. **Bulgular:** Ultrasonografik muayenemizde bilateral ventricülomegali, talamusun posterior ve superiorun-

da, lateral ventrikülün posteriorunda 22x16 mm ekojenik kistik lezyon ve kardiyomegali tesbit edildi. Doppler ultrasonografisinde kistik yapının içinde turbulen akım izlendi. Fetal ekoda; kardiyotorasik oran artmış, perikardiyal efuzyon, sağ atrium çapı 9.7 mm sol atrium çapı 6.9 mm, triküspit regürjitasyonu, aort anulusu 3 mm, aortik istmus 2.5 mm ve barakiosefalik arter dilate olarak izlendi. galen ven anevrizması ve aort koartraksiyonu tanısı konuldu. **Sonuç:** İntrakranial arteriovenoz malformasyonu olan infantlarda, serebrovaskuler lezyonların ve yapısal kardiyak anomalilerin her ikiside konjestif kalp yetmezliğine neden olabilecekleri için, prenatal dönemde ayrıntılı fetal kardiyak değerlendirme yapılmalı.

Anahtar sözcükler: Aort, koartraksiyon, galen, ven anevrizması, prenatal tanı.

Bildiri No: 147

Kategori: İskelet sistemi ve genetik yönü

Nadir bir olgu: Kısa kosta polidaktili sendromu (Majewski sendromu)

Sunum Tipi: Poster

Ahmet Uysal[1], Fatma Uysal[2]

[1]Onsekiz Mart Üniversitesi Tıp Fakültesi Kadın Doğum Anabilim Dalı, Çanakkkale; [2]Konak Doğum Evi Kadın Hastalıkları ve Doğum Hastanesi Radyoloji Kliniği, İzmir

Amaç: Bu sunumda nadir görülen Kısa Kosta polidaktili sendromu (KKPS)'nin prenatal ultrasonografi (USG) bulguları sunulmuştur. **Yöntem:** Yirmi dokuz yaşındaki G3P2 olguya rutin kontrol amacıyla transabdominal obstetrik USG incelemesi yapıldı. **Bulgular:** Son adet tarihine göre 33 hafta 2 günlük gebeliği bulunan olgunun aile öyküsünde akraba evliliği, ailesel hastalık öyküsü yoktur. Gebelik döneminde anne sigara, alkol ya da ilaç kullanmamıştır. Olgunun yapılan USG incelemesinde biparietal çap ve baş çevresine göre 36 hafta 5 gün ile uyumlu canlı tek fetus izlendi. Ancak fetal toraks belirgin olarak dar görünümde olup toraksın abdomen çevresine oranı azalmıştı. Üst ekstremite kemikleri mikromelik (humerus uzunluğu 16 hafta 3 gün ile uyumlu) olup postaksiyel polidaktili saptandı. Alt ekstremite kemikleri de mikromelik (femur uzunluğu 14 hafta 4 gün ile uyumlu) izlendi. Yarık dudak, damak mevcuttu. Sağ kalpte ventrikül hipertrofisi dışında, kalpte atrial septal defekt, ventriküler septal defekt, aort koarktasyonu, büyük damar transpozisyonu gibi bulgular yoktu. Bu bulgular ile KKPS tanısı kondu. Olgu eski sezeryanlı olması nedeni ile ile sezeryanla doğurtulmuş bebek 1 saat içinde solunum yetmezliğinden kaybedilmiştir. İskelet displazilerinin prevalansı yeni doğan döneminde oldukça sıktır ve 10.000 olguda 3-4.5 olarak tahmin edilmektedir. Kısa kosta polidaktili sendromları iskelet displazilerinin ender görülen bir formudur. Kendi içerisinde Saldino Noonan (Tip 1), Majewski (Tip 2), Verma Maumoff (Tip 3) ve Beemer Langer (Tip 4) olarak 4 alt tipe ayrılır. Tip 1 ve Tip 3'ün tek bir alt tipin iki farklı varyasyonu olduğu düşünülmekte ve bu iki tip, Non-Majewski olarak isimlendirilmektedir. Farklı tiplerde ortak özellikler polisindaktili, kısa ekstremite, dar toraks ve horizontal kostadır. Saldino-Noonan tipinde displastik pelvis, metafizer düzensizlik, displastik böbrek izlenir. Majewski tipinde yarık damak dudak, düşük malforme kulak, oval tibia, böbrekte glomerül kisti ve hipoplazik larinks görülür. Ayrıca Non-Majewski grubunda polikistik böbrek, hipoplazik penis, perfore anüs, kardiak ve kloakal anomaliler izlenebilir. Tip 4'de ise farklı olarak polidaktilinin olmaması, hidrops ve yarık dudak bulunuşu belirgin bulgulardır. Tüm tipler için otosomal resesif geçiş paterni geçerlidir. Olgular doğumdan sonra solunum yetersizliğinden birkaç saat içerisinde kaybedilirler. Bizim olgumuzda sonografik olarak dar toraks, postaksiyel polidaktili, üst-alt ekstremite kemiklerinde kısalık, hipoplastik kalp, yarık dudak-damak saptadık. Diğer visceral organlarda, vertebralarda ve iliak kemiklerde patoloji saptanmadı. Bu bulgular eşliğinde tip 2 KKPS tanısı düşünüldü. Tip 2 KKPS'yi tip 1 ve 3 ten vertebra ve iliak kemiklerde patoloji olmaması, tip 4 ten ise tibianın kısa olması ile ayırt ettik. KKPS ile diğer iskelet displazileri arasında ayırıcı tanı yapılmalıdır. Mikromeli ve dar toraks tanatoforik dwarfizmde görülmez. Kondroektodermal displazide alt bacak ve ön kolda kısalık ile birlikte dar toraks ve polidaktili mevcuttur ancak bulgular tip 2 KKPS ye gore daha az şiddetlidir. Asfiksik torasik displazide ise orta dereceli rizomelik ekstremite kısalığı vardır ve sıklıkla polihidroamnioz eşlik eder. Polidaktili olguların %14 ünde görülür. **Sonuç:** Prenatal US iskelet displazilerinin sınıflandırılmasında, KKPS gibi ölümcül iskelet displazilerinin erken tanısında ve gebeliğin sonlandırılmasına karar vermede çok önemli bir tetkiktir. Tanı konulduğu anda gebelik terminasyonu önerilmeli aileye genetik danışmanlık verilmelidir.

Anahtar sözcükler: İskelet displazisi, kısa kosta, polidaktili, Majewski sendromu.

Bildiri No: 148

Kategori: Erken anomali tanısı

Penoscrotal hypospadias mimicking female genitalia on early second trimester sonographic examination: two- and three-dimensional findings

Sunum Tipi: Poster

Filiz Çayan[1], Selahittin Çayan[2]

[1]Mersin Üniversitesi Tıp Fakültesi Kadın Hastalıkları ve Doğum Anabilim Dalı, Mersin; [2]Mersin Üniversitesi Tıp Fakültesi Üroloji Anabilim Dalı, Mersin

Objective: We present the prenatal two- and three-dimensional (3D) ultrasound (US) findings of penoscrotal hypospadia. 3D sonography was used for better definition of ambiguous genitalia. **Case Report:** A 28-year-old woman, gravida 1, para 0, visited our hospital at 23 weeks gestation for ambigous genitalia. No gross anomaly was found on the scan and fetal growth was appropriate for gestational age. But an abnormally curved and shortened fetal penis was found incidentally on two-dimensional (2D) ultrasonography. Three-dimensional (3D) imaging in surface-rendered mode was used to reconstruct the fetal penis. Multiplanar and surface-rendered images were obtained in the midsagittal, axial, and coronal planes to precisely delineate the ventral curvature of the penis. At 38 weeks gestation, a term newborn was delivered by cesarean section. On examination, the fetus was confirmed to have penoscrotal hypospadia. Karyotyping revealed 46,XY. **Conclusion:** Despite hypospadias being the most common urogenital anomaly of male neonates, the diagnosis is often missed before birth. Performing prenatal ultrasound should include the study of genitals, not only determining the sex.

Anahtar sözcükler: Prenatal diagnosis, penoscrotal hypospadia.

Bildiri No: 149

Kategori: Erken anomali tanısı

Persistan kloaka anomalisinin prenatal tanısı: Olgu sunumu

Sunum Tipi: Poster

Mehmet Aytaç Yüksel[1], Kübra Irmak[2], Handan Yılmaz[2], Cihat Şen[1]

[1]İstanbul Üniversitesi Cerrahpaşa Tıp Fakültesi Kadın Hastalıkları ve Doğum Anabilim Dalı, Perinatoloji Bilim Dalı, İstanbul; [2]İstanbul Üniversitesi Cerrahpaşa Tıp Fakültesi Kadın Hastalıkları ve Doğum Anabilim Dalı, İstanbul

Amaç: Ultrasonografi ile fetal kadın ürogenital anomalilerin değerlendirilmesi geç gebelik haftalarında oldukca zordur. bizde geç gebelik döneminde cloaca anomalisi olan bir vakamızı sunmak istedik. **Yöntem:** 43 yaşında primigravid 34 haftalık kadın hasta kliniğimize batında asit nedeni ile refere edildi. **Bulgular:** Ultrasonografide; Batında asit, tek umblikal arter, distande mesane, tek böbrek ve hidronefroz vardı. 2 hafta sonraki muayenesinde asit yoktu ve pelvisi dolduran mesanenin arkasında kistik yapı tesbit edildi. Kloaka anomalisi düşünülerek MR istendi ve pelvisteki kitle hematokolpos olarak düşünüldü. fetus postnatal olarak incelendiğinde anal atrezi, üretra ve rektumun açıldığı tek kanal izlendi. postpartum 2. gün hematokolpos boşaltıldı ve kolostomi açıldı. **Sonuç:** MRI, geç gebelik döneminde ürogenital anomalilerin değerlendirilmesinde yardımcı araç olarak kullanılabilir.

Anahtar sözcükler: Kloaka anomolasi, prenatal tanı, üregenital anomali.

Bildiri No: 150

Kategori: Video sunumları

Uterin arteriovenöz malformasyonun embolizasyon ile tedavisi

Sunum Tipi: Video

Hakan Erenel

İstanbul Üniversitesi Cerrahpaşa Tıp Fakültesi Kadın Hastalıkları ve Doğum Anabilim Dalı, İstanbul

Uterin arteriovenöz malformasyon çok nadir görülen fakat hayatı tehdit edebilecek vajinal kanamalara neden olabilen bir durumdur. Konjenital ve edinilmiş tipleri mevcuttur. Gerçek insidansı bilinmemekle beraber edinilmiş tip daha sık görülmektedir. Genelde uterin bir travma veya malign bir durum sonrasında gelişir. Sezaryen, D&C, endometrium kanseri, gestasyonel trofoblastik hastalıklar bu nedenler bazılarıdır. Literatürde yayınlanmış yaklaşık 100 olgu mevcuttur. Hastalarda lekelenme şeklinde kanamadan abondan kanamalara varacak bir klinik pencere mevcuttur. Tanıda ultrason ve Doppler ultrason faydalıdır fakat altın standart yöntem anjiografidir. Vakaların %44'ünde her iki iliak damardan gelen damarlar izlenmektedir. Literatürde en sık kullanılan tedavi yöntemi uterin arter embolizasyonudur. Bunun dışında uterin arterlerin, hipogastrik arterlerin cerrahi olarak bağlandığı veya histerektomi ya-

pılmış vakalar da mevcuttur. Biz de kliniğinimize abondan kanama ile başvuran olgunun uterin arter embolizasyonu ile başarılı tedavisini sunduk.

Anahtar sözcükler: Uterin arteriovenöz malformasyon, küretaj, ultrason, vajinal kanama.

Bildiri No: 151

Kategori: Gebelik ve hipertansiyon

Gebelikte membranöz glomerülonefrit yönetimi: Olgu sunumu

Sunum Tipi: Poster

Mehmet Aytaç Yüksel[1], Handan Yılmaz[2], Metehan İmamoğlu[2], Seyfettin Uludağ[1], Mine Pekpak[3]

[1]İstanbul Üniversitesi Cerrahpaşa Tıp Fakültesi Kadın Hastalıkları ve Doğum Anabilim Dalı, Perinatoloji Bilim Dalı, İstanbul; [2]İstanbul Üniversitesi Cerrahpaşa Tıp Fakültesi Kadın Hastalıkları ve Doğum Anabilim Dalı, İstanbul; [3]İstanbul Üniversitesi Cerrahpaşa Tıp Fakültesi İç Hastalıkları Anabilim Dalı, Nefroloji Bilim Dalı, İstanbul

Giriş: Glomerüler hastalıkların maternal ve fetal etkileri gibi, gebeliğin glomerüler hastalıkların seyri ve prognozu üzerine etkisi de tartışmalı bir konudur. Gebeliğin 2. döneminde nefrotik sendrom ile kliniğimize başvuran ve yapılan böbrek biyopsisi sonucu membranöz glomerülonefrit tanısı konulan hastanın, gebeliği süresince gerçekleştirilen başarılı yönetimini sunmayı amaçladık. **Yöntem:** 19 yaşında, G2POA1C0, 24 haftalık gebe iken nefrotik sendrom gelişmesi üzerine hastanemize yatırıldı. Hastaya renal biyopsi yapıldı ve biyopsi sonucunun membranöz glomerülonefrit olarak gelmesi üzerine 25. gebelik haftasında hastaya 75 mg Deltacortil (prednisolon) ve 150 mg/gün Immuran (azotiopürin) tedavisi başlandı. Hastaya taze donmuş plazma (TDP) replasmanı yapıldı ve aynı zamanda antikoagülan tedavi aldı. Tedavi öncesi 4440 mg/gün olan 24 saatlik idrarda protein değeri olarak tespit edilirken, tedavi sonrası 3925.5 mg/gün olarak bulundu. Serum albumini 1.3 g/dL'den 2.6 g/dL olarak değişti. **Bulgular:** 34. Gestasyonel haftada canlı tekiz erkek bebek sezaryen ile doğurtuldu. Yeni doğan ve annede komplikasyon gelişmedi. Hastanın doğum sonrası takiplerinde; serum albümini 3.21 g/dL, serum kreatin seviyesi 0.55 mg/dL, 24 saatlik idrarda protein miktarı 2012 mg/gün olarak tespit edilen hastanın tedavisi Deltacortil 5 mg/gün olarak devam etmekte olup, tansiyonu normal sınırlarda seyretmektedir. Hasta Nefroloji Polikliniğinde takiplerine devam etmektedir. **Sonuç:** Bu gibi yüksek riskli durumlarda, eğer annede böbrek yetmezliği yoksa, obstetrik ve nefrolojinin birlikte gözetimi altında, altta yatan renal hastalığın spesifik tedavisi ile birlikte gebelik süreci ve sonucu iyileştirilebilir.

Anahtar sözcükler: Membranöz glomerülonefrit, gebelik, nefrotik sendrom.

Bildiri No: 152

Kategori: Erken anomali tanısı

Prenatal dönemde tanı konulan akondrogenesis olgusu

Sunum Tipi: Poster

Mustafa Öztürk, Aytekin Aydın

Etimesgut Asker Hastanesi Kadın Hastalıkları ve Doğum Kliniği, Ankara

Akondrogenesis; prenatal dönemde tanısı konulan, nadir görülen ve ölümcül seyreden bir iskelet displazisidir. Akondrogenesis tanısı alan bir olgu üzerinden iskelet displazilerinin prenatal tanısı ele alınmştır.

Anahtar sözcükler: Prenatal tanı akondrogenezis.

Bildiri No: 155

Kategori: MSS anomalileri

Usefulness of additional fetal magnetic resonance imaging in the prenatal diagnosis of fetal intracranial hemorrhage

Sunum Tipi: Poster

Filiz Çayan[1], Engin Kara[2]

[1]Mersin Üniversitesi Tıp Fakültesi Kadın Hastalıkları ve Doğum Anabilim Dalı, Mersin; [2]Mersin Üniversitesi Tıp Fakültes, Radyoloji Anabilim Dalı, Mersin

Objective: Although fetal hydrocephalus is commonly detected by prenatal ultrasonographic examination, posthemorrhagic hydrocephalus has rarely been observed in the fetus. **Case Report:** We report a case of hydrocephalus secondary to intraventricular hemorrhage (IVH) diagnosed by in utero magnetic resonance imaging (MRI) at 33 weeks of gestation. Ultrasonography revealed enlargement of the bilateral ventricles and an irregular mass measuring 45x12x10 mm in the right lateral ventricle. Fast MRI demonstrated that an old hemorrhagic clot existed in the right lateral ventricle of the fetus and hydrocephalus secondary to IVH was confirmed by postnatal MRI. **Conclusion:** With the advent of advanced imaging technologies, the field of prenatal diagnosis and coun-

seling has grown rapidly. The use of fetal ultrasound and ultrafast magnetic resonance imaging has allowed for prenatal identification of structural anomalies as well as neoplasm. Fast MRI is especially useful for prenatal diagnosis of fetal brain abnormalities because it minimizes the artifact of fetal movement.

Anahtar sözcükler: Fetal intracranial hemorrhage, fetal, MRI.

Bildiri No: 159

Kategori: Erken anomali tanısı

Prenatal early diagnosis of giant fetal sacrococcygeal teratoma and its management

Sunum Tipi: Poster

Filiz Çayan[1], Utku Akgör[1], Özgür Ozan Karak[2], Hakan Taşkınlar[2], Yalçın Polat[2], Selahittin Çayan[3]

[1]Mersin Üniversitesi Tıp Fakültesi Kadın Hastalıkları ve Doğum Anabilim Dalı, Mersin; [2]Mersin Üniversitesi Tıp Fakültesi Çocuk Hastalıkları Anabilim Dalı, Mersin; [3]Mersin Üniversitesi Tıp Fakültesi Üroloji Anabilim Dalı, Mersin

Sacrococcygeal teratoma is a rare fetal neoplasm with an incidence of 1 in 40,000 births. Antenatal diagnosis is usually made after 22 weeks of gestation. Fetuses with this malformation are at risk of significant perinatal morbidity and mortality. Detailed ultrasound should be performed to rule out associated anomalies, and determine the presence or absence of hydrops in prenatally diagnosed SCT. Postulated causes of perinatal death include hydrops, dystocia, tumor rupture, preterm labor secondary to polyhydramnios, and anemia due either to hemorrhage or hemolysis within the tumor. Herein, we present a case of giant fetal sacrococcygeal teratoma diagnosed as early as 19 weeks of gestation. The patient was followed up with fortnightly USG to monitor the tumour size, foetal growth and signs of foetal hydrops. The patient delivered a baby girl by Caesarean section at 31 weeks due to preterm delivery, with good Apgar scores. The neonate underwent an uneventful resection of SCT on Day 6 of life. Surgery was successful with good outcomes maintained at follow-up of 1 year. Baby is currently tumor-free, with good sphincter control and lower-limb function.

Anahtar sözcükler: Fetal, sacrococcygeal teratoma, management surgery.

Bildiri No: 162

Kategori: Erken anomali tanısı

İyi prognoz gösteren fetal dev aksiller lenfanjioma

Sunum Tipi: Poster

Hatice Ender Soydinç, Neval Yaman Görük, Abdülkadir Turgut, Çağlar Altundal, Serdar Başaranoğlu, Ahmet Yalınkaya

Dicle Üniversitesi Tıp Fakültesi Kadın Hastalıkları ve Doğum Anabilim Dalı, Diyarbakır

Amaç: Lenfanjiomalar, lenfatik sistemin nadir konjenital malformasyonlardır. Genellikle baş-boyun ve aksiller bölgede gelişir. Kapiller lenfanjioma, kavernöz lenfanjioma ve kistik lenfanjioma olmak üzere üç tipi vardır. Sunulan olgu, prenatal olarak tanısı konulan ve neonatal dönemde cerrahi olarak tedavisi yapılan, sağ aksiler bölgeden başlayıp toraks ve abdomeni içine alan dev kistik lenfanjioma (kistik higroma) olgusunu sunmayı amaçladık. **Olgu:** Doğum ağrıları olan 34 yaşında gebe kadın kliniğimize başvurdu. Ultrasonografik inceleme ile sağ aksiller bölgede, 129x92 mm boyutunda ölçülen büyük multiseptasyonlu kitle saptandı. Ultrasonografi de herhangi bir fetal anomali izlenmedi. Yenidoğan postpartum dönemde başarılı cerrahi operasyon geçirdi. **Sonuç:** Aksiller lenfanjiomlar büyük olsalar bile prenatal takip ve postnatal tedavi akılda tutulmalıdır.

Anahtar sözcükler: Fetal kistik, lenfanjiom, prognoz.

PERİNATOLOJİ DERGİSİ

Cilt **20** | Sayı **2** | Ağustos **2012**

İçindekiler

Klinik Araştırma

Gebeliğe bağlı intrahepatik kolestaz olgularında trombosit sayı ve fonksiyonunun değerlendirilmesi | 45
Mehmet Sıddık Evsen, Hatice Ender Soydinç, Ali Özler, Serdar Başaranoğlu, Talip Karaçor, Ahmet Yalınkaya, Derya Uçmak, Muhsin Kaya

Preterm erken membran rüptürü olan gebelerin perinatal sonuçlarının değerlendirilmesi | 49
Orkun Çetin, İpek Dokurel Çetin, Cihat Şen, Seyfettin Uludağ, Begüm Aydoğan, Abdullah Tüten

Operatif vajinal doğum: Beş yıllık deneyim | 55
Orkun Çetin, Ali Galip Zebitay, Oğuz Yücel, Cihat Şen, Seyfettin Uludağ, İpek Dokurel Çetin

Olgu Sunumu

Sirenomelia: Olgu sunumu | 59
Bülent Demir, Ali İrfan Güzel, Süreyya Demir, Nihal Kılınç

Spontan siklusta heterotopik gebelik olgusu | 63
Cihangir Mutlu Ercan, Mehmet Sakıncı, Uğur Keskin, Hakan Çoksüer, Ercan Balıkçı, Ali Ergün

Birinci trimesterde görülen geçici ve izole fetal megasistis üçüncü trimesterde açıklanamayan intrauterin fetal ölüme neden olabilir mi? Olgu sunumu ve literatür özeti | 68
Servet Hacıvelioğlu, Ayşenur Çakır Güngör, Meryem Gencer, Emine Coşar

İyi prognoz gösteren fetal dev aksiller lenfanjioma | 72
Neval Yaman Görük, Abdulkadir Turguy, Çağlar Altundal, Serdar Başaranoğlu, Ahmet Yalınkaya

8. Obstetrik ve Jinekolojik Ultrasonografi Kongresi Bildiri Özetleri | 77