



Gebelikte inguinal herniyi taklit eden round ligament varisleri: Olgu sunumu

Esin Derin Çiçek, İsmail Yardımcıoğlu

Fatih Sultan Mehmet Eğitim ve Araştırma Hastanesi Radyoloji Kliniği, İstanbul

Özet

Amaç: Round ligament variközitesi, gebelik esnasında kasık ağrısı ve/veya kasıkta şişlik şikayetiyle başvuran hastalarda görülebilen ve özellikle de klinik olarak inguinal fıtıklarla karıştırılabilecek bir durumdur. Cerrahi gerektirebilen diğer inguinal kitlelerden ayırmanın önemli olması nedeniyle, olgunun tanı özelliklerini ve doğum sonrası kontrol ultrasonografi bulgularını sunmaktayız.

Olgu: Kasıkta ağrılı şişlik şikayeti ile başvuran ve inguinal herni ön tanısı ile kliniğimize gönderilen 3. trimesterdeki gebe olguya yapılan B-mod yüzeysel ultrasonografi ve Doppler ultrasonografi inceleme sonucunda, venöz vasküler patern tespit edildi ve round ligament varisi tanısı kondu. Bunun üzerine olguya konservatif yaklaşıldı ve gebelik problemsiz olarak tamamlandı. Varisler doğum sonrasında spontan olarak geriledi ve tamamen kayboldu.

Sonuç: Round ligament variközitesi tanısını radyolojik olarak koymak mümkün olup inguinal şişlik şikayeti ile gelen gebe olgularda ultrasonografi ve Doppler ultrasonografi inceleme yapılması önerilir.

Anahtar sözcükler: Round ligament, inguinal kanal, varis.

Abstract: Round ligament varicosities mimicking inguinal hernia in pregnancy: a case report

Objective: Round ligament varicosity is a condition which can be seen in patients who applied with the complaint of inguinal pain and/or inguinal mass during pregnancy and can be clinically confused with inguinal hernia in particular. Since its differentiation from other inguinal masses which may require surgical intervention is important, we present the diagnostic information and postpartum follow-up ultrasonographic findings of the case.

Case: We found venous vascular pattern after performing B-mode superficial ultrasonography and Doppler ultrasonography on the pregnant case, who applied with the complaint of painful inguinal mass and referred to our clinic with the pre-diagnosis of inguinal hernia, and we established the diagnosis of round ligament varicosity. Then, conservative approach was adapted and the pregnancy was completed without any problem. The varicosities regressed spontaneously after the delivery and disappeared completely.

Conclusion: It is possible to establish the diagnosis of round ligament varicosity radiologically, and it is recommended to perform ultrasonography and Doppler ultrasonography in pregnant cases who apply with the complaint of inguinal mass.

Keywords: Round ligament, inguinal canal, varicosity.

Giriş

Gebelik esnasında kasık kitleleri sık karşılaşmadığımız durumlardan olup, ilk planda daha önceden bilinen ya da yeni başlayan kasık fıtıklarını düşündürmektedir. İnguinal bölge kitlesel lezyonlarında diğer ayırıcı tanımlar lenfadenomegali, Nuck kanalı kisti, kistik lenfanji-

yom, mezotelyal kist, round ligament varisleri, psödo-anevrizma, lipoma, endometriozis ya da apse olabilir.^[1] Gebelikte önemli kasık kitlesi nedenlerinden biri olan ve literatürde de nadir olarak rapor edilen round ligament varisi (RLV) olgumuzu radyolojik olarak kolaylıkla tanıya gidilebileceğini vurgulamak amacıyla sunmaktayız.

Yazışma adresi: Dr. İsmail Yardımcıoğlu, Fatih Sultan Mehmet Eğitim ve Araştırma Hastanesi Radyoloji Kliniği, İstanbul. e-posta: ismailyardimcioglu@gmail.com

Geliş tarihi: 23 Mart 2017; **Kabul tarihi:** 7 Mayıs 2017

Bu yazının atf künyesi: Derin Çiçek E, Yardımcıoğlu İ. Round ligament varicosities mimicking inguinal hernia in pregnancy: a case report. Perinatal Journal 2017;25(2):82-84.

©2017 Perinatal Tıp Vakfı

Bu yazının çevrimiçi İngilizce sürümü:
www.perinataljournal.com/20170252001
doi:10.2399/prn.17.0252001
Karekod (Quick Response) Code:



Olgu Sunumu

Klinik olarak inguinal herni şüphesiyle 29. gebelik haftasında ultrasonografi (US) tetkiki için kliniğimize gönderilen 31 yaşında kadın olgunun 27. gebelik haftasında kasık ağrısı ile başlayan ve gitgide artan şişlik şikayeti mevcuttu. İlk gebeliği ikiz abortusla sonlanan, diğer gebeliği ise tekil sorunsuz doğum olan ve daha önceki gebeliklerinde benzer şikayetleri bulunmayan olgunun sağ kasığında gözle görülebilen yaklaşık 1.5–2 cm'lik şişlik ve prob basısı ile hafif hassasiyet vardı.

Yüzeysel gri skala US incelemesinde sağ inguinal bölgede 5.1 mm çapa ulaşan tubuler ve round şekilli, prob basısı ile komprese edilebilen çok sayıda anekoik yapılar görüldü (**Şekil 1**). Renkli Doppler US incelemede venöz akım örnekleri alınarak bunların dilate venöz vasküler yapılar olduğu anlaşıldı (**Şekil 2**). İnguinal kanal genişlemiş olup çapı 8.4 mm ölçüldü (**Şekil 3**). Tetkik esnasında başkaca kitlesel lezyon ya da herniye bağırsak ansı görülmedi.

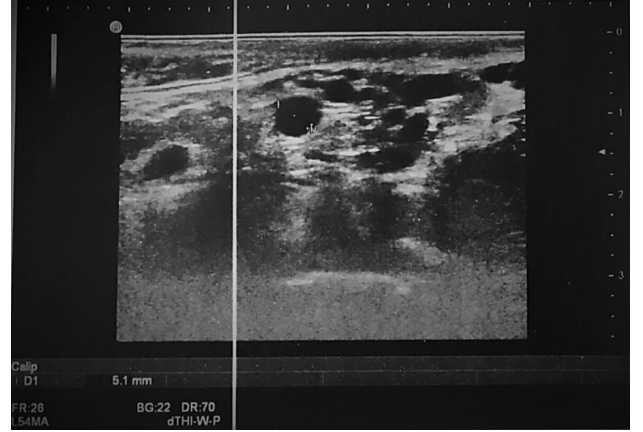
Bu tanı üzerine hasta gebeliği boyunca tedavisiz izleme alındı. Doğum sonrası 2. ay US kontrolünde ise varislerin tamamen gerilemiş olduğu tespit edildi.

Tartışma

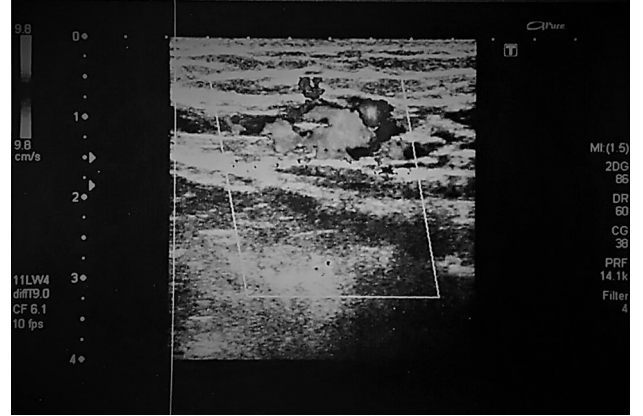
Round ligament (ligamentum teres uteri) gebelikte uterusun anteversiyonunu sağlayan ligamanttir. Gebelik dışında ise uterus açısını kardinal ligament destekler.

Round ligament uterus lateralinden başlar, inguinal kanaldan geçerek labium majusta sonlanır.^[2] RLV ise inferior epigastrik vene drene olan inguinal kanal ve round ligament venlerinden gelişir.^[2] RLV'nin gerçek insidansı bilinmemektedir, çünkü literatürde az sayıda olgu rapor edilmiştir. İlk gebelikte olmadığı halde multiparların sonraki gebeliklerinde de ortaya çıkabilmektedir.^[1,2]

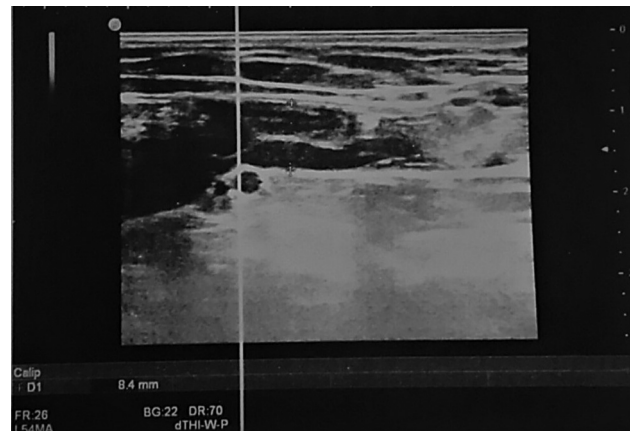
Round ligament varislerinin gebelik dışında görülmesi çok daha nadirdir.^[2] Gebelik süresince pelvik venlerde genişleme olur ve bazen inguinal kanalı geçen round ligament venlerine dek uzanır. Büyüyen uterusun pelvik venlere basısı, kardiyak output - venöz dönüşün artması etkilidir.^[3–5] Ayrıca progesteron reseptörleri round ligament venleri içinde bulunur ve gebelik boyunca artan progesteron seviyesi bu venlerde düz kas gevşemesine ve dilatasyona yol açar.^[6] İnguinal herni de yine gebelik boyunca artan intraabdominal basınç sonucunda meydana gelebilir. Her iki antite de 2. trimester-



Şekil 1. Gri skala US incelemesinde, tubuler ve round şekilli, anekoik görünümde multipl serpenjinöz lezyonlar izleniyor.



Şekil 2. Doppler US incelemesinde kistik lezyonların renkle dolumlarının sağlandığı izleniyor. Alınan spektral örneklemede düşük debili venöz akım saptanmıştır.



Şekil 3. Variköz venlerin inguinal kanala doğru uzanımı ve bu düzeyde inguinal kanalda genişleme izlenmektedir.

de veya 3. trimesterin erken döneminde ortaya çıkmaktadır.^[2]

Round ligament inguinal kanala girdiği esnada bir miktar peritonu da beraberinde sürükler ve erişkin çağda bu yapı kistleşirse inguinal kistik kitlelerle ayırıcı tanıya giren Nuck kanal kisti oluşur.^[7]

Bizim olgumuzda çok geniş olan variköz yapılar Valsalva manevrası ile daha da belirginleşmektedir. Özellikle hafif olgularda tanının atlanmaması için ayakta tetkik veya Valsalva manevrası kritik önem taşımaktadır.

Round ligament varislerinin tedavisi konservatiftir. Çünkü postpartum dönemde spontan olarak geriler.^[8] Semptomatik inguinal hernilerin tedavisi 2. trimesterde cerrahi olabilmektedir. Ayırıcı tanı bu noktada önem kazanmaktadır.

Komplikasyon olarak tromboz geliştiğinde strangule inguinal herniyi taklit edebilir. Bizim olgumuzda trombus düşündüren intralüminal ekojeniteler saptanmadı.

Sonuç

İnguinal şişlik şikayeti ile gelen gebe olgulara, gereksiz operasyondan kaçınmak için yüzeysel doku US ve Doppler US yapılması önerilir. US inceleme sadece ta-

nı için değil, olguların tromboz veya rüptür gelişimi açısından takiplerinde de önemlidir.

Çıkar Çakışması: Çıkar çakışması bulunmadığı belirtilmiştir.

Kaynaklar

1. Lee DK, Bae SW, Moon H, Kim YK. Round ligament varicosities mimicking inguinal hernia in pregnancy. J Korean Surg Soc 2011;80:437-9.
2. Ryu KH, Yoon JH. Ultrasonographic diagnosis of round ligament varicosities mimicking inguinal hernia: report of two cases with literature review. Ultrasonography 2014;33:216-21.
3. Cheng D, Lam H, Lam C. Round ligament varices in pregnancy mimicking inguinal hernia: an ultrasound diagnosis. Ultrasound Obstet Gynecol 1997;9:198-9.
4. Smith P, Heimer G, Norgren A, Ulmsten U. The round ligament: a target organ for steroid hormones. Gynecol Endocrinol 1993;7:97-100.
5. Salati SA. Round ligament varicosities mimicking inguinal hernia in pregnancy – a diagnostic dilemma. Afr J Reprod Health 2011;15:163-4.
6. Uzun M, Akkan K, Coşkun B. Round ligament varicosities mimicking inguinal hernias in pregnancy: importance of color Doppler sonography. Diagn Interv Radiol 2010;16:150-2.
7. Okur MH, Halil T, Kaplan S. Nuck kanal kisti: iki olgu sunumu. Van Tıp Dergisi 2013;20:25-7.
8. Leung JL. Round ligament varicosities: a rare cause of groin swelling in pregnancy. Hong Kong Med J 2012;18:256-7.